

UNIVERSIDAD DE ALCALÁ  
Facultad de Fisioterapia  
Departamento de Fisioterapia



“TRATAMIENTO FISIOTERAPÉUTICO TRAS  
RECONSTRUCCIÓN DEL  
LIGAMENTO CRUZADO ANTERIOR:  
SEGUIMIENTO DE DOS CASOS CLÍNICOS”

Autor: Alba Rivera García

Tutor: Santiago García de Miguel, Profesor Asociado del Departamento de Fisioterapia de la Universidad de Alcalá.

Lugar de presentación: Facultad de Fisioterapia de la Universidad de Alcalá (Campus externo).

Fecha de presentación: 05 de julio de 2010.

UNIVERSIDAD DE ALCALÁ  
Facultad de Fisioterapia  
Departamento de Fisioterapia



“TRATAMIENTO FISIOTERAPÉUTICO TRAS  
RECONSTRUCCIÓN DEL  
LIGAMENTO CRUZADO ANTERIOR:  
SEGUIMIENTO DE DOS CASOS CLÍNICOS”

Autor: Alba Rivera García

Tutor: Santiago García de Miguel, Profesor Asociado del Departamento de Fisioterapia de la Universidad de Alcalá.

Lugar de presentación: Facultad de Fisioterapia de la Universidad de Alcalá (Campus externo).

Fecha de presentación: 05 de julio de 2010.

Firma del autor:

A handwritten signature in black ink, appearing to read "Alba Rivera García".

VºBº del Trabajo Fin de Grado por el tutor, Santiago García de Miguel:

## **Informe del Tutor de Trabajo Fin de Grado para el Tribunal de Trabajo Fin de Grado. Grado en Fisioterapia.**

**Tutor:** Santiago García de Miguel. Profesor Asociado del Departamento de Fisioterapia.

**Alumna:** Alba Rivera García.

**Periodo de Tutoría:** de diciembre de 2009 hasta julio de 2010.

**Título de Trabajo Fin de Grado:** “Tratamiento fisioterapéutico tras reconstrucción del ligamento cruzado anterior: seguimiento de dos casos clínicos”

### **INFORME**

Durante el citado periodo de tutoría se han realizado 3 tutorías presenciales y 8 tutorías virtuales. En estas tutorías se han abordado temas relacionados con el Trabajo Fin de Grado: búsqueda bibliográfica, estructura del trabajo y presentación y defensa del Trabajo Fin de Grado. La alumna siempre ha mostrado excelente disposición y entusiasmo, y su dedicación ha sido permanente de forma que el progreso a lo largo de la materia Trabajo Fin de Grado ha sido excelente. Asimismo, el Trabajo Fin de Grado realizado en forma de descripción de casos clínicos cumple todos los requisitos exigidos para proceder a su presentación ante Tribunal. En base al proceso descrito, la alumna ha obtenido una calificación de 9 sobre 10 en las tutorías.

**Aprobación del Trabajo Fin de Grado para su presentación y defensa ante Tribunal**       Sí       No

Fdo. Santiago García de Miguel

## **AGRADECIMIENTOS:**

Tras la finalización del Trabajo Fin de Grado debo agradecer en primer término al Departamento de Fisioterapia de la Universidad de Alcalá por haber ofertado el curso de adaptación de la Diplomatura al nuevo título de Grado en Fisioterapia. Igualmente dar las gracias a mi tutor Santiago García de Miguel, por su seguimiento, orientación y ánimo durante y tras el proceso de investigación, y a mi tutora de práctica clínica Ana Belén Romojaro, por su interés y aportación en mi trabajo.

Asimismo, también debo dar las gracias a Eva y a Miguel por su ayuda con sus conocimientos sobre escritura científica, a mi familia y amigos por su apoyo, y a Juan, Ricardo, José, Adrián y Teresa por facilitarme el proceso de investigación.

## **RESUMEN:**

El objetivo principal de este trabajo es describir la evolución de dos pacientes operados de lesión de ligamento cruzado anterior tras seguir los protocolos de tratamiento del Hospital Ramón y Cajal, y determinar si podrían ser mejorados para conseguir una recuperación más rápida sin dañar la articulación. Los objetivos secundarios se basan en indicar todos los aspectos sobre este ligamento y su recuperación que el fisioterapeuta debe conocer para proporcionar una rehabilitación adecuada al paciente lesionado.

Para ello, se aplicaron las pautas establecidas por los citados protocolos y se hizo un seguimiento de ambos pacientes desde el inicio de su rehabilitación. Posteriormente se realizó una revisión bibliográfica de 24 artículos y siete libros, empleando para su búsqueda las bases de datos MEDLINE, PEDro y Cochrane, así como bibliotecas de Ciencias de la Salud.

Tras la finalización de los periodos de tratamiento, el paciente que siguió un protocolo más acelerado obtuvo un mayor éxito en su recuperación.

En base a los resultados obtenidos y a la evidencia científica, se puede concluir que es necesario modificar los protocolos empleados en el Hospital, teniendo siempre en cuenta que debe primar el estado y respuesta de cada paciente frente a las pautas establecidas por dichos protocolos, pero que éstas son necesarias para asegurar el éxito de la rehabilitación.

## **PALABRAS CLAVE:**

Reconstrucción de ligamento cruzado anterior, fisioterapia, protocolo acelerado, caso clínico.

## **ABSTRACT:**

The main goal of this project is to describe the evolution of two patients undergoing anterior cruciate ligament reconstruction, after following the treatment protocols of the Ramón y Cajal's Hospital, and determine whether they could be improved to achieve a faster recovery without damaging the joint. Secondary objectives are based on point all aspects of this ligament and its recovery that the physiotherapist should know in order to provide adequate rehabilitation to the injured patient.

To this end, the guidelines established by those protocols were applied and a tracking of both patients was done from the start of their rehabilitation periods. Subsequently a literature review of 24 articles and seven books was performed using the MEDLINE, PEDro and Cochrane databases, and Health Sciences libraries.

After the completion of the periods of treatment, the patient who followed the faster protocol was more succesful in his recovery.

Based on the findings and evidence, it can be concluded that modifications in the protocols used in the Hospital are necessary, taking into account that the state and response of each patient must take precedence to the guidelines established by the protocols, but they are necessary to ensure the success of rehabilitation.

## **KEY WORDS:**

Anterior cruciate ligament reconstruction, physical therapy, accelerated protocol, case report.

# ÍNDICE DE CONTENIDOS:

1. Introducción .....	1
1.1. Morfología de la articulación de la rodilla .....	2
1.2. Comportamiento y función del ligamento cruzado anterior .....	8
1.3. Lesión del ligamento cruzado anterior .....	10
1.4. Reconstrucción del ligamento cruzado anterior .....	15
1.5. Complicaciones y fracaso de la cirugía de ligamento cruzado anterior .....	19
2. Descripción de los casos clínicos .....	26
2.1. Caso 1 .....	26
2.1.1. Presentación del caso clínico .....	26
2.1.2. Evaluación inicial .....	27
2.1.3. Análisis de problemas fisioterapéuticos y objetivos de fisioterapia.....	31
2.1.4. Plan de tratamiento .....	31
2.1.5. Evaluación final .....	43
2.2. Caso 2 .....	44
2.2.1. Presentación del caso clínico .....	44
2.2.2. Evaluación inicial .....	45
2.2.3. Análisis de problemas fisioterapéuticos y objetivos de fisioterapia.....	49
2.2.4. Plan de tratamiento .....	50
2.2.5. Evaluación final .....	60
2.3. Consideraciones sobre la actuación fisioterapéutica en la rehabilitación de ligamento cruzado anterior tras cirugía .....	62
3. Resultados .....	66
4. Discusión .....	67
4.1. férula rehabilitadora.....	68
4.2. Ganancia de recorrido articular .....	69
4.3. Carga.....	71
4.4. Fortalecimiento muscular .....	72
4.5. Reducción del derrame articular y edema .....	81
4.6. Recuperación del control neuromuscular .....	82
5. Conclusiones .....	85
6. Bibliografía.....	87

7. Anexo 1.....	90
-----------------	----



## ÍNDICE DE ABREVIATURAS Y ACRÓNIMOS:

1. LCA: Ligamento cruzado anterior.
2. LLI: Ligamento lateral interno.
3. LLE: Ligamento lateral externo.
4. LCP: Ligamento cruzado posterior.
5. AMI: Arthrogenic Muscular Inhibition (Inhibición Muscular Artrogénica).
6. HTH: Hueso-tendón-hueso.
7. IT: Isquiotibiales.
8. ST-RI: Semitendinoso-Recto interno.
9. VSG: Velocidad de Sedimentación Globular.
10. PCR: Proteína C Reactiva.
11. F/E: Flexión/extensión.
12. EVA: Escala Visual Analógica.
13. EMS: Electroestimulación muscular.
14. CCA: Cadena cinética abierta.
15. CCC: Cadena cinética cerrada.
16. N: Newton.
17. CPM: Continuous Passive Motion (Movimiento pasivo continuo).
18. TENS: Transcutaneous electrical Nerve Stimulation (electroestimulación nerviosa transcutánea).

## ÍNDICE DE TABLAS Y FIGURAS:

1.	Figura 1: Extremidad distal del fémur.....	3
2.	Figura 2: Extremidad proximal de la tibia .....	3
3.	Figura 3: Extremidad proximal de la tibia con huella de inserción del ligamento cruzado anterior .....	3
4.	Figura 4: Meniscos de la rodilla.....	4
5.	Figura 5: Sistema ligamentario de la rodilla .....	5
6.	Figura 6: Ligamento cruzado anterior .....	7
7.	Figura 7: Ángulo Q.....	10
8.	Tabla 1: Fallos habituales en la colocación de túneles y su repercusión en la plastia .....	20
9.	Tabla 2: Repercusión del tipo de injerto en la recuperación funcional del paciente.....	22
10.	Tabla 3: Protocolo tras ligamentoplastia de ligamento cruzado anterior lento ..	32
11.	Tabla 4: Protocolo tras ligamentoplastia de ligamento cruzado anterior .....	51
12.	Figura 8: Sistema de poleoterapia para movilización autopasiva asimétrica de rodilla.....	53
13.	Figura 9: Vendaje neuromuscular. Técnica de ligamento. ....	58
14.	Figura 10: Férula recomendada tras reconstrucción del ligamento cruzado anterior .....	65

# 1. INTRODUCCIÓN

Los ligamentos cruzados de la rodilla son los encargados de regular la cinemática articular y los “órganos sensores” que informan de la musculatura periarticular, influyendo sobre la posición de las superficies articulares, la dirección y la magnitud de las fuerzas, y también, de forma indirecta, sobre la distribución de las tensiones articulares (1).

Las lesiones de rodilla son los problemas más frecuentes del sistema músculoesquelético, produciéndose en el 9% de los casos el daño en los ligamentos, de los cuales el ligamento cruzado anterior (LCA) es el más comúnmente lesionado. Tiene una alta prevalencia en la población general, y puede provocar episodios de inestabilidad e incapacidad importantes, tanto en la práctica deportiva como en las actividades de la vida diaria.

Por ello, en personas activas se opta por la reconstrucción del ligamento, con el objetivo de evitar los episodios de inestabilidad articular que puedan aparecer durante las actividades físicas del paciente, y los cambios degenerativos en la rodilla afectada (2,3,4,5).

Tras la cirugía, una rehabilitación agresiva y temprana, o muy dolorosa con derrames repetidos, puede provocar complicaciones tales como la artrofibrosis, o incluso el fallo de la plastia que sustituye al ligamento afecto (6). Por ello es importante conocer las pautas de rehabilitación adecuadas que permitan a la persona retomar su actividad normal.

El objetivo principal de este trabajo es describir la evolución de dos pacientes habiéndose basado su tratamiento en los protocolos del Hospital Universitario Ramón y Cajal de Madrid tras la cirugía de reconstrucción del LCA, y determinar si podrían ser mejorados para conseguir una recuperación más rápida evitando complicaciones, mediante la realización de una revisión bibliográfica.

Los objetivos secundarios se basan en indicar todos los aspectos sobre el LCA y su recuperación que el fisioterapeuta debe conocer para proporcionar una rehabilitación adecuada al paciente que ha sufrido la lesión, tales como la anatomía de la

articulación donde se encuentra ubicado el ligamento, la estructura de éste, su comportamiento en los movimientos de la rodilla y función en la estabilidad de la articulación, los mecanismos que provocan su lesión y las alteraciones que conlleva, las técnicas quirúrgicas que se emplean en su reparación y sus posibles repercusiones durante el proceso de rehabilitación, y por último las causas de posibles fracasos de la cirugía.

## **1.1. Morfología de la articulación de la rodilla.**

Dentro del proceso de recuperación de una lesión de LCA, es necesario conocer dónde se ubica este ligamento, y cuáles son las estructuras que le rodean, para poder determinar las posibles causas de síntomas como el dolor.

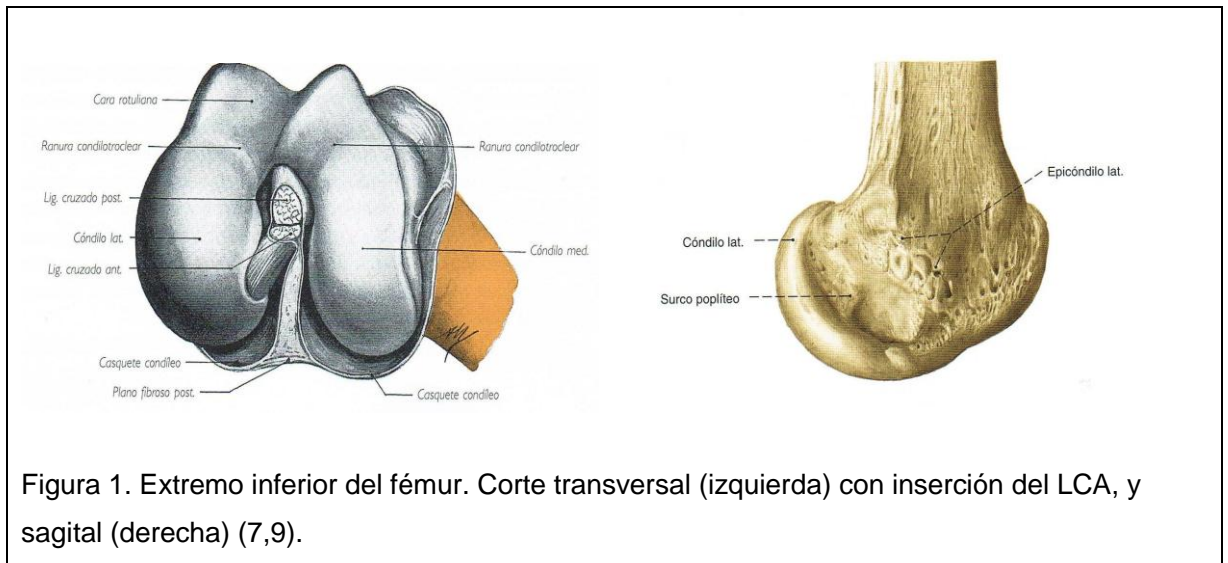
La articulación de la rodilla es una articulación troclear que une el fémur a la tibia y a la rótula (7).

### **1.1.1. Superficies articulares:**

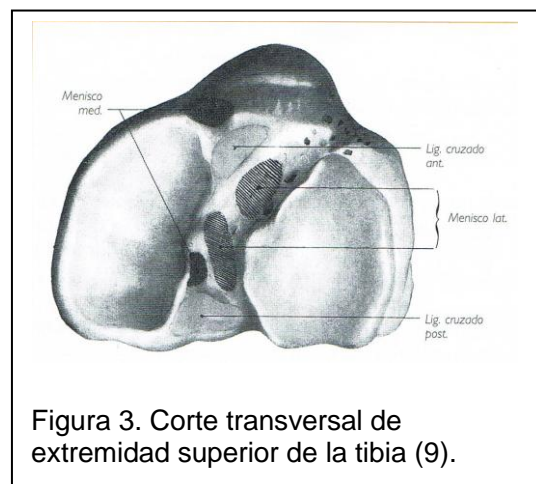
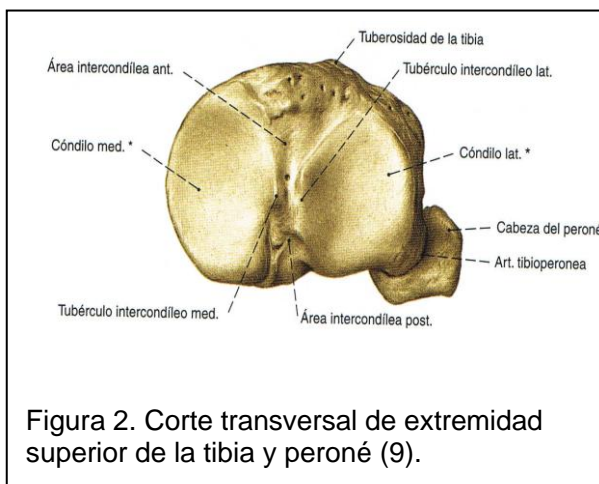
Presenta tres superficies articulares, la extremidad distal del fémur, la extremidad proximal de la tibia y la rótula o patela (7).

La extremidad distal del fémur (figura 1) en su cara anterior presenta la tróclea femoral, superficie articular para la rótula formada por dos superficies convexas con mayor plano de inclinación, amplitud y prominencia externa, que confluyen en el surco troclear, situado en la línea media y que, caudal y dorsalmente, se continúa con la escotadura intercondílea (7).

Por sus bordes laterales, presenta los cóndilos femorales, siendo éstos más planos por delante (zona hecha para la estática) y más curvos por detrás (zona que permite buen desarrollo de la flexión), y a su vez siendo el cóndilo externo más curvado que el interno, separados por la escotadura intercondílea (2,8).



La extremidad proximal de la tibia (figura 2) presenta en su cara superior las cavidades glenoideas, que se articulan con los cóndilos femorales. Entre ambas cavidades se halla la superficie interglenoidea, formada a su vez por una eminencia intercondílea media en la que se originan las espinas tibiales, separadas entre sí por la escotadura interespinosa, y por una superficie retroespinal y otra preespinal, en la cual se inserta el fascículo ántero-medial del LCA (figura 3) (2).



Por último, la rótula es una formación ósea en cuya cara posterior se distinguen dos superficies:

- Inferior: no articular, se relaciona con el paquete adiposo anterior de la rodilla.
- Superior: articular, ocupa los  $\frac{3}{4}$  superiores de su cara posterior, en contacto con la tróclea femoral, a la que sobrepasa cranealmente (2).

### 1.1.2. Meniscos.

Son dos láminas de fibrocartilago desplazables (figura 4) interpuestas entre tibia y fémur con el objetivo de aumentar la concordancia entre las superficies articulares femorales y tibiorrotulianas y transmitir adecuadamente la compresión a los cóndilos femorales (2,7-8).

El menisco lateral presenta una forma de O casi completa, y el medial de C abierta (2).

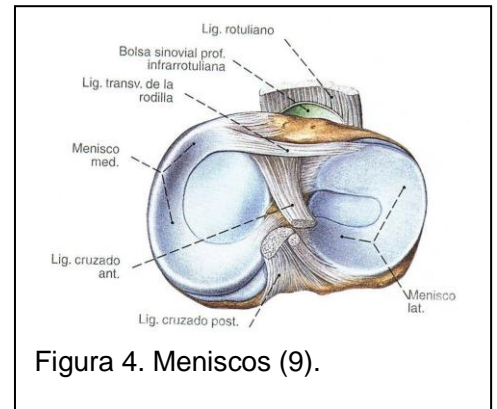


Figura 4. Meniscos (9).

### 1.1.3. Membrana sinovial (7).

### 1.1.4. Bolsas serosas (7).

### 1.1.5. Cuerpo adiposo infrarrotuliano (7).

### 1.1.6. Medios de unión:

Las diferentes piezas esqueléticas que intervienen en la articulación de la rodilla se mantienen unidas mediante:

- a) Cápsula articular: vaina fibrosa que se extiende desde el extremo inferior del fémur hasta el extremo superior de la tibia. Es muy laxa por delante, lo que permite un amplio movimiento de flexión, y más gruesa en la parte posterior, donde forma casquetes condíleos (7-8).
- b) Sistema ligamentario (figura 5): los principales ligamentos que constituyen la articulación de la rodilla son:
  - *Ligamentos anteriores*: el principal es el ligamento rotuliano, una lámina tendinosa aplanada que constituye la parte subrotuliana del tendón de inserción del músculo cuádriceps femoral (7).

- *Ligamento lateral interno (LLI)*: del cóndilo medial del fémur, se dirige oblicuo hacia abajo y adelante y termina en la cara interna de la tibia, detrás de la pata de ganso. Estabiliza lateralmente la rodilla, impidiendo el bostezo interno (8).
- *Ligamento lateral externo (LLE)*: de la cara externa del cóndilo externo del fémur, baja oblicuo hacia abajo y atrás hasta la cabeza del peroné. Impide el bostezo externo (8).
- *Ligamento cruzado posterior (LCP)*: se inserta en la superficie retroespinal de la tibia y en el cóndilo interno del fémur. Impide el cajón posterior (8).
- *LCA*.

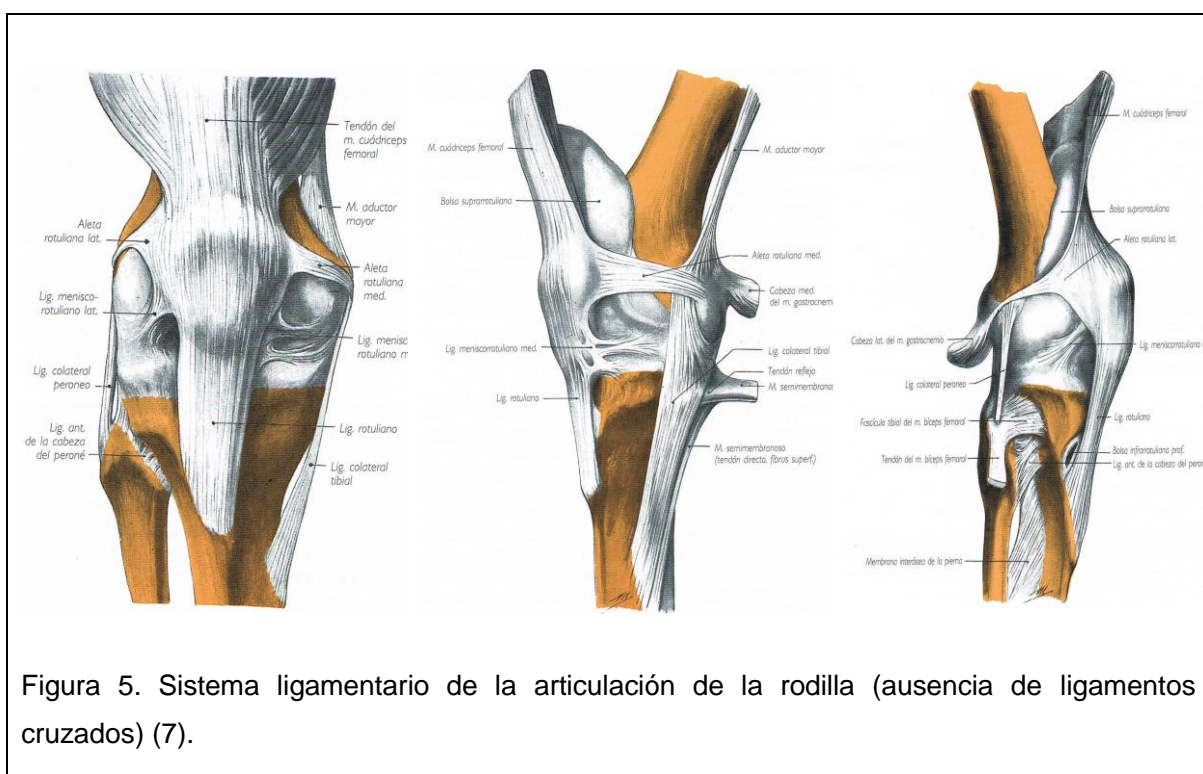


Figura 5. Sistema ligamentario de la articulación de la rodilla (ausencia de ligamentos cruzados) (7).

### 1.1.7. Morfología del LCA:

El ligamento cruzado anterior (figura 6) es un ligamento intraarticular que se inserta distalmente en el área preespinal de la cara superior de la extremidad proximal de la tibia, y se dirige oblicuamente hacia arriba, atrás y afuera para terminar, proximalmente, en la porción posterior de la superficie interna del cóndilo femoral externo, en una fosa elíptica con muchos orificios vasculares (1,7,10).

Las inserciones del ligamento suelen ser circulares y ovales, y las áreas de inserción femorales para las fibras ántero-mediales y póstero-laterales son mayores en el hombre que en la mujer, y en las rodillas izquierdas que en las derechas (1).

Tiene una diferente inclinación respecto al LCP, siendo, con la rodilla en extensión, más vertical; es oblicuo respecto a este ligamento y al LLE (1,10).

Presenta una estructura multifibrilar con diferentes fascículos que mantienen tensiones distintas según el grado de flexión de la articulación. Sus fibras de colágeno absorben las solicitaciones de tensión durante el arco de movimiento de la rodilla (1).

En los últimos años, se ha indicado que el LCA está formado por dos fascículos funcionalmente diferentes, el fascículo ántero-medial, estabilizador del cajón anterior de rodilla cuando ésta se encuentra en flexión entre 0° y 90°, y el fascículo póstero-lateral, el cual se tensa en extensión de rodilla y controla la restricción de la rotación interna (terminología en función de su inserción tibial) (1,11). Otros autores en cambio contemplan la existencia de un tercer fascículo intermedio que complementa a los otros dos, y que estaría activo en un amplio rango de flexo-extensión (1-2,10).

El fascículo ántero-medial es el más largo y el que se ve expuesto a la mayor parte de los traumatismos. En cambio, el póstero-externo, y según autores, el intermedio, son los que permiten cierta estabilidad de rodilla en las roturas parciales, resistiendo a ellas (2,10).

Su longitud media varía dependiendo del autor, comprendiendo valores entre 1,85 y 3,35 cm (6), o entre 22 y 41 mm de largo y entre 7 y 12 mm de ancho (1).

De su irrigación se encargan las arterias que proceden de la arteria genicular media, que envía una sola rama al LCA. Su inserción está libre de vasos, nutriéndose de los vasos sinoviales que se anastomosan con los vasos del periostio (1).

Ambos ligamentos cruzados están recubiertos por la membrana sinovial, y establecen conexiones con la cápsula (10).



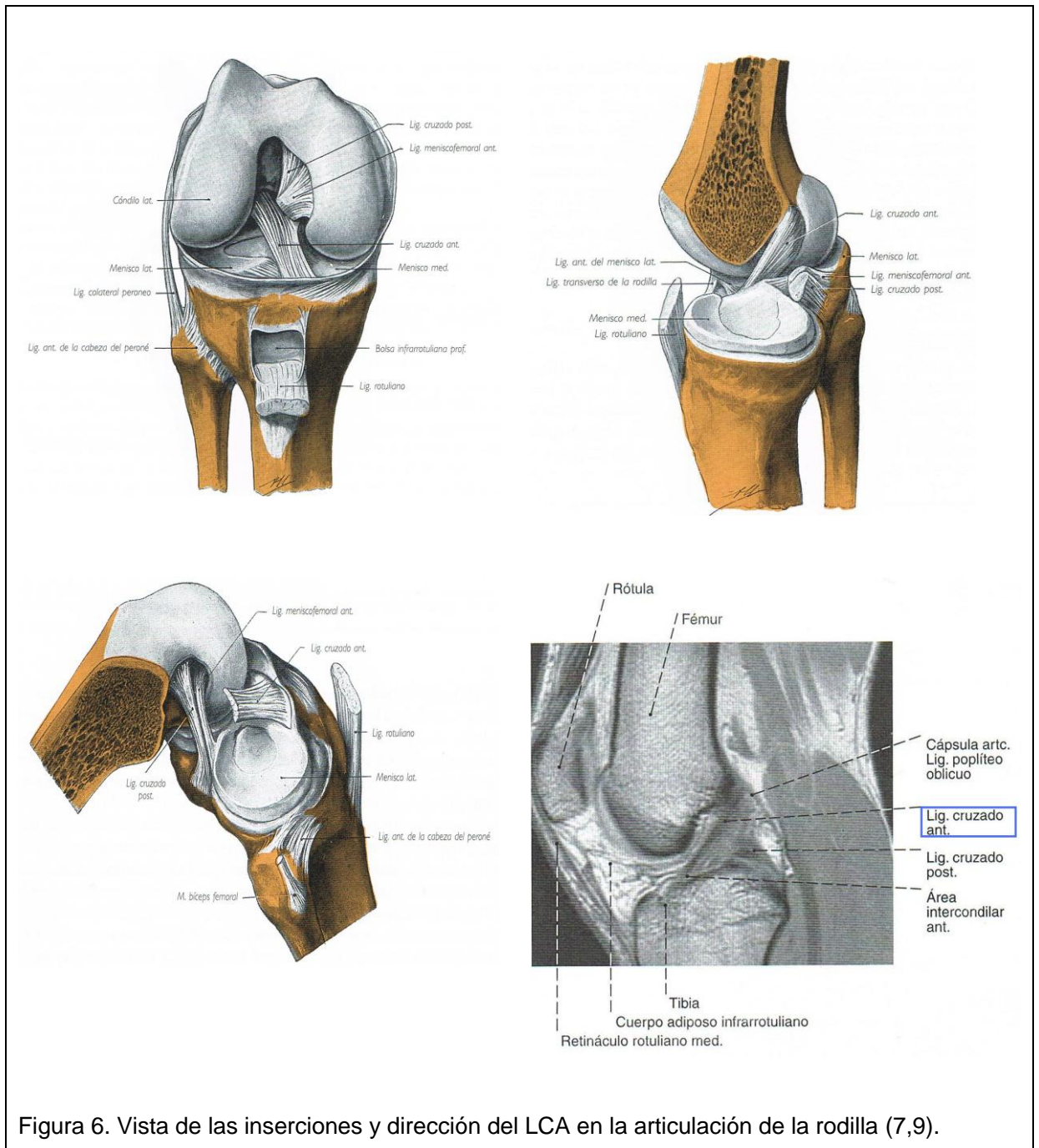


Figura 6. Vista de las inserciones y dirección del LCA en la articulación de la rodilla (7,9).

Dentro de los mecanorreceptores de este ligamento, se han identificado terminaciones de Ruffini, Órganos tendinosos de Golgi, Corpúsculos de Pacini, y terminaciones nerviosas libres que ofrecen una información exacta de la posición de la articulación y la interacción entre la articulación y los músculos al sistema nervioso central a través del nervio tibial. Los elementos nerviosos constituyen un 1% del ligamento, y aproximadamente un 3% del área del tejido sinovial y subsinovial que lo rodea (1,11-12).

## 1.2. Comportamiento y función del LCA.

Los ligamentos cruzados de la rodilla son los encargados de regular la cinemática articular, y los órganos sensores que informan de la musculatura periarticular, influyendo sobre la posición de las superficies articulares, la dirección y la magnitud de las fuerzas, y también, de forma indirecta, sobre la distribución de las tensiones articulares (1).

El LCA presenta un comportamiento viscoelástico que muestra su capacidad para atenuar las deformaciones bruscas cuando es solicitado, y es característica su relajación de la tensión para reducir el riesgo de lesión en el caso de una deformación prolongada.

Su deformación varía a lo largo de su longitud, la cual es máxima cuando se encuentra en extensión completa la rodilla (1).

Este ligamento es responsable, durante la flexión, del deslizamiento del cóndilo hacia delante. Se tensa durante la flexo-extensión de rodilla, limita la hiperextensión de ésta, previene el deslizamiento hacia atrás del fémur sobre el platillo tibial (1-2,10), y la traslación anterior de la tibia, en la cual los músculos isquiotibiales son sinérgicos del LCA (3). Además, limita la rotación interna excesiva de la tibia sobre el fémur y mantiene la estabilidad en carga en valgo-varo (1-2,11).

Durante la contracción isométrica del cuádriceps femoral entre 15° y 30° de flexión, la deformación del ligamento es mucho mayor que cuando la rodilla está flexa entre 60° y 90°.

Cuando la rodilla está en extensión las fibras de los dos fascículos están paralelas y tensas, pero el fascículo póstero-lateral está más tenso que el ántero-medial; esta tensión permanece alta hasta los 45° de flexión. Cuando la rodilla está en flexión de 90° las fibras póstero-laterales se encuentran más relajadas pero las ántero-mediales están en máxima tensión (1,12).

Existen numerosos artículos con discrepancias acerca de la tensión de la plastia en relación al rango de movimiento de la rodilla, pero, de manera general, se puede

afirmar que el fascículo ántero-medial se tensa durante la flexión, y el póstero-lateral se relaja, mientras que en la extensión ocurre lo contrario (1).

Dentro del papel estabilizador del LCA, hay que tener en cuenta el papel propioceptivo que desempeña debido a que contiene mecanorreceptores que proporcionan al sistema nervioso central información aferente sobre la posición de la articulación. El estiramiento de este ligamento produce modificaciones de las motoneuronas gamma de músculos como el tríceps sural, bíceps crural y semimembranoso. Esto va a determinar la necesidad de preservar al máximo la integridad del LCA o trabajar las habilidades propioceptivas tras una lesión, ya que una alteración sensitivomotora de éste generará la aparición de una inestabilidad cinestésica en la articulación (2,11).

Para que el ligamento cumpla su función propioceptiva es necesario tomar en cuenta varios factores (2,10):

- Grosor del ligamento: el grosor y volumen del ligamento son directamente proporcionales a su resistencia e inversamente proporcionales a sus posibilidades de alargamiento.
- Estructura del ligamento: todas las fibras no poseen la misma longitud, por lo que no se solicita cada fibra en el mismo momento, existiendo así un reclutamiento de éstas durante el movimiento, lo que hace variar su elasticidad y resistencia.
- Extensión y dirección de las inserciones: las fibras se organizan según planos torsionados sobre sí mismos, ya que las fibras de inserción se disponen oblicuas o perpendiculares en el espacio lo cual modifica la dirección de acción del ligamento. Esta acción se realiza en los tres planos del movimiento, y es compleja y simultánea sobre la estabilidad antero-posterior, lateral y rotatoria.

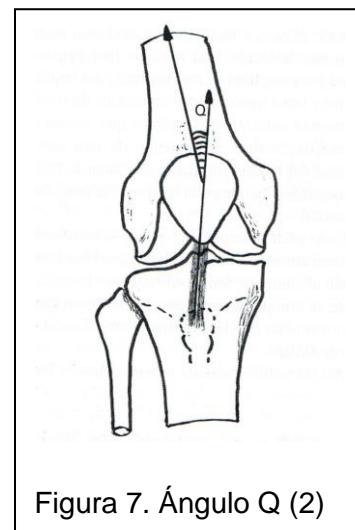
### 1.3. Lesión del LCA.

Las lesiones del LCA tienen una alta prevalencia, notablemente mayor en deportes de contacto y los que exigen pivotar sobre la rodilla, torsionando ésta con el pie fijo en el suelo, como ocurre en el fútbol, el baloncesto o el esquí (2-3).

Las mujeres que practican actividades deportivas tienen entre 2 y 8 veces más roturas de este ligamento que los hombres que practican los mismos deportes. Entre las posibles causas se encuentran las diferencias en la morfología de la articulación de la rodilla, las dimensiones pélvicas, el entrenamiento, el estado hormonal, la menor protección que ofrecen los músculos sobre los ligamentos o las diferencias en el ángulo Q (3).

El ángulo Q (figura 7) es el ángulo que forman los ejes del tendón cuadriceps y rotuliano, que en adultos es de  $15.8^\circ (\pm 4.5^\circ)$  en mujeres y  $11.2^\circ (\pm 3^\circ)$  en hombres, cuyo aumento provoca, entre otros, un aumento de la presión fémoropatelar, sobre todo en su faceta externa (2).

Además, se han encontrado diferencias ultraestructurales entre el LCA masculino y femenino que podrían explicar esta mayor frecuencia en mujeres (1).



En niños y adolescentes jóvenes, los cuales tienen las fisis abiertas, ha aumentado en los últimos años la prevalencia de roturas de LCA debido a la participación cada vez más temprana en deportes de competición.

La presencia de hemartros agudo con maniobras de Lachman y Pivot-shift positivas son indicativas de rotura.

En este tipo de personas el mecanismo lesional puede provocar una avulsión ósea de la espina tibial, una rotura intersticial del LCA o ambas. Con frecuencia, dicha avulsión se asocia a un estiramiento intersticial del ligamento que implica una laxitud residual en algunos pacientes (13).

No es usual encontrarse una lesión del LCA aislada, sino con lesiones asociadas (2). Las lesiones meniscales son frecuentes, con una incidencia del 45-81% de los casos (6).

Los meniscos son estructuras desplazables, y estos movimientos son necesarios aunque en ocasiones no se producen (especialmente en algunos movimientos rápidos de extensión). En estos casos, los meniscos quedan atrapados entre los cóndilos y las glenas, y pueden ser aplastados (principalmente el menisco interno, ya que es el menos móvil), produciéndose una lesión meniscal (8).

### 1.3.1. Mecanismos de lesión:

Los mecanismos de lesión más frecuentes son:

- a) Impacto sobre la cara lateral de la rodilla o la cara medial del antepié: cuando el pie está sometido a carga y la rodilla está en semiflexión, y se produce un valgo forzado de rodilla con rotación externa de la tibia, se lesionan el menisco interno y LLI, en la mayoría de los casos simultáneamente debido a su contigüidad anatómica. Si la lesión es más violenta, el LCA se tensa y finalmente se desgarran.

El resultado de la combinación lesional de LLI, menisco interno y LCA, con derrame intraarticular (triada de O'Donoghue), es la inestabilidad ántero-medial de la rodilla (2,5).

- b) Impacto sobre la cara medial de la rodilla o la cara lateral del antepié: si se produce cuando la articulación está en semiflexión y el pie bajo carga, se produce varo forzado y rotación interna de la tibia que pueden implicar el desgarramiento del LLE. En este caso la probabilidad de lesión meniscal es menor. Cuando el impacto es más violento, el LCA se tensa y se desgarran. La lesión combinada de LCA y LLE produce inestabilidad ántero-lateral. Un signo indicativo de lesión combinada es la hemartrosis simultánea.

Si el impacto es extremadamente violento, puede ponerse en tensión y desgarrarse también el LCP (2).

- c) Hiperextensión con valgo y rotación interna de la rodilla (11).
- d) Mecanismo de rotación sin contacto corporal: la rotación interna forzada de la tibia en relación con el fémur con el pie fijo en el suelo es el mecanismo más

común de lesión del LCA, y puede provocar lesiones asociadas de LLI y menisco interno (2).

- e) Mecanismo de desaceleración: una deceleración súbita causada por una parada rápida, combinada con un cambio de dirección mientras se está corriendo, girando, aterrizando de un salto o hiperextendiendo la rodilla en cualquier dirección puede causar una lesión de LCA (2).

Según Forriol et al (1), es uno de los mecanismos más frecuente.

### 1.3.2. Consecuencias de la lesión de LCA:

- a) Inestabilidad articular:

La estabilidad de la articulación de la rodilla se basa en los ligamentos, los meniscos, la forma y congruencia de las superficies articulares y la musculatura. Dicha congruencia se encuentra reforzada a su vez por esos ligamentos, que limitan y controlan la movilidad entre el fémur y la tibia, y que si se lesionan conducen a posibles episodios de hipermovilidad e inestabilidad de la articulación (14).

La sección de LCA produce cajón anterior, un desplazamiento anormal de la tibia hacia delante sobre el fémur (10).

- b) Alteración propioceptiva:

La rotura del LCA también va a provocar una pérdida sensitivomotora importante en la rodilla al perder mecanorreceptores. Aparece una inestabilidad articular y la disminución de la capacidad de detectar la posición y el movimiento de la articulación (2,12).

- c) Alteración de la activación muscular:

La inhibición muscular artrogénica (AMI) ha sido identificada en los estudios sobre activación del cuádriceps en todos los pacientes con lesión y reconstrucción de LCA. La pérdida de mecanorreceptores del ligamento lesionado interrumpe el reflejo músculo-ligamentoso entre el LCA y el cuádriceps, produciéndose una incapacidad para reclutar activamente un alto umbral de unidades motoras durante las contracciones voluntarias del músculo. Se produce de forma bilateral (12,15).

También existe la hipótesis de que los mecanorreceptores dentro del LCA transmiten información aferente que puede ser procesada como un reflejo con el propósito de contraer la musculatura isquiotibial para disminuir la traslación anterior de la tibia en pacientes tras cirugía de LCA (12).

Por otra parte, otros autores han indicado que las alteraciones de las señales aferentes de los receptores articulares afectan al sistema de las motoneuronas gamma, y de esta forma a la habilidad de producir contracción muscular.

Se ha demostrado que esta disfunción se produce de forma bilateral en pacientes con lesión unilateral de LCA, y parece ser que se resuelve aproximadamente a los 18 meses de la lesión en el miembro no afecto, manteniéndose en el afecto (12).

d) Alteración de la fuerza y masa muscular:

Tras la lesión de LCA se produce un déficit importante de la fuerza y masa muscular de los músculos del miembro inferior afecto (12,16).

Los estudios que han investigado la atrofia de las diferentes cabezas del cuádriceps han determinado que especialmente el vasto interno y el externo son los que se atrofian más rápidamente tras la lesión de LCA (16). El déficit de los flexores de rodilla tras la lesión es menor (12).

En el miembro inferior no afecto también se encuentra atrofiada la musculatura por la falta de actividad; en el cuádriceps además se suma la presencia de AMI (12,15).

El origen de la atrofia es desconocido, pero parece ser que ésta junto con AMI son los causantes de la debilidad muscular del cuádriceps (15).

e) Alteración del equilibrio:

En la literatura se indica que existe un importante déficit de control postural durante el apoyo monopodal estático en pacientes con lesión unilateral de LCA. Parece ser que la alteración del equilibrio es causada por la disminución o alteración de la información de los mecanorreceptores sobre la posición de la articulación, produciéndose una modificación del control neuromuscular al intentar mantener el equilibrio (12).

f) Alteración de la marcha:

Se han encontrado alteraciones como la disminución de flexión de rodilla afecta en el contacto inicial de la marcha, que aumenta en el apoyo medio, y la disminución también durante la subida y bajada de escalones.

Igualmente se ha descrito una co-contracción de los músculos cuádriceps e isquiotibiales durante la marcha, y disminución de la actividad del cuádriceps en el contacto inicial simultánea a la mayor actividad del sóleo. A su vez, en el apoyo medio la actividad del sóleo es menor pero la del cuádriceps es similar a la del miembro inferior no afecto (12).

g) Lesiones asociadas:

Aunque no se conoce con certeza el mecanismo, se cree que las alteraciones en la cinemática articular de la rodilla que se producen tras la rotura de este ligamento y la capacidad de cada paciente para compensarlas modifican la distribución de sollicitaciones en las distintas zonas del cartílago articular, favoreciendo los cambios degenerativos, lesiones meniscales o defectos en el cartílago (5,17).

El hecho de que la tibia se desplace medialmente con relación al fémur durante la flexión articular, aumentando la carga en la región cercana a la espina tibial interna, podría justificar la presencia de cambios condrales degenerativos y la aparición de osteofitos en la tibia y el fémur (17).

Por ello, uno de los objetivos de la cirugía de reconstrucción del LCA, además de restaurar la estabilidad de la rodilla y permitir al paciente retomar las actividades previas a la lesión, es normalizar la cinemática articular para prevenir cambios degenerativos precoces (17).

Sin embargo, las roturas del LCA no producen siempre una incapacidad funcional o una inestabilidad en la persona. A este tipo de pacientes se les denomina “pacientes cooperadores” (copers), tienen la capacidad de recuperar la actividad anterior a su lesión sin requerir una intervención (4), es decir, son tolerantes a dicha lesión. Los pacientes no tolerantes se denominan non-copers, y son los más comunes (3).



## 1. 4. Reconstrucción del LCA.

Como se ha indicado anteriormente, las lesiones del LCA tienen una alta prevalencia en la sociedad actual. Prácticamente dos tercios de las lesiones de este ligamento tienen un origen deportivo, afectando por lo tanto a una población joven y activa.

En pacientes que presentan inestabilidad articular se precisa la reconstrucción del ligamento, sustituyendo éste por un injerto que lo reemplace anatómicamente y biomecánicamente, para poder volver a sus actividades diarias, evitar los episodios de inestabilidad y prevenir el desgaste de la rodilla y la artrosis (3-4,6,18).

Debe transcurrir un tiempo desde la lesión hasta la realización de la cirugía de reparación. Aunque no existe consenso, los estudios parecen indicar que la intervención después de tres semanas desde la lesión disminuye el riesgo de rigidez articular (3). Robertson en cambio indica que el tiempo de espera desde la lesión hasta la cirugía debe ser de alrededor de tres meses (19), Cugat et al indican 4 semanas (6), y en la revisión realizada por Grinsven et al se especifica que debe ser entre 6 y 8 semanas (5).

Sin embargo, parece ser que el factor más importante en el momento de la operación no es el tiempo transcurrido, sino la situación de la rodilla, siendo preciso que haya desaparecido el edema, el dolor sea mínimo y se haya recuperado el arco de movilidad completo (3,5-6). La existencia de lesiones meniscales o cartilaginosas en el momento de la intervención repercuten de manera negativa sobre los resultados de la reconstrucción (3).

En pacientes con fisuras abiertas y roturas del LCA acompañadas de avulsión de la eminencia tibial mínimamente desplazadas o no desplazadas, el tratamiento se basa en la inmovilización en extensión. En cambio, cuando sí están desplazadas se realiza osteosíntesis.

El retraso de la cirugía aumenta la morbilidad, las lesiones meniscales y condrales. Los pacientes postpuberales cercanos a la madurez esquelética deben ser tratados como adultos (13).

### **1.4.1. Técnicas de reconstrucción:**

#### **1.4.1.1. Elección del injerto:**

Se han descrito métodos con autoinjertos del tracto iliotibial y fascia lata para reconstruir el LCA, pero los más utilizados son el tercio central del tendón rotuliano, denominado hueso-tendón-hueso (HTH), y los músculos isquiotibiales y semitendinoso junto con recto interno (IT, ST-RI), aunque su uso tiene ventajas e inconvenientes (véase página 22) (3,6).

De modo orientativo, los injertos HTH son más adecuados para pacientes con niveles altos de actividad y deportistas, y los IT para pacientes con bajas demandas deportivas o que requieren una mayor elasticidad articular (3).

Actualmente también se emplea el aloinjerto, con tejidos como el tendón de Aquiles, el tibial anterior o posterior, el tendón rotuliano, tendón cuadricipital, bandeleta iliotibial e isquiotibiales. Presentan mayor lentitud en su recuperación e integración, elevando el riesgo de roturas, riesgo de transmitir una enfermedad infecciosa, o la posible aparición de reacciones inmunológicas. Entre sus ventajas destaca la eliminación de morbilidad de la zona donante con el consecuente menor dolor postoperatorio.

Muchos autores han descrito resultados satisfactorios empleando aloinjertos, aunque otros indican que las rodillas presentan menor estabilidad y función mecánica que con el autoinjerto. Aún así, esta elección ha aumentado en los últimos años hasta alcanzar el 36% entre los años 2002 y 2005.

En cambio, otros autores indican que de forma general, los resultados clínicos a corto plazo son similares (3,6,18,20).

Lee et al compararon los resultados tras cirugía en 338 pacientes en los que se había empleado aloinjerto del tibial anterior o HTH, y autoinjerto IT. Todos los pacientes siguieron el mismo tipo de rehabilitación. Los autores encontraron que los pacientes con aloinjerto tenían mejor rango de movimiento, y no existían diferencias significativas en las pruebas de laxitud articular. Sin embargo, en 10 casos del grupo de aloinjerto la plastia había fallado, mientras que en el grupo de autoinjerto no (18).

No existe por el momento ninguna indicación para los ligamentos artificiales (3).

#### **1.4.1.2. Realización de los túneles:**

La posición de los túneles es el factor más influyente en el resultado (3) y la causa más frecuente de las complicaciones técnicas en las plastias de LCA monofasciculares (4).

Actualmente se distinguen dos tipos de técnicas, la técnica monofascicular o monotúnel, y la bifascicular o anatómica (3).

La técnica monofascicular controla bien el desplazamiento anterior de la tibia, pero es insuficiente para restaurar una cinemática normal en la rodilla y proporcionar una completa estabilidad rotacional, lo que implica un déficit del control de rotación durante las fases de la marcha y la carrera.

Ofrece buenos resultados, pero existe la presencia ocasional de una inestabilidad residual que persiste con el transcurso del tiempo, y de cambios degenerativos (3,21).

La técnica bifascicular exige la localización precisa de las inserciones del LCA, y se debe tener en cuenta su uso en aquellos casos en los que exista una importante implicación de fuerzas de pivote, giro y contacto, típica de ciertos deportes, o cuando a la reconstrucción del ligamento se le añada un déficit de estabilizadores secundarios, como en el caso de meniscectomías y lesiones periféricas asociadas (3,21).

Entre sus ventajas destaca la obtención de un mayor control rotacional, y entre sus inconvenientes, el hecho de que dificulta las cirugías de revisión, y que implica un mayor coste económico (21).

No se han encontrado diferencias entre ambas técnicas en cuanto a los resultados postquirúrgicos de la estabilidad antero-posterior, la recuperación de fuerza muscular en el muslo y el control propioceptivo (21).

Tampoco se sabe con exactitud si una estabilidad rotacional mayor es suficiente para evitar nuevas lesiones y cambios degenerativos (4).

#### **1.4.1.3. Fijación del injerto:**

Desde el punto de vista biomecánico, es el eslabón más débil en la reconstrucción durante las primeras semanas hasta que se obtenga la correcta cicatrización e integración del injerto en el interior del túnel óseo.

Si el injerto queda “muy suelto”, no desaparecerá la laxitud articular anormal antero-posterior. Si por el contrario la tensión es mayor que la del ligamento original, se producirá destrucción del propio injerto, pobre vascularización, degeneración mixoide, propiedades mecánicas inadecuadas, subluxación posterior de la tibia y extensión incompleta de la articulación.

La fijación extracortical de la plastia de isquiotibiales (injertos IT) mediante dispositivo Endobutton ha demostrado gran resistencia (3,6).

La fijación HTH es más segura que la fijación de isquiotibiales (6).

#### **1.4.1.4. Integración del injerto:**

La ligamentación es el proceso de adaptación funcional que tiene lugar en un injerto tendinoso, para convertirse en el ligamento al que sustituye (3).

Según Cugat et al, consiste en una serie de procesos biológicos de necrosis del injerto, revascularización, repoblación celular, aposición de fibras colágenas y remodelación (6). A los tres años el injerto es un ligamento según criterios histológicos (7).

## **1.5. Complicaciones y fracaso de la cirugía de LCA.**

No existe una definición universalmente aceptada sobre el concepto de fallo de la cirugía de ligamento cruzado anterior.

Según ciertos autores, fallo clínico se considera toda rodilla intervenida por rotura del LCA que presente una inestabilidad recurrente o que, aún siendo estable, presente dolor persistente o rigidez, con un rango de movimiento entre 10° y 120°.

También se puede considerar fracaso el déficit de recuperación funcional, y fracaso relativo el no alcance de las expectativas del paciente.

Se ha publicado que existe un 10-15% de fallos susceptibles de cirugía de revisión, y que hasta más del 70% de los casos se deben a errores técnicos (6).

Al rehabilitar a un paciente operado de LCA, es necesario conocer que posibles complicaciones, signos y síntomas pueden surgir tras la cirugía, y si éstos han sido el resultado de errores fisioterapéuticos o, ante una rehabilitación adecuada y cuidadosa, han sido los errores durante la cirugía los que los han provocado.

### **1.5.1. Etiología del fracaso de la cirugía:**

#### **1.5.1.1. Inestabilidad recurrente:**

La inestabilidad recurrente puede tener causa traumática o atraumática.

La rotura de la plastia de LCA puede producirse de forma aguda por un traumatismo único o de forma insidiosa por mecanismos repetitivos.

La rehabilitación y el aumento de la actividad postoperatoria incrementan el riesgo de lesionar los injertos en la fase de anclaje biológico, maduración o cuando están parcialmente vascularizados, siendo un tiempo para la plastia el comprendido entre las 6 y 12 semanas después de la cirugía. Durante el primer año después de la reconstrucción la resistencia del injerto se reduce entre un 30% y un 50%, y cargas excesivas pueden provocar su deformidad plástica o elongación (6).

En cambio las roturas por fatiga suelen deberse a defectos técnicos no traumáticos, como la colocación de los túneles femoral o tibial (6), que es el factor

más influyente en el éxito o fracaso de la intervención (4).

Los túneles pueden estar malposicionados en el plano sagital y/o coronal (véase tabla 1) y esto puede derivar en cambios en la longitud y tensión de la plastia (6).

Tabla 1. Fallos habituales en la colocación de los túneles y su repercusión en la plastia (6).

Túnel	Posicionamiento	Consecuencias sobre la plastia
<b>FEMORAL</b>	Anterior (error técnico más habitual)	<ul style="list-style-type: none"> <li>– Excesiva tensión en flexión.</li> <li>– Laxitud en extensión.</li> <li>– Déficit de flexión.</li> </ul>
	Posterior	<ul style="list-style-type: none"> <li>– Excesiva tensión en extensión y debilitamiento.</li> <li>– Laxitud en flexión.</li> <li>– Si la plastia resiste sin romperse originará una contractura en flexo con déficit de la extensión en los últimos grados, que alterará la marcha con riesgo de provocar dolor anterior de la rodilla por sobrecarga fémoropatelar.</li> </ul>
	Central/vertical	<ul style="list-style-type: none"> <li>– Inestabilidad rotatoria.</li> </ul>
<b>TIBIAL</b>	Anterior	<ul style="list-style-type: none"> <li>– Excesiva tensión en flexión.</li> <li>– Pinzamiento del injerto con el techo de la escotadura en extensión: <ul style="list-style-type: none"> <li>~ Dificultad de incorporación biológica.</li> <li>~ Síndrome de cíclope → pérdida de extensión.</li> </ul> </li> </ul>
	Posterior	<ul style="list-style-type: none"> <li>– Excesiva laxitud en flexión.</li> <li>– Tensión en extensión.</li> </ul>
	Medial	<ul style="list-style-type: none"> <li>– Pinzamiento de la plastia con el cóndilo femoral medial y contra el ligamento cruzado posterior.</li> </ul>
	Lateral	<ul style="list-style-type: none"> <li>– Pinzamiento de la plastia con el cóndilo femoral lateral e inestabilidad rotatoria.</li> </ul>

#### 1.5.1.2. Inestabilidades asociadas infradiagnosticadas:

Lesiones del LLI, LLE y ángulo póstero-externo, LCP, cápsula posterior, y menisectomías, en especial del cuerno posterior del menisco interno, pueden alterar la cinemática de la rodilla y como consecuencia aumentar las solicitaciones sobre el LCA (6).

#### **1.5.1.3. Fallo en la fijación del injerto:**

- a) Tensión en la plastia: una falta de tensión implicará un aumento de la presión articular, que desembocará en rigidez y dolor en el paciente, e incluso favorecerá el desarrollo de artrosis. En cambio, si el problema es la falta de tensión, esto podrá implicar inestabilidad residual (6).
  
- b) Control de la isometría: es importante determinar una correcta colocación de los túneles para encontrar el concepto de isometría, a pesar de que el LCA no es isométrico en su recorrido de flexo-extensión. Si el injerto no es isométrico sufrirá un gran aumento de solicitaciones, y en el caso de que se apliquen métodos de recuperación acelerada, éstos pueden hacer fallar la plastia (1,6).

#### **1.5.1.4. Fallos en la selección e incorporación del injerto:**

##### a) Selección del injerto:

Es necesario tener en cuenta que el tipo de injerto utilizado en el paciente puede influir en el resultado final del estado de la rodilla, y ser el responsable de ciertos síntomas que se pueden encontrar durante el proceso de rehabilitación.

El uso de autoinjertos de músculos isquiotibiales (IT), específicamente el autoinjerto tipo ST-RI, y el HTH (autoinjerto del tendón rotuliano) tienen una serie de ventajas e inconvenientes que pueden ser la causa de signos y síntomas que encontremos durante el tratamiento de fisioterapia (Tabla 2) (3,6).

Por ejemplo, el uso de tendón rotuliano ofrece mayor estabilidad en la rodilla, pero se da un mayor índice de molestias al arrodillarse (3,6), a pesar de que Van Grinsven et al en su revisión, indican que el uso de autoinjertos HTH o ST-RI no implican diferencias en la estabilidad (elongación o ruptura de la plastia) (5).

Tabla 2. Repercusiones del tipo de injerto en la recuperación funcional del paciente (6,18).

	<b>VENTAJAS</b>	<b>INCONVENIENTES</b>
<b>INJERTO HTH</b>	<ul style="list-style-type: none"> <li>– Mayor capacidad de revascularización.</li> <li>– Mayor estabilidad en la rodilla.</li> <li>– Menos fallos.</li> <li>– Mejor flexión.</li> <li>– Posibilidad de rehabilitación más acelerada. Reincorporación más rápida y vigorosa a los deportes.</li> </ul>	<ul style="list-style-type: none"> <li>– Mayor índice de dolor anterior de rodilla.</li> <li>– Artrosis tardía, sobre todo fémoropatelar.</li> <li>– Dificultad para arrodillarse.</li> <li>– Menor fuerza extensora (6 primeros meses).</li> <li>– Acortamiento del tendón rotuliano.</li> <li>– Disminución de la sensibilidad regional medial.</li> </ul>
<b>INJERTO ST-RI</b>	<ul style="list-style-type: none"> <li>– Facilidad para la extensión.</li> <li>– Menor dolor anterior de rodilla.</li> <li>– Menor dolor al arrodillarse.</li> </ul>	<ul style="list-style-type: none"> <li>– Disminución de fuerza flexora (6 primeros meses).</li> <li>– Dolor posterior de rodilla.</li> <li>– Debilitamiento de músculos agonistas de LCA.</li> <li>– Neuromas del safeno interno.</li> <li>– Hematomas.</li> </ul>

El injerto autólogo ofrece una incorporación más rápida al hueso que el aloinjerto, el cual según autores presenta mayor posibilidad de fallo (6,18).

b) Fallo biológico en la incorporación del injerto:

Se considera un fallo biológico cuando una plastia, sin haber sufrido ningún traumatismo ni error técnico, se vuelve inestable.

El injerto, una vez implantado, sufre el anteriormente mencionado proceso de ligamentización. Si se produce un retraso en la vascularización por una tensión excesiva, inadecuada inmovilización postoperatoria, una infección o reacción inmune, se origina un retraso en la integración del injerto.

Durante esta fase de ligamentización la plastia es particularmente sensible, por lo que, especialmente cuando se utilizan aloinjertos, la rehabilitación debe



ser cuidadosa (6).

- c) Infección: la infección es rara en este tipo de cirugías, apenas un 0,5%, pero puede ser devastadora.

Se debe sospechar de ella por la persistencia de fiebre por encima de 38-39°, parámetros analíticos tales como leucocitos, PCR y VSG elevados, dolor en fondo de saco cuadrípital y derrame de características inflamatorias o infecciosas (6).

#### 1.5.1.5. Pérdida de movilidad articular o artrofibrosis:

Es la complicación más frecuente junto con la artrosis y el dolor anterior de rodilla (3,6).

Robertson et al determinaron que pacientes con reconstrucción de LCA que presenten pérdida de 5° o más de extensión, y cuya flexión se encuentre por debajo de 120° tras seis semanas después de la lesión, sufren rigidez en la rodilla afecta (19).

La pérdida de extensión sobrecarga la articulación fémoropatelar por la marcha en flexo, y supone una dificultad para ganar fuerza de cuádriceps que empeora los problemas fémoropatelares. En el estudio de Robertson nombrado, en los pacientes que sufrían rigidez hubo un aumento de la incidencia de dolor anterior de rodilla y problemas patelo-femorales (6,19).

Sin embargo, la pérdida de flexión no constituye un problema a no ser que esté por debajo de 120°. Sólo será reseñable en la subida de escaleras, las cuclillas, sentarse o arrodillarse (6).

Dentro de las posibles causas se encuentran:

- a) Capsulitis o artrofibrosis primaria: proceso cicatrizal que cursa con formación de adherencias y tejido fibroso secundario a una inflamación o derrame intraarticular.

Los signos y síntomas son dolor, inflamación persistente, déficits de movilidad (las pérdidas de movilidad a menudo están entre los 10° de extensión y los

25° de flexión), defectos de movilidad rotuliana, patela baja y síndrome de contractura infrapatelar.

Se origina sin que existan causas objetivas que limiten la movilidad (6).

- b) Artrofibrosis secundaria: existe una causa que limita la movilidad de la rodilla, desencadenando una respuesta cicatrizal exagerada (6).

Un excesivo tiempo de inmovilización postquirúrgica, o un postoperatorio muy doloroso con derrames repetidos puede originar artrofibrosis.

Por otra parte, la existencia de una lesión de cíclope, que consiste en la interposición de tejido fibroso por delante de la inserción tibial del nuevo ligamento, limitará los últimos grados de extensión.

Los errores técnicos como la mala posición de los túneles, la cirugía en la fase lesional aguda, una infección, un síndrome doloroso regional complejo y sinovitis y hematomas, también forman parte de la etiología (6).

#### **1.5.1.6. Dolor persistente:**

Como se ha indicado anteriormente, el dolor anterior de rodilla es una de las complicaciones más frecuentes, con una incidencia entre el 3 y el 47%.

Entre sus causas destacan el tipo de injerto y la contractura del tendón rotuliano con rótula baja (síndrome de contractura infrapatelar), que produce un incremento de las fuerzas de contacto de la articulación fémoropatelar y un aumento de las fuerzas de traslación anterior de la tibia en los últimos grados de extensión.

También puede estar causado por la morbilidad de la zona dadora del injerto, por lesiones meniscales residuales, por patología sinovial, por neuromas, por síndrome regional complejo o por artropatía fémorotibial (6).

#### **1.5.1.7. Artrosis:**

La artrosis de la rodilla intervenida se incluye también dentro de los problemas más comunes tras la cirugía. Se ha publicado que entre un 11% y un 50% de los pacientes operados desarrollarán esta patología (3).

Entre los factores que predisponen la aparición de artrosis se encuentran lesiones previas de rodilla, el traumatismo inicial, que pudo causar lesiones del cartílago, menisco, edema óseo o lesión de los ligamentos colaterales de la rodilla, y las meniscectomías (3,6).

En diferentes estudios realizados en pacientes con rotura del LCA aislada o combinada con lesiones meniscales o de otros ligamentos, se encontraron cambios radiográficos degenerativos en un porcentaje entre el 60% y 90% de los pacientes, entre 10 y 15 años después de la lesión (1).

Es necesario tener en cuenta que tras la lesión de LCA se altera la cinemática articular de la rodilla y la distribución de las sollicitaciones en el cartílago articular, y que la cirugía de reconstrucción, especialmente la monofascicular, no logra restaurar la cinemática normal, y la bifascicular no asegura que una estabilidad rotacional mayor prevenga procesos degenerativos (4,17,21).

#### **1.5.1.8. Mala recuperación funcional:**

Una rehabilitación agresiva y temprana o un retorno precoz a la actividad laboral o deportiva cuando la plastia no está completamente integrada pueden llevar a un fallo de LCA. A menudo, el proceso es progresivo y silente antes de que el fallo se produzca (6).

Ante un fallo, una cirugía de recambio de LCA muestra resultados, a menudo, inferiores a los de la cirugía primaria, asociando hasta en un 90% de los casos problemas de cartílago, menisco, alineamiento en varo o lesiones ligamentosas adicionales (6).

## 2. DESCRIPCIÓN DE LOS CASOS CLÍNICOS

Los fisioterapeutas del Hospital Universitario Ramón y Cajal de Madrid disponen de dos protocolos de rehabilitación tras cirugía de reconstrucción del LCA. El protocolo A, "Protocolo tras ligamentoplastia de LCA lento", se creó con el objetivo de servir como guía de tratamiento tras cirugía de LCA junto con sutura meniscal o mosaicoplastia asociadas; el protocolo B, "Protocolo tras ligamentoplastia de LCA", se utilizaba cuando este ligamento era la única estructura reparada.

Ambos se crearon en el año 2007, pero actualmente el protocolo A está en desuso, siendo la paciente A la única que lo siguió dentro de los pacientes que recibieron atención fisioterapéutica en el hospital entre enero y mayo de 2010. El protocolo B es el que se usa hoy por hoy de forma mayoritaria en pacientes operados de esta patología tengan o no reparación de lesión meniscal asociada.

En ninguno de los dos protocolos se sigue la pauta de comienzo de trabajo muscular del cuádriceps, ni se hace distinción en la rehabilitación de pacientes que han sido operados con autoinjerto u aloinjerto.

### 2.1. Caso 1.

#### 2.1.1. Presentación del caso clínico:

Paciente mujer (paciente A) de 57 años de edad, diagnosticada de ruptura parcial de LCA y lesión del cuerno posterior del menisco interno de la rodilla izquierda, a consecuencia de un accidente deportivo esquiando en 2003. No sabe precisar con exactitud el mecanismo lesional, indica que el esquí se quedó bloqueado en la nieve y sufrió una caída hacia delante, por lo que se sospecha de un mecanismo de hiperextensión y rotación interna de la rodilla izquierda como causa de la lesión.

Persona deportista, practicaba natación, esquí, y caminaba entre una y dos horas diarias previamente a la lesión. Tras dicha lesión y previa a la cirugía, realizaba musculación y ejercicio aeróbico en el gimnasio.

Tras cinco años de episodios de inestabilidad recurrente y fuerte dolor intraarticular en la rodilla izquierda, se decide operar pero en las pruebas preoperatorias se detecta un cáncer de pulmón con metástasis en ganglios mediastínicos, por lo que se extirpa el lóbulo superior del pulmón derecho y los ganglios mencionados, y tras ella la paciente recibe sesiones de quimioterapia y radioterapia que finaliza en noviembre de 2008.

El cáncer se resolvió favorablemente, pero debido a la cirugía la paciente tiene la capacidad pulmonar disminuida, y se fatiga fácilmente con los ejercicios de rehabilitación; otros antecedentes, relacionados con el miembro inferior afecto, son la intervención de varices en el hueso poplíteo izquierdo en 2007, y una fisura en el maleolo externo del tobillo izquierdo, resueltas ambas satisfactoriamente.

El 11 de diciembre de 2009 finalmente fue operada de la lesión de LCA mediante ligamentoplastia, empleando técnica monofascicular con aloinjerto de banco del Tendón de Aquiles de 10 mm de diámetro, y del menisco interno mediante regularización meniscal.

Recibió anestesia raquídea durante la operación, tras ella el médico ordenó descarga total del miembro inferior afecto, se le proporcionaron dos muletas con las que se desplazaba mediante marcha pendular, sin férula inmovilizadora, y tras un día de ingreso en el hospital se le dio el alta.

El 23 de diciembre el médico le indicó el uso de férula rehabilitadora con un rango de movimiento fijo de flexo-extensión (F/E) de 10°/-10°, manteniendo la descarga total. Posteriormente, el 18 de enero de 2010, al final de su sexta semana postcirugía, inició el tratamiento de fisioterapia para la rehabilitación de la rodilla intervenida.

Paciente optimista y participativa en el tratamiento, realista, conoce sus limitaciones tras la operación de pulmón. Destaca su alta tolerancia al dolor.

### **2.1.2. Evaluación inicial:**

Realizada casi finalizada la sexta semana desde la cirugía.

#### **DATOS SUBJETIVOS:**

La paciente refiere dolor en el tendón rotuliano de la rodilla izquierda al realizar una flexión mayor de 120° de la articulación, con una puntuación de 5 en una Escala Analógica Visual (EVA), siendo 0 nada de dolor y 10 máximo dolor imaginable, y tirantez en la cicatriz distal correspondiente a la cirugía.

Siente debilidad muscular en ambos miembros inferiores, y no tiene dificultad ni dolor al caminar, pero sí molestias en la zona infrapatelar de la rodilla izquierda al subir rampas y al bajar escaleras; se le indica que por el momento no realice esas actividades.

Presenta calambres frecuentes en la musculatura posterior de ambas piernas y pies como consecuencia de su mala circulación.

### EXAMEN FÍSICO:

#### a) Observación estática:

En bipedestación, la paciente presenta ambos miembros inferiores en rotación interna, y la rodilla izquierda con Genu flexum, con aumento de volumen y disminución de los pliegues de flexión.

Su piel tiene aspecto de fina y nutrida, con coloración homogénea, igual al miembro inferior contralateral. Presenta tres cicatrices correspondientes a la cirugía, cicatrizadas correctamente, y carece de heridas, escaras o secreciones.

Se aprecian signos evidentes de mala circulación en la parte distal de ambas piernas, con varices, y coloración cianótica en ambos pies, que se normaliza cuando los moviliza.

Presenta atrofia muscular por desuso en los músculos cuádriceps, isquiotibiales y tríceps sural de ambos miembros inferiores, más marcada en el miembro inferior afecto. No se aprecian contracciones involuntarias.

#### b) Observación dinámica:

La paciente no cojea, camina con una marcada rotación interna de ambos miembros inferiores, y apoya excesivamente la parte lateral de ambos pies, provocando varo de tobillos, realizando pasos cortos y rápidos.

Buen equilibrio, no se desplaza hacia los laterales.

c) Palpación y movilización (rodilla izquierda):

La piel de la rodilla tiene una elasticidad y temperatura normales, el edema no tiene signo de fovea y la sensibilidad superficial no está alterada. Presenta en ambos pies temperatura disminuida, y la cicatriz distal de la rodilla izquierda está adherida a planos profundos. La palpación no es dolorosa.

Los movimientos laterales, superiores e inferiores de rótula son fluidos, así como los de flexo-extensión, aunque con crepitaciones durante la extensión resistida en el polo látero-inferior de la patela.

La musculatura presenta disminución de tono muscular por desuso en cuádriceps, isquiotibiales y tríceps sural de ambos miembros inferiores, con sensación de flaccidez a la palpación, y ausencia de contracciones involuntarias, contracciones de defensa, tensión muscular o puntos gatillo.

d) Balance articular:

En la rodilla izquierda (afecta) presenta una F/E: 120°/-4° con tope de flexión doloroso, que la paciente califica con un 5 en EVA.

En la rodilla derecha presenta un balance articular de F/E: 150°/0°, con tope óseo en la extensión y muscular en la flexión.

e) Balance muscular:

En la rodilla izquierda la paciente presenta una fuerza muscular calificada de 3 en flexores, extensores, rotadores externos e internos de rodilla, en una escala de 0 a 5, siendo 0 ausencia de contracción muscular, 1 presencia de contracción muscular pero ausencia de movimiento, 2 capacidad de realizar el recorrido del movimiento en ausencia de la acción de la gravedad, 3 capacidad de realizarlo contra la fuerza de la gravedad, 4 capacidad de vencer una resistencia moderada, y 5 capacidad de vencer una resistencia igual al miembro contralateral sano.

f) Cirtometría:

	<b>MIEMBRO INFERIOR DERECHO</b>	<b>MIEMBRO INFERIOR IZQUIERDO</b>
<b>8 cm sobre centro de patela</b>	38´5 cm	37´5 cm
<b>2 cm sobre centro de patela</b>	36 cm	37´2 cm
<b>Centro patela</b>	34 cm	35´5 cm
<b>2 cm bajo centro de patela</b>	32 cm	34 cm
<b>8 cm bajo centro de patela</b>	32 cm	31´5 cm
<b>13 cm bajo centro patela</b>	32 cm	31 cm

Cicatriz distal: 2´5 cm de longitud.

g) Pruebas complementarias:

- Prueba del cajón anterior: se realiza con el objetivo de valorar un posible cajón anterior de rodilla; la articulación es estable.
  
- Prueba de mirroring o prueba del espejo:  
 Con el objetivo de valorar la sensibilidad profunda en la articulación de la rodilla izquierda de la paciente, se le coloca sobre una camilla en decúbito supino con los ojos cerrados, se coloca su rodilla afecta en diferentes grados de flexión y extensión y se le pide que coloque la rodilla contralateral en la misma posición.  
 Resultado: es capaz de detectar correctamente las diferentes posiciones de la rodilla afecta.
  
- Prueba de longitud de los músculos isquiotibiales:  
 Ante la presencia de ligero flexo en la articulación afecta de la paciente, se la coloca en decúbito supino con la zona lumbar y sacro horizontalizados; el fisioterapeuta inmoviliza el miembro inferior contralateral, y flexiona la cadera izquierda con extensión de rodilla y relajación del pie.  
 Resultado: la paciente flexiona entre 80°-90° la cadera izquierda, no existe acortamiento.



### **2.1.3. Análisis de los problemas fisioterapéuticos y objetivos de tratamiento:**

Los problemas fisioterapéuticos encontrados en la rodilla izquierda de la paciente tras su exploración han sido dolor en la zona del tendón rotuliano al flexionar la rodilla por encima de 120°, adherencias en la cicatriz distal que le provocan tirantez durante la flexión, edema, limitación de los movimientos de flexión y extensión (F/E: 120°/-4°), atrofia muscular por desuso y debilidad en los músculos cuádriceps, isquiotibiales y tríceps sural de ambos miembros inferiores, más marcada en el miembro inferior izquierdo, y alteración del patrón de marcha.

De esta forma, los objetivos de tratamiento fisioterapéutico marcados han sido, a corto plazo, eliminar adherencias de la cicatriz distal para disminuir la sensación de tirantez durante la flexión de rodilla, disminuir el edema, aumentar la amplitud articular en los movimientos de flexo-extensión, mejorar el tono, masa y fuerza muscular en los músculos cuádriceps, isquiotibiales y tríceps sural de ambos miembros inferiores, comenzar la reeducación propioceptiva, y reeducar el patrón de marcha. A medio y largo plazo se busca seguir mejorando el tono y fuerza muscular, y la sensibilidad propioceptiva, para conseguir la máxima estabilidad y funcionalidad posible en la rodilla operada, evitando futuras lesiones y consiguiendo que la paciente retome sus actividades de la vida diaria con normalidad.

### **2.1.4. Plan de tratamiento:**

Como se ha indicado anteriormente, se ha seguido el protocolo tras ligamentoplastia de LCA lento del Hospital Ramón y Cajal (véase tabla 3). En este caso, la paciente ha comenzado al final de la sexta semana postcirugía su tratamiento debido a la lista de espera y la interposición de las fiestas de diciembre, mientras que la incorporación habitual a las sesiones de rehabilitación suele ser entre la tercera y cuarta semana, y no ha recibido indicaciones de su médico respecto a la gradación de la férula, por lo que ésta, la movilidad de rodilla y el trabajo de la fuerza muscular llevan retraso respecto a las pautas del protocolo, aunque una vez iniciado el tratamiento se alcanzan en seguida ante la buena tolerancia inicial de la paciente.



## SEXTA SEMANA TRAS CIRUGÍA:

Prácticamente finalizada la sexta semana tras la cirugía, la paciente comienza la rehabilitación:

- *Férula rehabilitadora:* durante 24 horas al día, modificándose la limitación de movilidad de F/E: 10°/-10° a F/E: 90°/0°.
- *Muletas:* dos con marcha simultánea en dos tiempos.
- *Carga:* no autorizada.
- *Sesiones de fisioterapia:* de lunes a viernes, dos horas por día.
- *Medidas para disminuir el edema:*

Colocación de venda de compresión elástica y aplicación de Drenaje Linfático Manual, sin crema, en la rodilla izquierda y zona periarticular al inicio de la sesión.
- *Medidas para eliminar las adherencias de la cicatriz:*

Se tratan las adherencias a planos profundos de la cicatriz mediante maniobras longitudinales, transversales y en Z, sin uso de crema.
- *Trabajo del recorrido articular:*

Se realizan movilizaciones articulares analíticas simples de rótula laterales, súpero-inferiores y circulares con el objetivo de mantener el movimiento articular, y movilizaciones pasivas manuales específicas de flexo-extensión de miembro inferior izquierdo con la paciente en decúbito supino, con el objetivo de aumentar la amplitud articular de esos movimientos. Se moviliza en el recorrido en el que la paciente no siente molestias, desde 120° de flexión hasta extensión casi completa, la cual no se fuerza para no poner en peligro la plastia.
- *Trabajo de fortalecimiento y aumento del tono y masa muscular:*

La consecuencia más notable de las seis semanas sin ejercicio muscular de la rodilla es la falta de tono, masa y fuerza de la musculatura.

Se comienza el trabajo con movilizaciones activas asistidas de triple flexo-extensión del miembro inferior afecto, movilizaciones activas resistidas de abducción-aducción de ambas caderas, flexo-extensión de ambos tobillos, y flexión de caderas con extensión de rodillas.

A continuación, sin acción del fisioterapeuta, la paciente en decúbito supino debe hacer rodar un rulo grande mediante flexo-extensión de rodillas. Posteriormente, en la misma posición, debe realizar flexo-extensión de tobillo contra la resistencia de una banda elástica que ella misma sujeta con ambas manos, aducción de caderas contra un cojín, con los miembros inferiores colocados en triple flexión y la planta de los pies apoyada, y finalmente debe realizar dos ejercicios de suspensoterapia destinados al fortalecimiento de los flexores y extensores de rodilla:

Paciente en decúbito supino sobre una camilla, dentro de la Jaula de Rocher:

– *Ejercicio 1:*

Con el objetivo de fortalecer el cuádriceps, en especial el vasto interno, para ganar los últimos grados de extensión activa de rodilla izquierda, se monta un sistema de suspensoterapia con suspensión elástica de rodilla, mediante un muelle, y suspensión proximal de tobillo, mediante una eslinga.

La paciente debe hacer extensión de rodilla, y al final del movimiento abducción de tobillo, provocando ligera rotación externa de miembro inferior para aumentar la contracción del vasto interno. Mantiene la posición 5 segundos y vuelve a la posición de partida.

– *Ejercicio 2:*

Con el objetivo de fortalecer los músculos isquiotibiales del miembro inferior izquierdo, esta vez el sistema de suspensoterapia se basa en suspensión indiferente de muslo, y suspensión elástica de tobillo, mediante un muelle.

La paciente debe realizar flexión de rodilla, mantener 5 segundos y volver a la posición inicial.

Con objeto de fortalecer la musculatura también se aplica electroestimulación muscular (EMS) durante 20 minutos, con una frecuencia de 20 Hz y 250 Ms en el

miembro inferior izquierdo:

– Cuádriceps:

Con un canal colocado con electrodos sobre vasto interno y recto femoral (tercio proximal, sobre punto motor), se coloca una cuña bajo las piernas de la paciente, la cual está en decúbito supino, y ésta debe realizar extensión de la rodilla afecta cuando note la corriente en la parte anterior del muslo, y relajar cuando la deje de notar.

– Isquiotibiales:

Con la paciente esta vez en decúbito prono, y una cuña bajo sus piernas para evitar que ante un fallo de su rodilla y una bajada brusca de su pierna hacia extensión se dañe el LCA, se coloca un canal con dos electrodos sobre la cabeza larga de bíceps femoral, y sobre semitendinoso y semimembranoso. La paciente, cuando note la corriente, debe hacer flexión de rodilla, y cuando la deje de notar volver a la posición de reposo.

- *Estiramientos pasivos simples:*

Se realizan estiramientos de cuádriceps, isquiotibiales y tríceps sural de ambos miembros inferiores, con el objetivo de disminuir la tensión muscular tras la sesión de fisioterapia y evitar su acortamiento.

Dos estiramientos de cada grupo muscular de 20 segundos cada uno, dejando 10 segundos de reposo.

- *Reeducación propioceptiva:*

Se comienza con ejercicios en cadena cinética abierta (CCA), con la paciente en decúbito prono con flexión de rodilla 90°. El fisioterapeuta realiza sollicitaciones multidireccionales en el tobillo de la paciente, y ésta debe mantener estable su rodilla.

En cadena cinética cerrada (CCC), se realizan en sedestación ejercicios en descarga consistentes en hacer rodar un balón bajo su pie, sin calcetín, apoyando secuencialmente los puntos de apoyo que se realizan durante la marcha, centrándose en colocar el pie en pronación debido a la marcada tendencia de andar con varo de tobillos y supinación de pies de la paciente, y a

continuación debe simular la secuencia del paso durante la marcha sobre una colchoneta blanda colocada en el suelo.

- *Ejercicios domiciliarios:*

Como ejercicios domiciliarios, se le enseña la realización de ejercicios isométricos de cuádriceps, diciéndole que debe colocar sus dedos sobre el polo superior de la rótula, y contraer el cuádriceps percibiendo cómo la rótula se desplaza hacia proximal; se le indica también la realización de trabajo de isquiotibiales, flexores plantares y aductores de cadera, de manera similar a la realizada en la sala de fisioterapia, así como el ejercicio de rodamiento de balón con el pie del miembro inferior afecto manteniendo continuo contacto en la parte interna, y el ejercicio de simulación del paso sobre una superficie inestable, en sedestación. También se le indica que camine.

#### SÉPTIMA SEMANA TRAS CIRUGÍA:

Debido a la buena respuesta de la paciente y a las pautas del protocolo, se introducen cambios en el tratamiento.

La férula se sigue manteniendo todo el día, pero se aumenta el arco de movimiento permitido por ella a F/E: 120°/0°.

Comienza a cargar en el miembro inferior afecto el 20% de su peso corporal, manteniendo la marcha con muletas. Lo tolera correctamente.

A consecuencia de la falta de actividad en 6 semanas, tras el inicio de ésta aumenta la tensión de la musculatura de la paciente, por lo que se comienza a aplicar masoterapia descontracturante en cuádriceps, isquiotibiales y tríceps sural.

Se aumenta la resistencia a vencer en los ejercicios de suspensoterapia colocando dos muelles ante la falta de esfuerzo de la paciente.

Durante la aplicación de EMS se comienza a colocar resistencia mediante lastres en los tobillos. En el trabajo de cuádriceps mediante extensión de rodilla, se colocan 0,5 kg, llegando a 1 kg al final de la semana ante la buena respuesta de la paciente. También se coloca 1 kg durante el trabajo de isquiotibiales.

La paciente responde de forma adecuada, sin dolor, y sin temblor muscular.

Por último, como la paciente ha empezado a cargar peso en su pierna afecta, se modifican los ejercicios de reeducación propioceptiva, introduciendo nuevos en CCC con carga parcial (20% de su peso corporal):

- En bipedestación y apoyo bipodal, la paciente debe realizar transferencias de peso y lanzamiento y recogida de pelota sobre terreno inestable (colchonetas).
- Marcha en barras paralelas sobre terreno inestable.
- En sedestación sobre una pelota de reeducación, con ambos pies apoyados en el suelo, debe mantener el equilibrio ante las sollicitaciones realizadas por el fisioterapeuta.
- En bipedestación, dentro de las barras paralelas para crear un entorno seguro en caso de que pierda el equilibrio, y en frente del fisioterapeuta, debe colocar el miembro inferior afecto sobre una pelota de reeducación y moverla, sin tener un punto de apoyo en las manos.

Tras finalizar la semana, la paciente refiere mayor estabilidad en su rodilla y sensación de seguridad.

### OCTAVA SEMANA TRAS CIRUGÍA

La paciente progresa adecuadamente, pero a consecuencia de la sobrecarga muscular que sufre tras la vuelta a la actividad, presenta un punto gatillo activo muy doloroso a la palpación en la porción distal del vasto interno, que se trata mediante compresión isquémica, ultrasonidos y estiramiento.

Se sube la carga que puede soportar al 50% de su peso corporal, aumentando a lo largo de la semana hasta un 70%, y llegando al final a la carga total debido a la buena respuesta de su rodilla.

Ante la falta de esfuerzo de la paciente para vencer las resistencias puestas durante la flexo-extensión simultánea a la aplicación de EMS, éstas se aumenta a 1,5 kg en cuádriceps, y 2 kg en isquiotibiales.

Se introduce bicicleta estática en el tratamiento, pero la paciente se fatiga excesivamente y tras 4 minutos debe parar, llegando a 95 pulsaciones por minuto. Su capacidad pulmonar está disminuida desde la operación de pulmón, por lo que

con el objetivo de mejorarla y aumentar su tolerancia al esfuerzo, se le indica la realización de ejercicios respiratorios domiciliarios.

Con el objetivo de buscar mayor sollicitación de estabilidad de la rodilla y aumentar la dificultad de los ejercicios de reeducación propioceptiva, y ante la mayor tolerancia de carga de la paciente, se introducen ejercicios en CCC consistentes, el primero, en desplazarse hacia delante sentada la paciente en la pelota de reeducación, haciéndola rodar, y el segundo, colocándose en “posición caballero”, con la pierna afectada con flexión de cadera y rodilla de 90°, y miembro inferior no afectado con la rodilla sobre la colchoneta, con extensión de cadera y flexión de rodilla 90°. El fisioterapeuta crea pequeños desequilibrios desde ambas cinturas de la paciente y desde la rodilla afectada, y ésta debe mantener el equilibrio o recuperarlo si lo pierde.

También se introduce Facilitación Neuromuscular Propioceptiva (FNP), utilizando patrones quebrados de rodilla con el objetivo de favorecer el fortalecimiento muscular mediante movimientos funcionales.

#### NOVENA SEMANA TRAS CIRUGÍA:

Ante la buena evolución de la paciente y el aumento de tono, fuerza y masa muscular, se elimina el uso de muletas, y de la férula por la noche, modificándose también su gradación para permitir un movimiento libre.

Se permite la carga total en el miembro inferior afectado, y se elimina el tratamiento de la cicatriz. También se eliminan las movilizaciones pasivas de flexo-extensión de rodilla porque la paciente ha conseguido el arco articular completo, así como los ejercicios de suspensoterapia de rodilla, porque ya tiene completa la extensión de rodilla izquierda, y la resistencia que vence con ellos durante la flexión es menor que la que realiza con EMS.

Durante la aplicación de EMS de nuevo se aumenta la resistencia a vencer durante la extensión de rodilla, llegando a 2 kg, y pasando de decúbito supino a sedestación para aumentar el arco de movimiento realizado.

Se introduce tapiz rodante, circuito de subida de escalones y subida y bajada de rampa, y un ejercicio de fortalecimiento del cuádriceps consistente en flexionar 45° las rodillas lentamente manteniendo la posición durante unos segundos, y volver a la posición de inicio, en bipedestación (sentadillas).



Como la paciente ha empezado a cargar completamente, se modifican los ejercicios de reeducación propioceptiva, continuando los anteriores con carga total, e introduciendo apoyo bipodal sobre plato inestable con sollicitaciones (ojos cerrados, desestabilizaciones por parte del fisioterapeuta, lanzamientos de pelota), y al final de la semana, ante la buena respuesta de la paciente, incorporando ejercicios con apoyo monopodal sobre terreno estable, circuito de escalones de diferentes alturas, y marcha de puntillas y talones.

El trabajo de escalón consiste en la subida y bajada de escaleras hacia delante, hacia atrás y hacia los laterales a diferentes velocidades. En este ejercicio se trabaja de forma excéntrica el recto anterior del cuádriceps (2).

El resto del tratamiento se mantiene igual.

#### DÉCIMA SEMANA TRAS CIRUGÍA:

La paciente indica estabilidad y ha aumentado su tono, fuerza y masa muscular, por lo que se procede a la retirada de la férula. Tras ella no refiere sensación de inestabilidad ni molestias al caminar.

Comienza a realizar sesiones diarias de bicicleta estática y tapiz rodante de diez minutos cada una, con mejor tolerancia que en las primeras sesiones.

En los ejercicios de reeducación propioceptiva se introduce apoyo monopodal sobre terreno inestable, y comienza a realizar pases de balón con el fisioterapeuta con la parte interna y externa del pie afecto y no afecto. Se pretende provocar bostezo interno y externo de la rodilla afecta y ver cómo reacciona.

Al final de la semana, tras la buena realización del ejercicio de pases de pelota, comienza a realizar ejercicios de pivote con un escalón bajo, pero siente molestias en la rodilla por lo que se suspende.

Al finalizar la semana la paciente tiene consulta con la médico rehabilitadora, la cual advierte tras la exploración que tiene excesiva laxitud ligamentosa en la rodilla izquierda y sospecha de una nueva rotura del LCA. Indica que continúe con la rehabilitación hasta que vuelva a pasar revisión con el médico traumatólogo.

En la sala de fisioterapia se comprueba que existe dicha laxitud ántero-posterior, que también está presente en el varo-valgo en esa misma rodilla, y que es igual a la laxitud ligamentosa de la rodilla contralateral. La paciente ha comenzado a sentir

molestias en la parte anterior de la rodilla, y en la zona superior e inferior de la rótula, pero indica que es mucho menor a la que sentía tras la rotura del ligamento, y que tampoco siente la inestabilidad que sentía previa a la operación. Por ello, y en parte por la laxitud ligamentosa contralateral, se duda de la rotura, y se cambia el enfoque del tratamiento, centrándolo en aumentar el tono, fuerza y masa muscular del miembro inferior, para aumentar la estabilidad ántero-posterior de su rodilla.

#### UNDÉCIMA SEMANA TRAS CIRUGÍA:

Como se ha indicado, para aumentar la estabilidad de la rodilla de la paciente se aumentan las repeticiones de los ejercicios de fortalecimiento muscular y de reeducación propioceptiva, incluyendo FNP; se disminuyen 0,5 kg la resistencia a vencer durante la extensión de rodilla simultánea a la aplicación de EMS en sedestación.

Se realiza ejercicio en la bicicleta estática sin permitir la extensión completa de rodilla, ya que es el movimiento donde el LCA se pone más tenso, y se elimina el circuito de escalones, el circuito de subida y bajada de rampa y subida de escalones, el juego de pases de pelota con el pie afecto, y los pivotes de rodilla, para evitar excesiva sollicitación del ligamento.

La paciente comienza a referir molestias durante la marcha en la pata de ganso de la rodilla izquierda, se explora la zona y se encuentra un engrosamiento acompañado de dolor a la palpación. Se diagnostica tendinitis de la pata de ganso, y se comienza a tratar mediante aplicación de ultrasonidos, estiramientos y Masaje de Fricción Transversal de Cyriax en días alternos.

#### DUODÉCIMA SEMANA TRAS CIRUGÍA:

Se eliminan los ejercicios en apoyo monopodal sobre el miembro inferior afecto para evitar producir excesivas sollicitaciones que puedan dañar el LCA.

Durante la extensión de rodilla afecta simultáneamente a la aplicación de EMS, se produce un fallo del cuádriceps, por lo que se disminuye la resistencia a vencer a 1 kg.

Aparece dolor intraarticular en la rodilla izquierda que parece tener origen meniscal, pero tras realizar las pruebas que puedan indicar posible lesión de menisco externo, ésta se descarta. Ante el abultamiento de la zona donde se localiza el dolor, se diagnostica acumulación de líquido en ese punto, por lo que se comienza a aplicar ultrasonidos para disolver el posible líquido retenido, y se continúa con el Drenaje Linfático Manual, incidiendo más en esa zona.

La paciente ha aumentado su tono, masa y fuerza muscular, su evolución es muy lenta. Se descubre que en su dieta habitual apenas consume alimentos ricos en proteínas, por lo que se indica que debe aumentar su ingesta para favorecer el aumento de masa y fuerza muscular (12,16).

#### DECIMOTERCERA SEMANA TRAS CIRUGÍA:

La paciente se ausenta al tratamiento por viaje.

#### DECIMOCUARTA SEMANA TRAS CIRUGÍA:

Tras el viaje, la paciente refiere mayor dolor en la parte anterior de la rodilla, ha aumentado la tendinitis de la pata de ganso y la tensión muscular, y no desaparece el dolor intraarticular correspondiente a acumulación de líquido. Ante esto último, se le indica que coloque un objeto pequeño y circular, fijado con esparadrapo, ejerciendo presión sobre el punto doloroso con aumento de volumen.

Se incrementa la carga a vencer durante la flexión de rodilla con EMS a 3 kg, manteniendo la cuña bajo la pierna de la paciente.

La paciente se encuentra en su decimocuarta semana tras la cirugía, y no han mejorado su tono, fuerza y masa muscular de forma notable, por lo que, para acelerar el proceso de recuperación y evitar la prolongación excesiva del tratamiento, se le indica que comience a venir tres días por semana, alternos, y que comience a realizar ejercicios de fortalecimiento en el gimnasio para aumentar el tono, fuerza y masa muscular; se contraindica la práctica de natación, pero sí se recomienda la realización de ejercicio dentro del agua, ya que ésta permite desgravitar el segmento sin producir sobrecargas.

#### DECIMOQUINTA SEMANA TRAS CIRUGÍA:

Ante la persistencia de la tendinitis en la pata de ganso, se recomienda la aplicación domiciliar de termoterapia en la zona para eliminar las secuelas de inflamación causantes de las molestias en ese punto.

El resto de tratamiento se mantiene igual.

#### DECIMOSEXTA SEMANA TRAS CIRUGÍA:

Se valora la estabilidad antero-posterior de rodilla mediante la prueba de Cajón anterior; ésta ha aumentado, y actualmente existe mayor laxitud ligamentosa en la rodilla sana que en la afecta.

Ante esto, se aumenta de nuevo la resistencia a vencer en la extensión de rodilla con el uso de EMS a 2 kg, y se reincorpora el circuito de escalones, el circuito de subida y bajada de rampa y subida de escaleras, el apoyo monopodal sobre superficie estable, y los pases de balón con la parte externa e interna de los pies de ambos miembros inferiores a los ejercicios de reeducación propioceptiva.

Tras la aplicación de termoterapia, el dolor por tendinitis de la pata de ganso ha desaparecido; también ha disminuido el dolor intraarticular de rodilla por acumulación de líquido.

#### DECIMOSÉPTIMA SEMANA TRAS CIRUGÍA:

La paciente refiere menor dolor anterior de rodilla; se continúan los ejercicios, introduciendo de nuevo al tratamiento el apoyo monopodal del miembro inferior afecto sobre superficie inestable y los ejercicios de pivote, y se realiza la valoración final.

Continúa con el tratamiento, y dos semanas después acude a revisión con la médica rehabilitadora; ésta, tras explorar su rodilla, descarta la rotura del LCA, pero le indica la necesidad de seguir aumentando la masa muscular y realizando ejercicios de fortalecimiento.

### 2.1.5. Evaluación final:

#### DATOS SUBJETIVOS:

El dolor en el tendón rotuliano durante la flexión de rodilla izquierda de la paciente ha desaparecido, y el dolor anterior de rodilla ha disminuido al caminar.

#### EXAMEN FÍSICO:

- a) Balance articular: En la rodilla izquierda (afecta) presenta una F/E: 150°/0° con tope óseo en la extensión y muscular en la flexión, igual al miembro inferior contralateral.
- b) Balance muscular: En la rodilla izquierda presenta una fuerza calificada de 4 en flexores, extensores, rotadores externos y rotadores internos de rodilla.
- c) Cirtometría:

	MIEMBRO INFERIOR DERECHO	MIEMBRO INFERIOR IZQUIERDO
15 cm sobre patela	44 cm	43 cm
8 cm sobre patela	39 cm	38,5 cm
2 cm sobre patela	35 cm	36 cm
Centro patelar	34,5 cm	34,5 cm
2 cm bajo patela	33 cm	34 cm
8 cm bajo patela	32 cm	32 cm
15 cm bajo patela	32,5 cm	32 cm

Pruebas complementarias:

- Prueba del cajón anterior: Rodilla derecha estable. Ausencia de cajón anterior.
- Pívo-t-shift-test (prueba de desplazamiento de pivote): negativo.

## 2.2. Caso 2.

### 2.2.1. Presentación del caso clínico:

Paciente varón (paciente B) de 32 años de edad, diagnosticado de ruptura parcial del LCA y lesión del cuerno posterior del menisco interno de la rodilla derecha, a consecuencia de un accidente deportivo jugando al baloncesto en agosto de 2009, tras el aterrizaje de un salto con giro brusco de la rodilla.

Siete meses después de la lesión, el 03 de febrero de 2010, fue intervenido de la lesión de LCA mediante ligamentoplastia, empleando técnica monofascicular con autoinjerto ST-RI, con fijación femoral tipo Endobutton y fijación tibial con tornillo interferencial biorreabsorbible. La lesión del menisco interno fue intervenida mediante regularización meniscal.

Recibió anestesia raquídea; finalizada la intervención quirúrgica se le colocó una férula inmovilizadora que llevó durante una semana, se le proporcionaron dos muletas con las que se desplazaba mediante marcha pendular, y se le prohibió la carga en el miembro inferior afecto.

Tras un día de ingreso, recibió el alta hospitalaria, y pasó la primera revisión el 10 de febrero de 2010, donde le sustituyeron la férula inmovilizadora por una férula rehabilitadora colocada en un punto fijo de F/E: 15°/-15°, sin permitir movimiento de la articulación de la rodilla, y se le indicó que continuara con la marcha pendular con muletas y la descarga total del miembro inferior afecto.

El 23 de febrero pasó la segunda revisión, y el médico traumatólogo le indicó que comenzara a cargar un 20% de su peso corporal.

Finalmente el 24 de febrero, en su cuarta semana tras la cirugía, comenzó el tratamiento de rehabilitación en la sala de fisioterapia.

Paciente deportista, practica natación, buceo, fútbol y snowboard. Persona participativa y comunicativa, pero muy aprensiva, con mucho miedo al dolor y al tratamiento fisioterápico.

Dentro de sus antecedentes, destaca un esguince de LLE de tobillo derecho en 2006, que siguió un tratamiento conservador consistente en un mes de inmovilización, sin intervención fisioterapéutica.

### **2.2.2. Evaluación inicial:**

Realizada en su cuarta semana tras cirugía.

#### **DATOS SUBJETIVOS:**

El paciente no presenta dolor en la movilización pasiva de la rodilla derecha, únicamente refiere molestias en la cara lateral y medial de la rótula, y tensión en el tendón rotuliano y en las cicatrices correspondientes a la intervención al sobrepasar los 60° de flexión.

Refiere debilidad muscular en ambos miembros inferiores, y lo atribuye a la interrupción de ejercicio físico tras la lesión, y a la ausencia de movimiento tras la cirugía.

No indica sensación de hormigueo en el miembro inferior afecto, ni sensación de mal apoyo pero sí sensación de cojera por inseguridad durante la marcha, aunque siente la rodilla estable.

#### **EXAMEN FÍSICO:**

##### **a) Observación estática:**

En bipedestación, el paciente presenta ambos miembros inferiores con una marcada rotación externa. Su rodilla derecha presenta Genu flexum y la izquierda hiperextensión. Las rótulas están alineadas correctamente, existe varo de tobillos y pies en inversión. Se observa un mayor volumen en rodilla derecha que en izquierda.

En decúbito supino aumenta la rotación externa de los miembros inferiores y la inversión de pies. El hueco poplíteo derecho no apoya sobre la camilla.

En su rodilla derecha la piel tiene aspecto de fina y nutrida, con coloración normal, homogénea, igual a la del miembro inferior izquierdo. No presenta heridas,

escaras o secreciones, pero sí tres cicatrices correspondientes a las vías de entrada del instrumental para realizar la operación, cicatrizadas correctamente.

La articulación presenta edema localizado en la parte ántero-superior, lateral, medial y ántero-inferior de la rodilla derecha, y un contorno menos definido en tejidos periarticulares en comparación con la rodilla izquierda.

La musculatura no presenta contracciones involuntarias, pero existe atrofia muscular por desuso en cuádriceps, isquiotibiales, tríceps sural y tibial anterior del miembro inferior afecto.

b) Observación dinámica:

El paciente cojea, y camina con una pronunciada rotación externa de miembros inferiores. Al inicio de la oscilación del miembro inferior afecto, el paciente aumenta dicha rotación externa de cadera de forma exagerada durante unos segundos, para volver inmediatamente a una posición menos marcada de este movimiento al inicio de la fase de ataque.

No flexiona la rodilla afectada durante las fases de la marcha, y camina apoyando excesivamente la parte lateral de ambos pies, produciendo un pronunciado varo de ambos tobillos, con pasos largos y rápidos, y con el cuerpo inclinado hacia adelante.

c) Palpación y movilización (rodilla derecha):

La piel de la rodilla derecha presenta una extensibilidad y elasticidad normales, pero con temperatura aumentada con respecto al miembro inferior contralateral.

Presenta edema sin fovea en la articulación, y la sensibilidad superficial no está alterada.

Dentro de las tres cicatrices correspondientes a la operación, la súpero-medial y la ínfero-medial están adheridas a planos profundos, por lo que durante la flexión de rodilla el paciente indica que siente tirantez en esos puntos, así como en el tendón rotuliano al superar los 60°.

La palpación no es dolorosa.



Los movimientos de flexo-extensión son fluidos, con poca amplitud de movimiento por la tensión muscular y el miedo del paciente a la movilización, y con crepitaciones durante la extensión en el polo superior de la patela.

Los movimientos laterales, superiores e inferiores de rótula son fluidos, sin crepitaciones.

Respecto a la musculatura, hay ausencia de contracciones involuntarias pero presencia de contracciones de defensa en el cuádriceps durante la flexión de rodilla, y elevada tensión de músculos isquiotibiales durante la extensión, que impiden la movilización de la articulación en toda su amplitud. Tiene numerosas contracturas y adherencias en cuádriceps, isquiotibiales, tríceps sural y tensor de la fascia lata del miembro inferior derecho.

A su vez, presenta atrofia muscular en cuádriceps, isquiotibiales, tibial anterior y tríceps sural del miembro afecto por desuso.

d) Balance articular:

En la rodilla derecha la amplitud de movimiento es de F/E: 60°/-12°, siendo el tope en la flexión el dolor del paciente. La extensión ha sido medida en decúbito supino con una almohadilla bajo los tobillos; el tope es la aprensión del paciente y su excesiva tensión en los músculos isquiotibiales.

Tras comprobar el flexo de rodilla que tiene, se le coloca en decúbito prono, se le intenta relajar la musculatura mediante masoterapia, y tras esto se le vuelve a medir la amplitud de extensión, obteniendo un balance de F/E: 60°/-10°.

En la rodilla izquierda el movimiento de flexo-extensión es F/E: 130°/+4°, siendo el tope de la flexión blando (musculatura del paciente), y el de la extensión óseo (rodilla con hiperextensión).

e) Balance muscular:

El paciente presenta una fuerza muscular de 3 en los músculos flexores, extensores, rotadores externos y rotadores internos de la rodilla, en la escala de 0 a 5 descrita en el caso 1 (véase página 29).

f) Cirtometría:

	<b>MIEMBRO INFERIOR DERECHO</b>	<b>MIEMBRO INFERIOR IZQUIERDO</b>
<b>8 cm sobre centro de patela</b>	45 cm	46'5 cm
<b>2 cm sobre centro de patela</b>	42 cm	41 cm
<b>Centro patelar</b>	43 cm	39'5 cm
<b>2 cm bajo centro de patela</b>	42 cm	36 cm
<b>13 cm bajo centro de patela</b>	44 cm	44 cm

Cicatriz distal: 4 cm de longitud.

g) Pruebas complementarias:

- Prueba del cajón anterior: no existe cajón anterior de la rodilla derecha, es estable. La rodilla izquierda tampoco tiene laxitud ligamentosa ántero-posterior.
- Test del cepillo: ante la presencia de crepitaciones y en ocasiones molestias durante la extensión de rodilla, se realiza esta prueba con el objetivo de valorar una posible afectación del cartílago rotuliano. Durante la prueba se producen crepitaciones en el polo superior de la rótula al desplazarla hacia craneal pero hay ausencia de dolor.
- Prueba de Mirroring o prueba del espejo (descrita en página 30): se realiza para valorar la sensibilidad profunda en la articulación de la rodilla derecha del paciente, el cual es capaz de detectar correctamente las diferentes posiciones de la rodilla afecta con los ojos cerrados.
- Prueba de longitud de músculos isquiotibiales (descrita en página 30): existe acortamiento de los músculos isquiotibiales de miembro inferior

afecto, con tensión de la musculatura a partir de los 50° de flexión de cadera.

- Prueba de longitud de gemelos: estando el paciente en bipedestación, debe colocar la planta del pie sobre una superficie inclinada, quedando el tobillo flexionado 10°.

Tras la exploración se confirma el acortamiento de la musculatura.

### **2.2.3. Análisis de los problemas fisioterapéuticos y objetivos de tratamiento:**

El paciente presenta alteración de la correcta alineación de ambos miembros inferiores, estando estos con una marcada rotación externa, flexo de rodilla derecha e hiperextensión de izquierda, tobillos en varo y pies en inversión.

Respecto a la rodilla derecha (afecta), la cicatriz distal y próximo-medial correspondientes a la operación están adheridas a planos profundos, lo que le provoca sensación de tirantez en esos puntos durante la flexión de la articulación; tiene edema sin fóvea, y existen contracturas musculares y adherencias en los músculos tríceps sural, isquiotibiales, cuádriceps y Tensor de la Fascia Lata del miembro inferior afecto. Además hay acortamiento de la musculatura isquiotibial y gemelos del miembro afecto, y gran tensión de los citados isquiotibiales de ese miembro y los rotadores externos de ambos.

En esta articulación también existe una limitación articular de los movimientos de flexo-extensión (F/E: 60°/-10°), disminución de fuerza muscular de los movimientos de flexión, extensión, rotación externa e interna, y atrofia muscular por desuso en los músculos cuádriceps, isquiotibiales, tibial anterior y tríceps sural. Por último, presenta alteración de la marcha, existiendo cojera, y produciéndose con pronunciada rotación externa de ambos miembros inferiores, sin flexión de la rodilla afecta, apoyando excesivamente la parte lateral de ambos pies, e inclinándose con el cuerpo hacia delante.

Tras conocer los problemas fisioterapéuticos, los objetivos de tratamiento establecidos para el miembro inferior afecto han sido, a corto plazo, eliminar las

adherencias de la cicatriz para que el paciente no sienta tensión durante la movilización de rodilla, disminuir el edema, eliminar las contracturas y adherencias musculares presentes, así como tratar el acortamiento de los músculos afectados por ello, aumentar la amplitud articular de flexo-extensión, incidiendo especialmente en disminuir el flexo de la rodilla afectada del paciente, aumentar el tono, fuerza y masa muscular de los músculos cuádriceps, isquiotibiales, tríceps sural y tibial anterior, comenzar la reeducación propioceptiva, y mejorar la posición estática y la marcha del paciente.

Posteriormente se irá incidiendo en seguir mejorando las habilidades propioceptivas, el tono, fuerza y masa muscular, en eliminar completamente el flexo, e ir consiguiendo una mayor estabilidad de rodilla para que, a largo plazo, el paciente pueda tener la máxima estabilidad y funcionalidad en la articulación afectada y así pueda retomar sus actividades y deportes previos a la lesión. A largo plazo, cuando la rodilla sea estable, también se busca eliminar las posibles adherencias que puedan estar limitando la hiperextensión de la articulación.

#### **2.1.4. Plan de tratamiento:**

Con el paciente B, por indicación médica, se ha seguido el “Protocolo tras ligamentoplastia de LCA” del hospital Ramón y Cajal (tabla 4).

Lo ha comenzado al inicio de la cuarta semana tras la cirugía, ya habiendo comenzado a cargar un 20% de su peso corporal, pero sin que el médico traumatólogo haya modificado la gradación de la férula establecida por el protocolo para la tercera semana (F/E: 90°/10°), estando ésta fija en F/E: 15°/-15°.



## CUARTA SEMANA TRAS CIRUGÍA:

- *Férula rehabilitadora:*

El paciente la lleva puesta las 24 horas del día. Como no ha movilizado la rodilla durante cuatro semanas, y presenta mucho miedo e inseguridad al tratamiento, al inicio de la semana se regula la gradación, colocándola en F/E: 90°/0°, progresando a lo largo de ella hasta llegar a la gradación establecida por el protocolo de F/E: 120°/0° al final de la semana.

- *Muletas:* dos, con marcha simultánea en dos tiempos.

- *Carga:* 20% del peso corporal del paciente.

- *Sesiones de fisioterapia:*

Diarias, de lunes a viernes durante aproximadamente dos horas al día.

- *Medidas contra el edema:*

Venda de compresión elástica y drenaje linfático manual al inicio de la sesión.

- *Medidas contra las adherencias y contracturas:*

Tratamiento de cicatriz (véase página 33), y masoterapia descontracturante en los músculos cuádriceps, isquiotibiales, Tensor de la Fascia Lata, y tríceps sural del miembro inferior derecho con el objetivo de eliminar adherencias y contracturas, y disminuir la tensión muscular para favorecer seguidamente la movilización de rodilla e intentar disminuir el flexo.

- *Trabajo del recorrido articular:*

Se realizan movilizaciones articulares analíticas simples de rótula, y al inicio de la semana movilizaciones pasivas manuales específicas de flexo-extensión del miembro inferior afecto con el paciente en decúbito supino, y con la amplitud de movimiento tolerada por el paciente, ya que no ésta limitada por el protocolo (60° de flexión, no permite extensión completa pero no se fuerza para no dañar el LCA).

Ante el gran miedo del paciente al dolor en su rodilla derecha, y su resistencia a la movilización pasiva, el segundo día de tratamiento se sustituye ésta por un sistema de poleoterapia formado por dos poleas colocadas en el plano del movimiento, para asistir la flexión

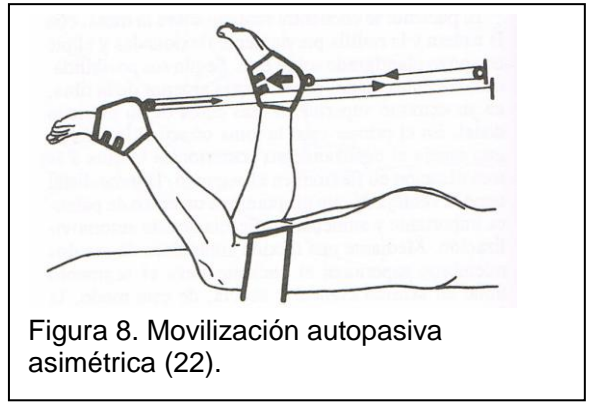


Figura 8. Movilización autopasiva asimétrica (22).

homóloga asimétrica de la rodilla afectada (mediante la extensión de la izquierda) (figura 8 (22)), con el paciente en decúbito prono.

En sucesivos días su confianza en la fisioterapeuta aumenta, por lo que se retoman las movilizaciones pasivas de rodilla, pero sigue teniendo mejores resultados la poleoterapia, y las movilizaciones suponen esfuerzo debido al peso del miembro inferior para la fisioterapeuta, por lo que se utiliza la poleoterapia para ganar recorrido articular.

- *Trabajo de fortalecimiento muscular:*

Se comienza con movilizaciones activas asistidas de flexo-extensión del miembro inferior afecto, movilizaciones activas resistidas de abducción-aducción de caderas, flexo-extensión de tobillos y flexión de cadera con extensión de rodilla.

Se continúa con la flexo-extensión de tobillo contra la resistencia de una banda elástica, con la flexo-extensión de rodilla desplazando un rulo grande, con los ejercicios de suspensoterapia con un muelle para el trabajo de cuádriceps e isquiotibiales al inicio de la semana y con dos al final (véase página 34), y se finaliza con la aplicación de EMS con una frecuencia de 20 Hz y 250 ms en cuádriceps, sin lastre, en decúbito supino y con una cuña bajo las piernas, y en isquiotibiales al inicio de la semana sin lastre, y según transcurre la semana con 1 kg (véase página 35).

- *Estiramientos pasivos simples:*

Estiramiento de los músculos cuádriceps, isquiotibiales, tensor de la fascia lata y tríceps sural de ambos miembros inferiores (véase página 35).

- *Reeducación propioceptiva:*

Comienzo del trabajo en CCA en decúbito prono con flexión de rodilla afecta 90°, realizando el fisioterapeuta sollicitaciones multidireccionales en el tobillo del paciente, debiendo éste mantener la estabilidad de la articulación.

- *Ejercicios domiciliarios:*

Ejercicios similares a los indicados en el paciente A, consistentes en trabajo isométrico de cuádriceps (descrito en página 36), trabajo de isquiotibiales, flexores plantares, aductores de cadera y marcha.

### QUINTA SEMANA TRAS CIRUGÍA:

El paciente tiene una buena respuesta al tratamiento, por lo que se aumenta la carga total que puede soportar en el miembro inferior derecho al 50% de su peso corporal.

Está perdiendo masa muscular de forma muy rápida en el miembro inferior afecto, y supera sin dificultad las cargas impuestas para resistir sus movimientos, por lo que éstas se aumentan en la flexo-extensión de rodilla simultánea a la aplicación de EMS.

En la flexión se aumenta hasta los 2 kg, manteniendo la cuña para proteger el LCA. En la extensión, en sedestación se coloca un lastre de 1 kg en el tobillo durante la extensión activa de rodilla en el arco de -90° a -60°, durante 10 minutos. A continuación se cambia 10 minutos un lastre de 0´5 kg en el tobillo para realizar los últimos grados de extensión de rodilla, en decúbito supino con una cuña bajo las piernas. Buen control muscular por parte del paciente.

Se introducen al tratamiento estiramientos pasivos analíticos simples de los músculos piramidal, psoas, sartorio y glúteo mayor de ambos miembros inferiores, con los objetivos de mejorar la postura del paciente tanto estática como durante la marcha, prevenir tendinitis de la pata de ganso cuando el paciente comience con ejercicios y marcha con carga total, y favorecer la extensión completa de la rodilla afectada, estirando los músculos rotadores externos que actúan sobre la flexión de ésta. Posteriormente, a consecuencia de la mala distribución de carga en sus miembros inferiores, también se introducen ejercicios de relajación y estiramiento



globales de los rotadores externos, y ejercicios de transferencias de sedestación a bipedestación controlando la correcta alineación de los miembros inferiores.

Se introducen nuevos ejercicios de reeducación propioceptiva en carga parcial, consistentes en sedestación en la simulación del paso sobre superficie inestable y el rodamiento de un balón incidiendo en apoyar la parte interna del pie, realizando pronación de éste, mantenimiento de la estabilidad sentado el paciente sobre la pelota de reeducación y en bipedestación colocando un pie sobre ella (descrito en página 37), y al final de la semana, ejercicios de desestabilización en “Posición caballero” (descrito en página 38).

Al final de la semana se valora la amplitud articular de flexo-extensión de la rodilla afecta, siendo ésta F/E: 120°/-5°. Ha mejorado considerablemente la flexión con el sistema de poleoterapia, y la extensión también ha aumentado, pero sigue teniendo flexo por lo que para conseguir los últimos grados de extensión, a parte de los estiramientos y del ejercicio de suspensoterapia para aumentar la fuerza en el vasto interno, se introduce la marcha hacia atrás.

Además al final de semana se elimina la suspensoterapia destinada a la flexión de rodilla, ya que el paciente realiza el movimiento con más resistencia durante la flexión de rodilla con lastre simultánea a la aplicación de EMS.

#### SEXTA SEMANA TRAS CIRUGÍA:

A lo largo de la semana se va aumentando la carga en el miembro inferior afecto hasta el 70% del peso corporal del paciente.

Con la nueva carga a soportar, se introducen nuevos ejercicios de propiocepción basados en la simulación del paso sobre una superficie inestable en bipedestación, con las muletas como punto de apoyo, transferencias de peso sobre superficies inestables delante de un espejo, y apoyo bipodal sobre colchonetas, sin muletas, y con solicitaciones (recogida y lanzamiento de pelota, y desestabilizaciones del fisioterapeuta con el paciente con los ojos abiertos y cerrados).

Ha aumentado la fuerza muscular del paciente por lo que se permite realizar en sedestación todo el movimiento articular de extensión de rodilla derecha con un lastre de 1 kg.

A mitad de semana sufre una caída en las escaleras de su casa, pero no siente dolor ni inestabilidad tras ella. Se realiza la prueba de Cajón anterior y se descarta la lesión del LCA.

Se ausenta dos días al tratamiento por problemas de salud.

### SÉPTIMA SEMANA TRAS CIRUGÍA:

Siguiendo las pautas del protocolo, y tras la buena aceptación del paciente al tratamiento seguido hasta el momento, se permite la carga total en el miembro inferior afecto, y se elimina el uso de férula por la noche, usándola por el día con un rango de movimiento libre de flexo-extensión. También se elimina el uso de muletas en el domicilio, pero se mantiene el resto de tiempo porque el paciente mantiene la cojera.

El paciente ha mejorado su alineación de miembros inferiores, por lo que se comienzan a realizar los ejercicios de transferencias de sedestación a bipedestación en días alternos.

Se han eliminado por completo las adherencias de la cicatriz a planos profundos, por lo que se prescinde de su tratamiento, pero se mantiene la masoterapia descontracturante por la tensión excesiva de su musculatura, especialmente del músculo tensor de la fascia lata. Ante ésta, se realiza vendaje neuromuscular empleando técnica muscular, para disminuir la tensión de dicho músculo y el dolor que provoca.

Aparece un punto gatillo en la porción distal del vasto externo doloroso a la contracción y estiramiento del músculo y a la palpación, que se comienza a tratar con compresión isquémica en el punto doloroso, ultrasonidos, y aumentando el estiramiento del cuádriceps.

El paciente ha mejorado en el rango de movimiento, consiguiendo una flexión de 130°, por lo que el uso de poleoterapia se sustituye por movilización pasiva en decúbito prono, para ganar los últimos grados y conseguir el movimiento completo.

Se introducen ejercicios de fortalecimiento muscular consistentes en bicicleta estática y sentadillas (véase página 38), se indica que camine durante el día todo lo que pueda, y se aumenta la resistencia a vencer durante la extensión de rodilla a 2 kg, realizando el ejercicio en el banco de cuádriceps.

Ante la nueva situación de carga del paciente, se indica que realice los ejercicios de reeducación propioceptiva consistentes en simulación del paso en bipedestación, transferencias de peso, y apoyo bipodal sobre colchoneta con solicitaciones con carga total, y se introduce el apoyo bipodal sobre plato inestable con solicitaciones (desestabilizaciones, eliminación de estímulo visual), marcha en paralelas sobre terreno inestable, FNP con patrones quebrados de rodilla, y desplazamiento sobre la pelota de reeducación (véase página 38).

Se valora la bajada y subida de escalones, pero ante la inseguridad del paciente y su aun no restaurada completamente fuerza muscular, se retrasa su introducción al tratamiento; sí se introduce un circuito consistente en subida y bajada de rampa, y subida de escalones.

Aparece un punto doloroso en la parte interna de la rodilla derecha, apenas engrosado y doloroso a la palpación (calificado de 6 en una escala EVA) pero no a la movilización ni durante la marcha, que en un principio se diagnostica como comienzo de tendinitis de la pata de ganso, y se comienza a tratar con ultrasonidos, masaje de fricción transversal y vendaje neuromuscular mediante técnica muscular.

Al finales de semana se valora el rango de movimiento del paciente, siendo de F/E: 130°/0°; además su fuerza muscular en los músculos flexores, extensores, rotadores internos y externos de rodilla han aumentado hasta conseguir un 4, y su tono y masa muscular también han aumentado:

	<b>MIEMBRO INFERIOR DERECHO</b>	<b>MIEMBRO INFERIOR IZQUIERDO</b>
<b>13 cm sobre centro patelar</b>	47´5 cm	53 cm
<b>8 cm sobre centro patelar</b>	44´5 cm	46´5 cm
<b>2 cm sobre centro patelar</b>	43´5 cm	42 cm
<b>Centro de patela</b>	42 cm	40´5 cm
<b>2 cm bajo centro patelar</b>	40´5 cm	40 cm
<b>8 cm bajo centro patelar</b>	38 cm	41 cm
<b>13 cm bajo centro patelar</b>	42 cm	44 cm

## OCTAVA SEMANA TRAS CIRUGÍA:

El paciente ha mejorado su marcha, y no siente dolor ni inestabilidad en su rodilla afectada, por lo que a principios de semana se elimina la muleta del lado afectado, y a finales la del lado no afectado. Se permite retomar la conducción, y se le indica que comience a asistir al gimnasio con el objetivo de acelerar su aumento de fuerza y masa muscular.

Ha conseguido la extensión completa, por lo que se elimina el ejercicio de extensión de rodilla mediante suspensoterapia, pero se mantiene la marcha hacia atrás para mantenerla y conseguir posteriormente la hiperextensión igual al miembro inferior contralateral.

Se aumenta la resistencia a vencer durante la extensión, colocando peso de 2,5 kg al inicio de la semana y 3 kg al final, y durante la flexión, de 3 kg, simultáneas a la aplicación de EMS.

En la reeducación propioceptiva se introduce el apoyo bipodal con plato inestable con lanzamiento y recogida de balón, el apoyo monopodal en superficie estable, indicándole que mantenga los brazos cruzados sobre su tórax para aumentar la dificultad del ejercicio, trote de baja intensidad en zig-zag, y circuito formado por escalones y obstáculos de diferentes alturas (véase página 39). Los dos últimos ejercicios se realizan con zapatillas. Se introduce marcha de puntillas, y talones.

Ante la persistencia del punto doloroso en la parte interna de la rodilla, se explora y se modifica el diagnóstico. El paciente presenta daño leve del ligamento lateral interno de rodilla derecha; al realizar la prueba de valgo no se aprecia laxitud ligamentosa. Se comienza su tratamiento mediante crioterapia domiciliaria diaria durante 15 minutos, y aplicación de vendaje neuromuscular con técnica de ligamento (figura 9) con el objetivo de acortarlo para evitar tensiones excesivas que provoquen daños en la estructura.

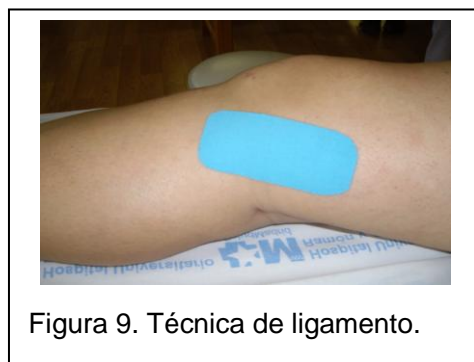

Figura 9. Técnica de ligamento.

## NOVENA SEMANA TRAS CIRUGÍA:

Ausencia al tratamiento por fiestas de Semana Santa.

## DÉCIMA SEMANA TRAS CIRUGÍA:

El paciente, al haber comenzado a asistir al gimnasio, comienza a ir tres días por semana alternos a las sesiones de rehabilitación.

Se aumenta de nuevo la resistencia a vencer durante la flexión de rodilla simultánea a EMS, llegando a 4 kg.

Se introduce tapiz rodante con el objetivo de analizar su marcha a diferentes velocidades.

También se introduce dentro de los ejercicios de reeducación propioceptiva el apoyo monopodal sobre superficie inestable, y el ejercicio de pases de pelota de fútbol (véase pagina 39). El paciente tiene muy buena respuesta ante este último ejercicio, sin molestias, por lo que le siguen los ejercicios de pivote con giros de 90° y posteriormente 180°, con recogida y lanzamiento de balón como progresión, para que centre su atención en el balón y no en su rodilla (descripción en página 64).

Ha disminuido considerablemente el dolor correspondiente al daño leve de LLI de la rodilla derecha, puntuándolo el paciente con un 4 en EVA, por lo que al final de la semana, debido a la ausencia de cojera, de inestabilidad y disminución de dolor en la parte interna descrita, se procede a la retirada definitiva de la férula.

Se realiza la valoración final, y el paciente continúa la rehabilitación, centrándose en el aumento de fuerza, tono y masa muscular, en el alcance de un grado de hiperextensión igual al de la rodilla contralateral, y en la reeducación del gesto deportivo, y en su decimocuarta semana tras cirugía recibe el alta médica. Actualmente ha retomado su trabajo y actividades de la vida diaria con normalidad, pero debe retrasar la vuelta a su actividad deportiva habitual hasta los 6 meses después de la operación.

### 2.2.5. Evaluación final:

#### DATOS SUBJETIVOS:

El dolor en el tendón rotuliano durante la flexión de la rodilla afecta ha desaparecido. Únicamente siente un pequeño dolor calificado como 4 en EVA en el ligamento lateral interno de esa misma rodilla.

Siente la rodilla estable pero no la misma seguridad que antes de la lesión. Indica mayor sensación de fuerza muscular en ambos miembros inferiores.

#### EXAMEN FÍSICO:

##### a) Balance articular:

En la rodilla derecha presenta un rango de F/E: 140°/0°, con tope muscular y ausencia de tensión en el tendón rotuliano durante la flexión, y tope óseo durante la extensión, la cual se ha medido en decúbito supino con una cuña bajo los tobillos.

##### b) Balance muscular:

Presenta una fuerza muscular de 4 en los músculos flexores, extensores, rotadores internos y externos de la rodilla afecta.

##### c) Cirtometría:

	<b>MIEMBRO INFERIOR DERECHO</b>	<b>MIEMBRO INFERIOR IZQUIERDO</b>
<b>13 cm sobre centro patelar</b>	48'5 cm	53 cm
<b>8 cm sobre centro patelar</b>	45 cm	46'5 cm
<b>2 cm sobre centro patelar</b>	42'5 cm	42 cm
<b>Centro de patela</b>	41'5 cm	40'5 cm
<b>2 cm bajo centro patelar</b>	40'5 cm	40 cm
<b>8 cm bajo centro patelar</b>	41'5 cm	41 cm
<b>13 cm bajo centro patelar</b>	43 cm	44'5 cm

d) Pruebas complementarias:

- Prueba de Cajón anterior: Rodilla derecha estable. Ausencia de cajón anterior.
- Pívor-shift-test (prueba de desplazamiento de pivote): negativo.
- Prueba de longitud de músculos isquiotibiales de MI derecho: ausencia de acortamiento.
- Prueba de longitud de gemelos de MI derecho: ausencia de acortamiento.

### **2.3. Consideraciones sobre la actuación fisioterapéutica en la rehabilitación de LCA tras cirugía de reconstrucción:**

En este apartado se pretenden destacar ciertos puntos que han influido en el tratamiento de los pacientes y el seguimiento de ambos protocolos, así como indicar algunas técnicas y estrategias empleadas en determinadas situaciones con los pacientes:

- Durante la aplicación de ambos protocolos en los pacientes A y B, ha primado la respuesta de éstos frente a los plazos establecidos por el propio protocolo a la hora de introducir ejercicios, haciéndolo según la tolerancia del paciente, su dolor, y la respuesta de su rodilla.
- La férula es retirada durante las sesiones de fisioterapia.
- Durante la movilización de rodilla hay que evitar el movimiento de cizalla de la tibia, que exista temblor en la articulación porque el paciente no pueda vencer una resistencia impuesta.
- Ante pacientes con mucho miedo al tratamiento de fisioterapia, la actuación a seguir se basa en mantener una actitud cercana hacia ellos, explicar con detalle las técnicas o ejercicios a realizar y por qué, y, en la medida de lo posible, que hagan la mayor parte de ejercicios por sí mismos, como por ejemplo la ganancia de flexión de rodilla mediante un sistema de poleoterapia, siempre valorando el fisioterapeuta que el paciente lo realiza y evoluciona adecuadamente.
- Durante el tratamiento, a parte de complicaciones como el dolor anterior de rodilla, otras muy comunes son la tendinitis en la pata de ganso de la rodilla afecta cuando el paciente empieza a cargar y a trabajar de forma más intensa con el miembro inferior afecto, y el dolor en la rodilla a consecuencia de



líquido que no ha terminado de reabsorberse (ambos se pueden observar en la paciente A).

- Se permite la conducción entre la séptima y octava semana tras cirugía.
- Si el paciente comienza el tratamiento con flexo de rodilla, es importante intentar eliminarlo ya que provocará alteración en la marcha y en el cartílago de la articulación.

Si la articulación se mantiene con una ligera flexión permanente, al estar la persona en bipedestación de forma prolongada, tiene el apoyo sobre unas superficies articulares más pequeñas, y ello puede provocarle sobrecarga en los cartílagos (8).

La extensión forzada de rodilla las primeras semanas tras la cirugía puede hacer peligrar la plastia, por lo que se opta por la extensión activa en los últimos grados mediante un sistema de suspensoterapia (véase página 34), el estiramiento de la musculatura, y la marcha hacia atrás cuando pueda cargar peso en su miembro afecto.

Es más difícil conseguir la extensión completa en una rodilla con flexo cuando la rodilla contralateral tiene hiperextensión. Una vez conseguida la extensión, al final del tratamiento de fisioterapia cuando se tiene la certeza de que la rodilla afecta es completamente estable, se debe intentar que consiga igualar la hiperextensión de la rodilla no afecta.

- Cuando el paciente puede empezar a cargar peso en el miembro inferior afecto, se le debe enseñar cómo hacerlo.  
Suelen empezar a cargar un 20% de su peso corporal, por lo que se debe calcular en cuántos kilogramos se traduce ese porcentaje en el caso concreto del paciente, y a partir de ahí indicarle que coloque su miembro inferior afecto sobre una báscula, y que lo apoye hasta que alcance los kilos establecidos. Una vez detectados, debe repetir el ejercicio varias veces, con ojos abiertos y cerrados.
- El ejercicio de bajada de escaleras implica bastante riesgo para la plastia, ya que la sollicitación que soporta el LCA llega a ser de 445 N (1), por lo que para

realizarlo hay que tener un buen control del músculo cuádriceps, habiendo trabajado primero en el banco de cuádriceps la extensión de rodilla con resistencia de varios kilogramos, dominar el paso hacia delante y hacia atrás del circuito de escalones, y realizar el circuito de subida de escaleras y subida y bajada de rampas sin dificultad, ya que con ellos las sollicitaciones que actúan sobre el ligamento son mucho menores.

- Antes de comenzar a trabajar los giros de rodilla afecta en la sala de fisioterapia, es conveniente solicitar la articulación con giros y bostezos mediante trabajo de pelota (pases de balón con el fisioterapeuta descritos en página 39); si no molesta, y tienen un buen control muscular, se comienzan a realizar ejercicios de pivote en un escalón bajo. Primero se realizarán giros de 90°; si el paciente lo hace correctamente y no tiene molestias en la rodilla, se comienzan a realizar giros de 90° simultáneos a pases de pelota, con el objetivo de que el paciente preste atención al lanzamiento y recogida del balón y no a su rodilla, y conseguir una automatización del movimiento. Cuando lo realiza de forma correcta, se comienzan a realizar giros de 180°, y en la fase final, giros de 180° con lanzamiento y recogida de pelota. Durante la realización del ejercicio es muy importante que el tobillo y pie del paciente giren correctamente sobre la superficie para que no se lesione el LCA.
- Cuando se realiza extensión de rodilla con objetivo de fortalecimiento, es conveniente que el paciente realice al final del movimiento una ligera rotación externa del miembro inferior y abducción del pie para aumentar aun más el trabajo del músculo vasto interno en los últimos grados de extensión.
- En ambos pacientes se empleó la prueba del cajón anterior para comprobar la estabilidad antero-posterior de la rodilla, pero otros test que puede ser empleados son la prueba de Lachman, y la prueba de Lachman modificada. La prueba de Lachman puede verse influenciada por factores como el grado de flexión de rodilla, el tamaño de la mano del examinador, y la relajación del muslo del paciente, por lo que Neeb et al en su revisión bibliográfica

recomiendan el uso de la Prueba de Lachman Modificada para minimizar estos posibles factores (23).

- Al recomendar una férula a un paciente es aconsejable que no sea cerrada, porque éstas favorecen la atrofia muscular, y que tenga, además de los estabilizadores laterales, bandas de sujeción diagonales, entre las que destaca la situada en la parte proximal y anterior de la tibia para frenar el deslizamiento de ésta hacia delante durante los movimientos de extensión (figura 10). La marca más recomendada a los pacientes es la férula “DonJoy”.

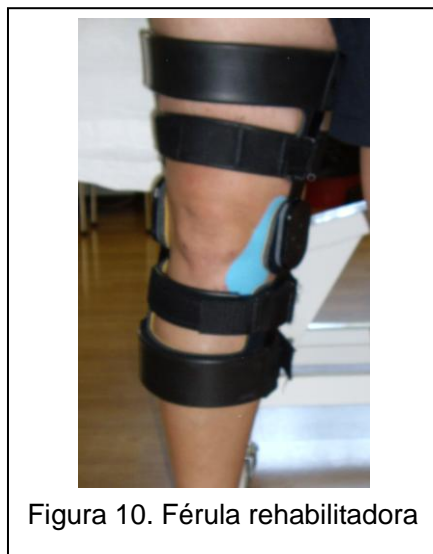

Figura 10. Férula rehabilitadora

- Si un paciente empieza la rehabilitación una semana después de la operación, hay que procurar que el único ejercicio de cuádriceps realizado se base en isométricos en decúbito supino, indicándole que coloque sus dedos en el poco superior de la patela, y que intente moverla en dirección hacia la cadera. También hay que incidir en el trabajo de tobillo, cadera, flexión de rodilla sin mucha amplitud, mucho Drenaje linfático manual, y masoterapia descontracturante.

Es conveniente colocar al principio una media de compresión elástica, que se quitará únicamente en la sala de fisioterapia, para disminuir el edema de la articulación.

### 3. RESULTADOS.

El paciente B, que ha seguido un protocolo más acelerado y ha comenzado antes la rehabilitación ha obtenido mejores resultados que la paciente A, que comenzó más tardíamente.

La paciente A comenzó el tratamiento en la sexta semana tras la cirugía, introduciendo los ejercicios con más de dos semanas de retraso respecto al paciente B, que comenzó en la cuarta. Su evolución estuvo marcada por las complicaciones, y tras un mayor número de semanas de tratamiento, once respecto a las seis del paciente B, sus resultados no fueron más satisfactorios.

La paciente A sufrió dolor anterior de rodilla que se mantuvo hasta el final del tratamiento, una complicación común en este tipo de pacientes que el paciente B no experimentó. Éste sentía un dolor calificado como 4 en EVA en el ligamento lateral interno, que iba disminuyendo con el tratamiento empleado para ello.

En las últimas semanas la paciente A indicó un aumento de sensación de inestabilidad de la rodilla afecta durante la marcha que disminuyó al final del tratamiento, mientras que el paciente B no la refirió en ningún momento.

Ambos consiguieron un rango de movimiento completo en la rodilla afecta, siendo en el paciente B menor en la flexión (F/E:140°/0°) que el A (F/E:150°/0°) por su mayor masa muscular.

La fuerza de los músculos flexores, extensores, rotadores internos y rotadores externos de rodilla conseguida fue de 4 en ambos pacientes, a pesar de que la paciente A empleara más semanas en su fortalecimiento, manteniendo al final del tratamiento una disminución de fuerza, tono y masa muscular en ambos miembros inferiores. La masa muscular del paciente B tampoco se recuperó completamente en el muslo y la pierna del miembro inferior afecto.

Se realizaron la prueba del cajón anterior y el Pívo-t-shift test para determinar la estabilidad de la rodilla en ambos pacientes, comprobando que la articulación era estable en los dos. La paciente A había tenido excesiva laxitud ligamentosa durante el periodo de rehabilitación, pero había disminuido tras un trabajo intensivo de fortalecimiento muscular.

En el paciente B se resolvió su acortamiento muscular de isquiotibiales y gemelos.

## 4. DISCUSIÓN.

Los objetivos principales de la cirugía y rehabilitación del LCA son restaurar la función de la rodilla a niveles previos a la lesión, y promover la salud de la articulación a largo plazo.

Tras la cirugía es aconsejable una rehabilitación suave inicial, no dolorosa y que no produzca una reacción inflamatoria (6,15), pero donde se marquen unos objetivos claros y precisos de recuperación, centrados en la reducción del dolor, el edema y la inflamación, y la recuperación del recorrido articular, la fuerza y el control neuromuscular (5) desde fases iniciales tras la intervención.

Igualmente es importante establecer unas pautas a conseguir que indiquen la necesidad de progresión en el tratamiento, como la realización de ejercicios sin dificultad ni incremento del dolor o el edema (24).

Es conveniente conocer las sollicitaciones que actúan sobre el ligamento para establecer qué tipo de ejercicios se pueden realizar en fases iniciales y cuáles en fases intermedias o finales. Durante la marcha en llano, actúa una fuerza de 160 newtons (N) sobre él, durante la subida de escalones 67 N, durante la bajada 445 N, el ascenso de una rampa de 9,5° implica 27 N, y su bajada 93 N, aumentando todas estas tensiones proporcionalmente con la velocidad de la marcha (1).

Los dos pacientes a los que se les siguió el tratamiento tenían el mismo tipo de lesión en el LCA y el menisco interno, pero sus características, el tipo de reparación, su tratamiento y evolución, fueron diferentes.

La paciente A fue operada más de seis años después de la lesión, mientras que el paciente B fue operado tras 6 meses. Este dato puede no ser significativo en el proceso de recuperación, ya que parece ser que es el estado de la articulación en el momento de la intervención, y no el tiempo transcurrido tras la lesión, el que influye en el resultado (3,5-6).

En la paciente A se utilizó aloinjerto del banco de tendón de Aquiles, mientras que en el paciente B autoinjerto ST-RI, aunque en la rehabilitación no se hace distinción. En ambos se utilizó técnica monofascicular, anestesia raquídea, y estuvieron ingresados, sin complicaciones, un día.

Tras ese día, la paciente A comenzó la rehabilitación al final de la sexta semana después de la reconstrucción, mientras que el paciente B comenzó tras 4 semanas, y siguieron protocolos de tratamiento fisioterapéutico con el mismo tipo de ejercicios pero con diferentes tiempos, debido al comienzo de rehabilitación en periodos diferentes (la paciente A en enero y el paciente B a finales de febrero, momento en el que se comenzó a utilizar más asiduamente el protocolo B) y al comienzo de introducción de cambios en dicho protocolo, que influyó positivamente sobre el paciente B.

Las principales pautas de tratamiento establecidas por los protocolos del hospital difieren de las recomendadas actualmente para acelerar la rehabilitación según la evidencia científica:

#### **4.1. Férula rehabilitadora:**

El paciente B llevó una férula inmovilizadora hasta la colocación de férula rehabilitadora siete días tras la cirugía con un rango de movimiento de F/E: 15°/-15°, manteniéndolo así hasta su cuarta semana post-intervención, mientras que la paciente A directamente usó férula rehabilitadora 13 días tras la intervención con una gradación de F/E: 10°/-10°, que mantuvo hasta casi el final de la sexta semana. Ninguno de los dos pacientes siguió estrictamente el protocolo, manteniéndose más tiempo del indicado la limitación de movimiento.

Esta férula, usada para asegurar una estabilidad antero-posterior, proteger contra excesivas fuerzas de valgo-varo y limitar el rango de movimiento de la rodilla (25), se iba graduando progresivamente hasta permitir un rango de movimiento libre tras la octava semana post-cirugía en el paciente A, y en la séptima en el paciente B; se eliminó en ambos pacientes en su décima semana tras cirugía, habiéndose adelantado con respecto a la indicación de los protocolos.

En el Hospital se indica su uso, sin embargo, existen estudios que indican que no es necesaria la utilización de férula tras la intervención (2).

En las revisiones de Wright et al y Andersson et al, se indicaba que no existía incremento de las lesiones intraarticulares tras la operación, del dolor, y de la laxitud de la rodilla, ni disminución del rango de movimiento en pacientes que no habían

usado férula tras la cirugía, por lo que se concluyó que ésta no era necesaria tras la reconstrucción de LCA (11,26).

Van Grinsven et al en su revisión tampoco indican ventajas a largo plazo con el uso de férula (5).

Möller et al estudiaron las consecuencias del uso o no de férula tras reconstrucción. Dividieron a 62 pacientes en dos grupos. Ambos siguieron el mismo protocolo de rehabilitación incluyendo carga temprana, pero el grupo A no utilizó férula, mientras que el grupo B la llevó durante dos semanas las 24 horas del día, y cuatro semanas más sólo por el día. En los resultados no se encontraron diferencias en la laxitud articular ni en el rango de movimiento. La circunferencia de la rodilla era menor en el grupo A; tampoco aparecieron diferencias entre grupos en el rendimiento muscular entre el miembro afecto y no afecto a los 6 meses y dos años tras cirugía. Siete pacientes de cada grupo sufrieron complicaciones. En conclusión, no encontraron beneficios sobre el uso de férula tras cirugía en la función de la rodilla (25).

Por otra parte, Melegati et al y Mikkelsen et al sí la emplearon con sus pacientes, comparando éste último a pacientes con férulas que les restringían cinco grados la completa extensión frente a pacientes con extensión completa, e indicaron mejoras en la extensión permitiendo este movimiento completo con la férula tras cirugía (11,26).

## **4.2. Ganancia de recorrido articular:**

Respecto a la ganancia del recorrido articular de flexo-extensión de rodilla, se realizaron movilizaciones pasivas dentro de los rangos permitidos por el protocolo, y movilizaciones multidireccionales de la patela, ya que la inmovilidad de ésta puede producir decremento del rango de movimiento por adherencias e inhibición del músculo cuádriceps (2,5).

En los protocolos A y B se restringe el movimiento a F/E: 15°/-10° la primera semana, y se permite en el A un rango de movimiento de F/E: 90°/0° en la cuarta semana, y libre en la sexta, mientras que en el B, el actualmente usado en el Hospital, se permite un arco de 90°/0° la segunda semana y libre la cuarta. Los pacientes A y B

entraron en la sexta y cuarta semana respectivamente, por lo que se movilizó teniendo como único límite la tolerancia del paciente.

Según Robertson et al, una recuperación exitosa es aquella que restaura el rango completo de movimiento antes de los tres meses tras la cirugía, aspecto que se cumple en el protocolo del Ramón y Cajal, y define como rango máximo de pérdida de movimiento de extensión el menor de  $5^{\circ}$ , y una flexión de  $110^{\circ}$ , para permitir movimientos funcionales compatibles con las actividades de la vida diaria (19).

Una inmediata recuperación del rango de movimiento pasivo y activo, con énfasis en la extensión completa tras la intervención, reduce el dolor, estimula la homeostasis del cartílago y previene problemas patelo-femorales, alteraciones en el patrón de la marcha, atrofia del cuádriceps y artrofibrosis (5).

La pérdida de extensión es la que más problemas funcionales plantea debido a la sobrecarga fémoropatelar por la marcha en flexo, y a la dificultad para ganar fuerza en el cuádriceps, que empeora los problemas fémoropatelares (6), por ello es importante tratar el flexo de manera precoz, pero sin forzar la extensión para no poner en peligro la plastia, mediante los ejercicios activos indicados en la descripción de los casos clínicos (véase página 65).

La evidencia indica que la movilización precoz es beneficiosa para la articulación.

Van Grinsven et al (5) indican que es seguro obtener un rango de movimiento de F/E:  $90^{\circ}/0^{\circ}$  desde la primera semana, rango indicado también por Basas et al (2), pudiéndose emplear movilización pasiva continua, y debiendo incluir movilizaciones multidireccionales de la patela.

A partir de la segunda semana, y hasta la novena, se debe mantener la extensión completa y aumentar la flexión, llegando hasta los  $130^{\circ}$  en la quinta semana, y a partir de la novena haber conseguido el rango completo de movimiento para prevenir la artrofibrosis (5).

En cambio Basas et al permiten un balance pasivo de  $115^{\circ}/0^{\circ}$  en la tercera semana, y  $135^{\circ}/0^{\circ}$  en la sexta (2).

Noyes et al en 1987 estudiaron el efecto de la movilización temprana tras la reconstrucción de LCA. Para ello dividieron 18 pacientes en dos grupos. El grupo 1



comenzó con movilización pasiva continua (CPM) el segundo día tras la intervención, y al grupo 2 se le colocó una férula fijada a 10° de flexión durante esa primera semana, y tras ella comenzaron la CPM.

Los autores indicaron que el grupo 1 tenían mayor dificultad para ganar extensión y flexión frente al grupo 2, pero que la diferencia no era significativa, y que no existían diferencias en la laxitud de rodilla entre los dos grupos (26).

### **4.3. Carga:**

Ambos pacientes cumplieron las pautas del protocolo relacionadas con la carga, y emplearon muletas para descargar y posteriormente permitir una carga parcial; de esta forma, la paciente A comenzó a cargar a la séptima semana, y el paciente B a la cuarta, comenzando con un 20% de su peso corporal, y aumentando la carga progresivamente a un 50%, 70%, y finalmente permitiendo la carga total en la paciente A en su novena semana, y en el paciente B en la séptima.

De forma general, el protocolo desaconseja la carga inmediata, pero actualmente se está modificando, permitiendo su comienzo entre la tercera y cuarta, llegando a la carga total entre dos y tres semanas después.

Wright et al determinaron tras su revisión que sí es beneficiosa y puede disminuir el dolor fémoro-patelar (26), además de normalizar el patrón y control de los movimientos de rodilla durante los ejercicios (27).

Tyler et al en 1998 estudiaron el efecto de la carga inmediata tras la reconstrucción de LCA. Afirmaban que ésta facilita la actividad isométrica de los músculos que rodean la articulación de la rodilla, particularmente incrementa la actividad del vasto interno, contrarrestando el reflejo de inhibición del cuádriceps que se produce por el derrame. También indican que incrementa la compresión y nutrición temprana del cartílago articular, mantiene la fuerza del hueso subcondral, y disminuye la fibrosis peripatelar.

Emplearon para su estudio 49 pacientes, que fueron divididos en dos grupos que siguieron el mismo protocolo de rehabilitación basado en CPM el primer día tras cirugía, ejercicios domiciliarios, comienzo de la rehabilitación entre los días 7 y 10 tras la intervención, y aplicación de hielo, electroestimulación, compresión y

biofeedback a las dos semanas. Al grupo 1 se le indicó que abandonará las muletas y comenzara la carga lo más rápido posible, y al grupo 2 que permaneciera en descarga dos semanas.

Concluyeron que la carga temprana no producía deterioro en la estabilidad y función de la rodilla, no encontrándose diferencias significativas en la flexión y extensión, e influía en el dolor anterior de rodilla, siendo menor.

Este dolor puede ser atribuido a la disminución de la actividad del vasto interno y a la incapacidad de controlar la patela en fases tempranas de la rehabilitación; como se ha indicado, la carga temprana produce un incremento significativo del reclutamiento temprano del vasto interno, lo que desemboca en el menor dolor indicado anteriormente (28).

Van Grinsven et al también indicaron que la carga completa sin muletas no afectaba a la estabilidad de la rodilla, y establecieron que se debía realizar, siempre que el patrón de marcha fuera correcto y el dolor tolerable, entre los días 4 y 10 después de la cirugía (5).

Basas et al indican la carga del 25% del peso corporal del paciente cuatro días tras la cirugía, aumentando al 50% en la tercera semana, y llegando a la carga total entre la cuarta y sexta semanas (2).

En los protocolos del hospital se quitaban las muletas cuando el paciente caminara sin cojera y pudiera cargar completamente, por lo que la paciente A se mantuvo hasta la novena semana y en el paciente B hasta la octava; Grinsven et al incluyeron a este criterio el de poseer suficiente control neuromuscular (5).

#### **4.4. Fortalecimiento muscular:**

El fortalecimiento muscular debe ser uno de los objetivos principales del tratamiento fisioterapéutico junto con la recuperación del control neuromuscular tras la intervención. Deben incorporarse ejercicios activos para recuperar la fuerza y resistencia de los músculos que rodean la articulación, e incrementar su carga e intensidad según el paciente vaya progresando en su proceso de rehabilitación, sin incrementar la laxitud anterior de rodilla (15-16,29).

Tras la cirugía, normalmente se encuentran atrofiados tanto el miembro inferior afecto como el no afecto como consecuencia del largo periodo de inactividad del paciente, aspecto que se puede observar en los dos casos.

Para disminuir esta atrofia, se deben incorporar ejercicios excéntricos especialmente de cuádriceps y glúteo mayor (12,24).

En ambos protocolos del Hospital Ramón y Cajal se recomienda comenzar en la primera semana con ejercicios de movilidad de rótula mediante trabajo isométrico de cuádriceps, flexión de cadera con extensión de rodilla, y flexo-extensión de tobillo, para mantener la actividad muscular sin dañar el LCA, ya que la atrofia muscular se instaura muy rápido y se debe prevenir en fases iniciales.

El fortalecimiento de isquiotibiales es importante porque son los músculos agonistas del LCA (6), se recomienda mediante la flexión de rodilla en el protocolo A en la cuarta semana y en el B en la segunda, en decúbito prono sin peso, (aunque se está comenzando a adelantar, usando el sistema de suspensoterapia indicado anteriormente (véase página 34)), e introduciendo cargas en la sexta semana en el A y en la cuarta en el B, debiendo haber conseguido toda la fuerza en el tercer mes. En los casos A y B se comenzó directamente mediante suspensoterapia, y en decúbito prono con 1 kg simultáneo a la aplicación de EMS, y fue aumentando hasta llegar a los 3 kg en la decimocuarta semana en la paciente A y a 4 kg en la décima del paciente B.

El fortalecimiento del cuádriceps también se adelantó en ambos pacientes.

#### **4.4.1. Fortalecimiento muscular del cuádriceps:**

##### **4.4.1.1. Importancia del fortalecimiento del músculo cuádriceps:**

La recuperación del trofismo muscular del cuádriceps es muy importante para prevenir problemas del aparato extensor, y no puede comenzarse en fases tan tardías como las indicadas en los protocolos usados en el hospital.

La debilidad y atrofia de este grupo muscular se encuentra entre las deficiencias neuromusculares más persistentes asociadas a la lesión de LCA, encontrándose la

pérdida en un 20% y 30% respectivamente en los tres primeros meses, lo que sugiere que este periodo de tiempo es crítico para restaurar el volumen y función del cuádriceps.

Su fortalecimiento temprano actualmente está siendo defendido por la evidencia científica, la cual indica que la mayoría de los ejercicios de cuádriceps son seguros y necesarios para maximizar la función de la articulación de la rodilla (15,24,30), por lo que se están comenzando a introducir modificaciones en esta pauta de los protocolos del Hospital, habiendo comenzado los pacientes A y B el fortalecimiento al inicio de su rehabilitación.

La literatura publicada indica que el déficit de fuerza en este músculo puede continuar en el miembro inferior afecto y no afecto durante años tras la cirugía, y que como es crítico en la estabilidad dinámica de la articulación, su debilidad implica un resultado funcional pobre y puede contribuir a la temprana instauración de osteoartritis (12,15,27).

Además, como se ha indicado anteriormente su trabajo temprano implica movilidad patelar temprana y por lo tanto cargas compresivas en la patela que favorecen la nutrición del cartílago (28).

Shaw et al, en un estudio de 2005, evaluaron el efecto de ejercicios de cuádriceps tempranos tras cirugía de reconstrucción del LCA comparando dos grupos de pacientes con un mismo tratamiento, pero con la incorporación de ejercicios de cuádriceps y flexión de cadera con rodilla extendida en series de diez repeticiones tres veces por día. Encontraron diferencias significativas en la flexión y extensión activa de rodilla tras un mes en el grupo de cuádriceps, pero no en el dolor y la circunferencia del miembro. Concluyeron que los ejercicios tempranos de cuádriceps no son perjudiciales (31).

#### **4.4.1.2. Etiología de la debilidad muscular del cuádriceps:**

Según Palmieri-Smith et al, AMI (véase página 12) y la atrofia muscular son los principales causantes de la debilidad muscular del cuádriceps.

#### 4.4.1.3. Técnicas para maximizar la fuerza del cuádriceps:

Es importante conocer cómo fortalecer los músculos isquiotibiales, pero aún más conocer las pautas sobre el fortalecimiento del músculo cuádriceps, ya que este trabajo es el que más riesgo tiene de dañar la plastia.

En los pacientes A y B se emplearon ejercicios de suspensoterapia para tonificar el vasto interno (2), el cual según Holm et al (16) es el que más influencia ejerce sobre la estabilidad de la rodilla, técnicas de cinesiterapia activa resistida simultánea al uso de EMS, empleando cargas progresivas según la tolerancia del paciente, ejercicios en CCA primero, y en CCC en carga cuando pudieron soportar peso en su miembro inferior afecto, bicicleta estática y tapiz rodante.

Palmieri-Smith et al en su artículo sobre cómo maximizar la fuerza del cuádriceps tras la reconstrucción de LCA, describieron nuevas técnicas, dividiéndolas en dos grupos (15):

##### a) Técnicas destinadas a minimizar AMI:

La mayoría de los programas de rehabilitación son desarrollados alrededor del objetivo de minimizar la atrofia del músculo y recuperar su fuerza total, pero si se centraran en anular AMI de forma temprana en el proceso de recuperación, se minimizarían los déficits de fuerza y atrofia presentes tras la intervención (15).

##### – Técnicas enfocadas a la parte sensorial del problema:

AMI puede ser causado por el incremento de la actividad aferente, evidenciada por el derrame de la articulación, o por la carencia de actividad aferente producida en el caso de la pérdida de mecanorreceptores consecuencia de la ruptura del ligamento. De esta forma, se podría prevenir AMI mediante el bloqueo o modificación de las señales sensoriales responsables de iniciar la inhibición (15). Esto se podría realizar mediante:

~ *Disminución del derrame de articular: apartado detallado en página 81.*

~ *Crioterapia*: la crioterapia normalmente es aplicada al inicio de la rehabilitación con el objetivo de retardar o reducir la inflamación y disminuir el dolor y AMI. En fases iniciales tras cirugía del hospital Ramón y Cajal no está extendido su uso, pero podría considerarse teniendo en cuenta los resultados indicados en diferentes estudios sobre el tema.

Hopkins et al encontraron que la aplicación de hielo durante 30 minutos invertía por completo AMI en el vasto interno del miembro inferior afecto, aunque hay que indicar que se utilizó un modelo de derrame que producía inhibición pero no inflamación o dolor.

No existe información de cómo la crioterapia invierte AMI, pero se indica su aplicación antes de ejercicios activos tempranos porque maximiza la función del cuádriceps (15).

~ *Estimulación neuromuscular transcutánea (TENS)*: produce estimulación de los nervios cutáneos, lo que se traduce en una reducción de la inhibición presináptica, la cual parece que media en AMI.

Es conveniente su aplicación simultánea a la realización de ejercicio activo del paciente para maximizar su acción (15).

~ *Anestesia* (15).

– Técnicas enfocadas a la parte motora del problema:

~ *Electroestimulación muscular (EMS)*: técnica descrita en página 80.

~ *Biofeedback* (15).

b) Técnicas destinadas a minimizar la atrofia muscular:

Se basan en ejercicios activos que aumentan en carga e intensidad según el paciente progresa en el tratamiento.

En este apartado se describirán los que requieren un conocimiento más profundo sobre su aplicación, debido a la controversia que existe relacionada con su uso (15):

– Ejercicio excéntrico (entrenamiento de resistencia negativa):

La evidencia indica que la capacidad de producción de fuerza de un músculo es mayor cuando una fuerza externa supera la del músculo y éste se elonga, pero las contracciones musculares excéntricas de alta intensidad están estrechamente relacionadas con un daño muscular y en la plastia de LCA en individuos no adaptados a estas fuerzas (15, 24).

En los protocolos empleados no se detallan pautas sobre estos ejercicios, pero los pacientes comenzaron a realizar ejercicio excéntrico con peso progresivo durante el trabajo de cuádriceps simultáneo a la aplicación de EMS, en la sexta semana la paciente A y en la cuarta el B.

Parry et al realizaron un estudio en 2007 con cuarenta pacientes operados de LCA, divididos en dos grupos que siguieron un protocolo de rehabilitación basado en ejercicios comenzados la primera semana tras cirugía, focalizados en el control del dolor y edema, la ganancia del arco completo de movimiento y el logro de la función del cuádriceps; en el grupo 2 se introdujo en la tercera semana el comienzo de doce semanas de ejercicio excéntrico empleando un ergómetro con 20-40 revoluciones por minuto establecido de tal forma que produjera contracción excéntrica de los músculos extensores de cadera y rodilla entre los 20° y 60° de flexión de rodilla, minimizando así la posibilidad de una lesión por hiperextensión. La primera sesión duraba cinco minutos, y si el paciente progresaba adecuadamente se iba incrementando hasta treinta.

Tras los resultados obtenidos, los autores revelaron que la incorporación de ejercicio excéntrico a la rehabilitación tres semanas después de la intervención inducía ganancias de forma segura en la fuerza y tamaño de los músculos cuádriceps y glúteo mayor. No aparecieron diferencias entre grupos en los músculos isquiotibiales y recto interno, ni en la laxitud de la articulación quince semanas tras la reconstrucción (24).

Estos mismos autores publicaron otro estudio evaluando los efectos en el volumen y función del músculo un año después de la intervención. Los cuarenta pacientes que habían participado en el estudio tras 15 semanas finalizaron su tratamiento de rehabilitación y se les indicaron ejercicios domiciliarios de resistencia progresiva a realizar dos o tres veces por semana.

Los autores encontraron que la magnitud total de mejoría en el volumen del cuádriceps y glúteo mayor era mayor de un 50% en el grupo que realizó ejercicio excéntrico, y que la mejoría funcional también era significativamente mejor. No se evidenciaron diferencias en la laxitud de la rodilla (30).

Basas et al recomiendan su inicio entre la cuarta y sexta semana (2).

En conclusión, el ejercicio excéntrico progresivo del cuádriceps no produce efectos negativos sobre el músculo y la plastia, siendo recomendable su uso para mejorar la fuerza muscular y reducir la atrofia del cuádriceps de forma anticipada en pacientes jóvenes y adultos. Su comienzo es recomendable entre la tercera y cuarta semanas (2,15,24,30).

– Ejercicio en CCA y CCC:

Existe controversia sobre la realización de ejercicios en CCA para fortalecer el músculo cuádriceps en fases iniciales tras la reconstrucción de LCA, debido a que provocan mayores fuerzas de cillazamiento anterior en la articulación, especialmente con la rodilla en máxima extensión, que los ejercicios en CCC y esto puede producir daño en la plastia y laxitud articular. Por otra parte, el uso de ejercicios en CCA parece ser beneficioso para el tratamiento de la debilidad del cuádriceps (6,15,29), y también en CCC porque imitan los movimientos funcionales del miembro inferior y promueven el incremento de contracción entre los músculos cuádriceps e isquiotibiales, estabilizando la tibia (11).

Wright et al y Andersson et al en sus revisiones muestran varios estudios que investigaron el tema, donde destacan resultados como el de Bynum et al, que en 1995 evaluó la rehabilitación de 100 pacientes usando ejercicios en CCA o CCC durante 24 semanas, y concluyeron que los ejercicios en CCC eran seguros y efectivos, e implicaban menor estrés para la plastia y menor dolor patelofemoral. En la revisión no se describe la realización de los ejercicios (11,31).

Mikkelsen et al en 2000 estudiaron la incorporación de ejercicios en CCA a las seis semanas tras la cirugía en un programa de rehabilitación de 44 pacientes basado en ejercicios en CCC. A las seis semanas en el grupo de CCA se agregaron ejercicios de fortalecimiento isocinético y excéntrico de cuádriceps entre 90° y 40° de



extensión, y se progresó a 90°-10° tras la sexta semana. Los autores destacaron un incremento de la fuerza del cuádriceps en el grupo de CCA a los seis meses, y concluyeron que este tipo de ejercicios pueden ser seguros añadidos a las seis semanas tras cirugía sin riesgo de incrementar la laxitud de la rodilla, mejorando así la fuerza del cuádriceps y la mejor vuelta al deporte (31).

Morrisey et al en 2009 evaluaron la laxitud articular tras ejercicios en CCA en cuarenta y nueve pacientes con deficiencia o reconstrucción de LCA. El programa de rehabilitación se basó en tres sesiones de fisioterapia a la semana durante seis semanas, comenzada ocho semanas tras la intervención. El fortalecimiento se realizaba mediante 3 series de 20 repeticiones de flexión de rodilla de 0° a 90° al principio, aumentando a 6 repeticiones en la cuarta semana. Se utilizaban lastres que eran colocados en los tobillos de los pacientes cuando éstos no podían levantar el brazo de palanca de la máquina de extensión de rodilla, que pesaba 5 kg, el cual se añadió cuando los pacientes pudieron levantar todo el peso. También se realizaron ejercicios de flexión de rodilla con el paciente en decúbito prono.

Los resultados encontrados tras las seis semanas de tratamiento indicaron que las cargas empleadas con los ejercicios de CCA eran seguras para la rodilla de los pacientes (29).

Por otra parte, la combinación de ejercicios en CCA y CCC favorece un mayor aumento de fuerza del cuádriceps y una vuelta al deporte más rápida que si sólo se realizan ejercicios en CCC (11).

Muchos estudios que indican que el fortalecimiento en CCA incrementa la laxitud articular, otros no encuentran incremento, y una posible explicación ante ello podría encontrarse en la intensidad con la que se realizan estos ejercicios. La tensión pasiva de la articulación puede tener tres diferentes respuestas a la carga absoluta: la primera, ante cargas bajas el tejido no es dañado pero tampoco es estimulado a cambiar su fuerza; la segunda, ante cargas medias el tejido no se daña pero sí se estimula, y la tercera, ante cargas altas el tejido se daña (29).

También es necesario tener en cuenta el rango de movimiento realizado por el paciente; según Cugat et al la extensión activa desde 30° a 0° provoca sollicitaciones y tensiones en la plastia, por lo que recomiendan realizarla de forma asistida durante las primeras semanas (6), y según Beynnon et al, la rodilla entre 10°

y 20° de flexión y un peso de 5 kg provoca una deformación de LCA significativamente mayor que cuando se realiza el mismo movimiento activo y sin soportar peso (1).

Van Grinsven et al establecieron que en la primera semana se podían realizar ejercicios en CCA con F/E: 90°/-40°, manteniendo la pauta hasta que tras la cuarta semana se introdujeran 10° por semana, y CCC de 0°/60°, modificándose a 0°/90° en la octava, sin peso adicional. A partir de la novena sí se podían añadir pesos (5).

En el paciente B se incorporó esta pauta en su tratamiento, pero incorporando peso a la quinta semana, y se obtuvieron resultados satisfactorios.

En la rehabilitación que se lleva a cabo en el Hospital se considera que las primeras seis semanas son las de mayor riesgo, especialmente la extensión de rodilla entre 45° y 0°, porque el cuádriceps arrastra la tibia hacia anterior provocando cajón anterior, y el LCA intenta contrarrestarlo tensándose. Entre la sexta y octava semana, siempre teniendo en cuenta el caso especial de cada paciente, se incrementan las cargas que la rodilla puede soportar, porque el cuádriceps debe ofrecer una buena respuesta ante ellas.

En conclusión, la incorporación cuidadosa de estos ejercicios, teniendo en cuenta la carga impuesta y el rango de movimiento realizado, sí es beneficiosa para mejorar la función del cuádriceps (15,29).

#### **4.4.2. Electroestimulación muscular (EMS):**

EMS puede emplearse para fortalecimiento muscular y eliminación de AMI en el cuádriceps, ya que permite la activación muscular permitiendo un reclutamiento de una mayor proporción de fibras tipo 2, esenciales para lograr una producción alta de fuerza en el músculo (15). También se utiliza para evitar o disminuir la atrofia muscular (12)

La literatura indica que el uso de EMS combinado con ejercicio activo es más efectiva (15).

En la revisión realizada por Wright et al se concluye que EMS puede mejorar la fuerza muscular pero no es un requisito indispensable para el éxito de la rehabilitación (31).

#### **4.4.3. Ejercicio:**

En el protocolo A se indica la introducción de bicicleta estática en la séptima semana y en el B en la cuarta, y bicicleta en la calle en el quinto mes en A y en el cuarto en B, aunque en los pacientes se incorporó con retraso por la falta de fuerza muscular y flexo, al igual que el tapiz rodante. La vuelta al deporte actualmente no se corresponde con las pautas indicadas en los protocolos, produciéndose si el paciente ha evolucionado correctamente en el sexto mes tras cirugía.

Van Grinsven et al en cambio recomiendan el comienzo de bicicleta en la tercera semana, en la octava bicicleta en la calle (5), y Basas et al en la cuarta (2). La vuelta al deporte se puede realizar si el paciente tiene todo el movimiento articular, la fuerza de los músculos isquiotibiales y cuádriceps es como mínimo un 85% comparándola con el miembro inferior contralateral, la diferencia entre la fuerza de cuádriceps e isquiotibiales de el mismo miembro es menor del 15%, y el paciente tolera actividades específicas deportivas sin dolor ni inflamación (5).

#### **4.5. Reducción del derrame articular y el edema:**

El derrame de la rodilla es muy común tras este tipo de cirugía y como se ha indicado anteriormente, si es muy voluminoso va a inhibir la actividad muscular del cuádriceps, produciendo una alteración de la marcha con pérdida de extensión. Además, si no se resuelve puede causar de forma secundaria la aparición de capsulitis o artrofibrosis, o alteración de los movimientos mecánicos de la patela como resultado de los fluidos existentes debajo de ella (6,28).

Por ello es muy importante su reducción en las primeras fases de la intervención para incrementar el rango de movimiento de la articulación, disminuir el dolor y AMI, permitir la carga inmediata y maximizar el rendimiento del cuádriceps, mejorando la función global de la rodilla (5,15).

Se puede reducir mediante aspiración, pero esta técnica conlleva riesgos y no está en manos del fisioterapeuta, por lo que se recomienda la compresión, la estimulación eléctrica, la elevación y la realización de ejercicios (5,15).

Los pacientes A y B tenían edema, el cual fue tratado mediante Drenaje linfático manual, compresión mediante una venda elástica al inicio del tratamiento, flexo-extensión del tobillo e isométricos de cuádriceps (27). Además en otros pacientes se emplearon sesiones de presoterapia, con resultados satisfactorios.

#### **4.6. Recuperación del control neuromuscular:**

La falta de control neuromuscular, junto con la de fuerza muscular, son dos de las principales discapacidades tras la lesión de LCA.

El reestablecimiento del control neuromuscular de la extremidad inferior afecta es una de las claves para restaurar la estabilidad dinámica de la articulación de la rodilla y los patrones de movimiento funcionales, y reducir el riesgo de futuras lesiones, mejorando la eficacia y rapidez de respuesta ante sollicitaciones, por lo que debe ser un componente importante en el proceso de rehabilitación para permitir la vuelta a las actividades diarias y deportivas (2,27).

La reeducación propioceptiva debe ser precoz, específica, progresiva, indolora, analítica en un principio, y funcional. Su base se haya en el uso de diferentes estímulos que generen movimientos, y en la repetición y automatización de éstos (2).

En ambos pacientes se siguió el mismo tipo de ejercicios, pero en tiempos diferentes, según su capacidad de carga, su fuerza muscular, y el número de semanas tras la cirugía, para no provocar excesivas sollicitaciones sobre el ligamento. No se buscaba la capacidad o fuerza para hacer un movimiento, sino el control de éste, y se progresaba siempre hacia una mayor dificultad.

Comenzaron con ejercicios en descarga en CCA con desestabilizaciones multidireccionales; continuaron con ejercicios en carga parcial en CCC en sedestación y bipedestación, progresando en días posteriores con ejercicios en CCC y carga total cuando el protocolo les permitió la carga completa, incrementando la dificultad mediante el aumento de sollicitaciones, el paso de apoyo bipodal a monopodal, la disminución de estímulos visuales, etc.

Por ejemplo, en ejercicios de apoyo monopodal es conveniente que los pacientes no visualicen su pie, y que se lancen objetos para que el paciente no pueda emplear los miembros superiores en estabilizarse, incrementándose así la dificultad,

Se permitía el trote a la octava semana, y en las últimas fases trabajo de giro de rodilla, aproximadamente en la décima semana. No comenzaron ejercicios pliométricos.

La bajada de escaleras de forma general se debe permitir entre al octava y décima semanas, recordando que prima el caso especial del paciente frente al protocolo.

Se empleaba un espejo en algunos de los ejercicios para que los pacientes estuvieran seguros de la correcta realización del ejercicio (27).

Basas et al establecieron unos tiempos de realización de ejercicios. Indicaron que entre la segunda y tercera semanas se debían comenzar ejercicios en CCA y CCC en descarga progresando a carga parcial. En la segunda fase (4<sup>a</sup>-6<sup>a</sup> semanas) se debían realizar ejercicios en CCC en carga parcial y progresar hacia apoyo bipodal y carga total. En la tercera fase (7<sup>a</sup>-12<sup>a</sup> semana) se debían incluir ejercicios en apoyo monopodal en CCC, y por último en la fase cuarta (13<sup>a</sup>-14<sup>a</sup> semanas) incluir planos inestables y ejercicios pliométricos (2).

Risberg et al indicaron que en la reeducación propioceptiva se debían incluir ejercicios de equilibrio (en apoyo bipodal y monopodal, superficies estables e inestables), ejercicios de estabilidad dinámica de la articulación, ejercicios pliométricos (entrenamiento del salto) con el objetivo de mejorar o cambiar la realización del salto o aterrizaje, ejercicios de agilidad que permitieran a los pacientes la adaptación a los cambios rápidos de dirección y a la aceleración y desaceleración, y por último ejercicios específicos de la actividad deportiva (27).

Van Grinsven et al establecieron diferentes fases de tratamiento. Entre la semana segunda y novena indicaron que se debía entrenar la estabilidad estática y dinámica, disminuyendo progresivamente los estímulos y aumentando las sollicitaciones y superficies inestables.

Entre la novena y decimosexta se debían comenzar ejercicios pliométricos, e incrementar la duración y velocidad de los realizados en fases iniciales; la carrera normal se debía realizar en la decimotercera semana. Por último, entre la

decimosexta y vigésimo segunda semana se debía realizar el trabajo específico del deporte (5).

Como se ha visto, no es conveniente comenzar la rehabilitación de forma tardía, hecho que sí se produjo en la paciente A, en la cual se retrasó el tratamiento del edema, la carga, el aumento del rango de movimiento, el tono, fuerza y masa muscular, y el control neuromuscular, lo que pudo influir en que tuviera una evolución marcada por las complicaciones.

Sufría dolor anterior de rodilla, el cual podía estar relacionado con la debilidad del músculo cuádriceps con la que comenzó la rehabilitación, en especial la disminución de actividad del vasto interno, que no se recuperó por completo tras más de tres meses de tratamiento, y con la incapacidad para controlar la patela en fases iniciales.

A su vez, dicha debilidad del cuádriceps podía deberse al hecho de que comenzó a cargar en el miembro inferior afecto de forma tardía, al igual que a fortalecer, y a que persistió la acumulación de líquido en la articulación.

Por último, también tenía una excesiva laxitud articular en la décima semana que, al no haber seguido una rehabilitación agresiva, se sospechaba que era consecuencia de errores técnicos en la cirugía o de un retraso en la integración de la plastia. Finalmente fue resuelta mediante fortalecimiento muscular.

En cambio el paciente B, habiendo seguido un protocolo más acelerado, no tuvo complicaciones y tres meses después de la cirugía se le dio el alta, estando actualmente realizando sus actividades de la vida diaria con normalidad.

## 5. CONCLUSIONES:

Tras comparar los tiempos de tratamiento, la evolución y resultados de los pacientes A y B, y en base a la bibliografía analizada, se puede afirmar que prolongar los plazos de rehabilitación no es sinónimo de éxito en la recuperación tras la cirugía de ligamento cruzado anterior, aunque sí son necesarias unas pautas para hacer un tratamiento que no dañe la plastia.

En la paciente A se introdujeron los ejercicios con aproximadamente dos semanas de retraso respecto al paciente B, y comenzó una rehabilitación con múltiples complicaciones de forma tardía, en la sexta semana tras cirugía.

En cambio el paciente B, habiendo seguido un protocolo más acelerado, tuvo una evolución sin complicaciones y después de tres meses tras la cirugía se le dio el alta.

Teniendo en cuenta estos resultados, el protocolo seguido por el paciente B parece ser más beneficioso que el del A, y debería establecerse como única opción de tratamiento; aún así ciertas pautas se deberían modificar para conseguir maximizar la recuperación del paciente sin riesgo de fracasos.

El punto principal que se debe modificar es el método de fortalecimiento del cuádriceps. Su función es crítica en la estabilidad dinámica de la articulación, y su debilidad se puede mantener durante años, por lo que se deben adelantar y especificar las pautas para fortalecerlo, incluyendo ejercicios excéntricos a partir de la tercera/cuarta semana y ejercicios en cadena cinética abierta, especificando que un movimiento de 90°-60° de extensión es beneficioso en las primeras semanas y que se deben incorporar pesos de forma progresiva. También se debe incluir el uso de EMS simultáneo al ejercicio activo.

Del mismo modo parece adecuada la movilización de 90°/0° de flexo-extensión, y el adelanto de la carga para disminuir el dolor de la articulación y la debilidad muscular, ambas en la primera semana. Además, los pacientes deberían comenzar antes las sesiones de fisioterapia.

La bibliografía no encuentra beneficios en el uso de férula tras la intervención, pero ésta asegura la estabilidad lateral y antero-posterior en fases en las que el control neuromuscular y la fuerza están disminuidos, por lo que su uso es recomendable.

Otros puntos que no se especifican en el protocolo pero se deberían incluir debido a su importancia en la correcta evolución del paciente son el tratamiento del edema y derrame articular, y la recuperación del control neuromuscular, aspecto fundamental en la recuperación de la estabilidad dinámica y la prevención de lesiones, progresando siempre buscando la dificultad y el completo control del movimiento.

En conclusión, es necesario acelerar y completar el protocolo tras ligamentoplastia de LCA del Hospital Ramón y Cajal, aunque durante el tratamiento de los pacientes siempre debe primar el estado individual de éstos frente a las pautas establecidas por dichos protocolos a la hora de introducir ejercicios, haciéndolo según su tolerancia, dolor, y la respuesta de su rodilla.

Se necesita un mayor número de estudios que relacionen la lesión de LCA junto con lesión meniscal y recuperación fisioterapéutica, así como estudios que indiquen los beneficios e inconvenientes del uso de aloinjerto del Tendón de Aquiles, y evidencia científica que estudie si el tratamiento fisioterapéutico debe ser diferente tras reconstrucción con aloinjerto o autoinjerto.



## 6. BIBLIOGRAFÍA:

1. Forriol F, Maestro A, Vaquero J. El ligamento cruzado anterior: morfología y función. *Trauma Fund MAPFRE* 2008; 19 Supl 1: 7-18.
2. Basas García A, Fernández de las Peñas C, Martín Urrialde J. A. Tratamiento fisioterápico de la rodilla. Madrid: McGraw-Hill; 2003.
3. Vaquero Martín J, Calvo JA, Forriol F. Reconstrucción del ligamento cruzado anterior. *Trauma Fund MAPFRE* 2008; 19 Supl 1: 22-38.
4. Maffulli N, Longo UG, Forriol F, King JB, Denaro V. Reconstrucción de las roturas del ligamento cruzado anterior con un único fascículo o con doble fascículo, ¿está justificado plantear el dilema? *Trauma Fund MAPFRE* 2008; 19 Supl 1: 44-47.
5. Van Grinsven S, Van Cincel REH, Holla CJM, Van Loon CJM. Evidence based rehabilitation following anterior cruciate ligament reconstruction. *Knee Surg Sports Traumatol Arthrosc.* 2010 January 13 [Epub ahead of print].
6. Cugat R, Samitier G, Álvarez P, Steinbacher G. Fracaso de la cirugía del LCA. *Trauma Fund MAPFRE* 2008; 19 Supl 1: 55-75.
7. Rouvière H, Delmas A. Anatomía humana descriptiva, topográfica y funcional. Vol. 3. 11ª ed. Barcelona: Masson; 2005.
8. Calais-Germain B. Anatomía para el movimiento. Vol. 1. Barcelona: Los Libros de la Liebre de Marzo; 1994.
9. Putz R, Pabst R. Editores. Atlas de Anatomía Humana Sobotta. 21ª ed. Madrid: Editorial Médica Panamericana; 2004.
10. Kapandji A. Fisiología articular. Miembro Inferior. Vol. 2. 5ª ed. Madrid: Editorial Médica Panamericana; 1999.
11. Adersson D, Samuelsson K, Karlsson J. Treatment of anterior cruciate ligament injuries with special reference to surgical technique and rehabilitation: an assessment of randomized controlled trials. *Arthroscopy* 2009; 25 (6): 653-685.
12. Ingersoll CD, Grindstaff TL, Pietrosimone BG, Hart JM. Neuromuscular consequences of anterior cruciate ligament injury. *Clin Sports Med* 2008; 27:383-404.

13. Leyes M, López G, Martín E, Gutierrez JL, Fernández ML. Roturas del ligamento cruzado anterior en pacientes con fisis abiertas. *Trauma Fund MAPFRE* 2008; 19 Supl 1: 48-54.
14. Backup K. Pruebas clínicas para patología ósea, articular y muscular. Madrid: Masson; 1998.
15. Palmieri-Smith R, Thomas AC, Wojtys EM. Maximizing quadriceps strength after ACL reconstruction. *Clin Sports Med* 2008; 27: 405-424.
16. Holm L, Esmarck B, Mizuno M, Hansen H, Suetta C, Hölmich P et al. The effect of protein and carbohydrate supplementation on strength training outcome of rehabilitation in ACL patients. *J Orthop Res* 2006; 24 (11): 2114-2123.
17. Arriaza R. Historia natural de las roturas del ligamento cruzado anterior. *Trauma Fund MAPFRE* 2008; 19 Supl 1: 19-21.
18. Lee JH, Bae DK, Song SJ, Cho SM, Yoon KH. Comparison of clinical results and second-look arthroscopy findings after arthroscopic anterior cruciate ligament reconstruction using 3 different types of grafts. *Arthroscopy* 2010; 26 (1): 41-49.
19. Robertson GAJ, Coleman SGS, Keating JF. Knee stiffness following anterior cruciate ligament reconstruction. The incidence and associated factors of knee stiffness following anterior cruciate ligament reconstruction. *Knee* 2009; 16 (4): 245-247.
20. Carey JL, Dunn WR, Dahm DL, Zeger SL, Spindler KP. A systematic review of anterior cruciate ligament reconstruction with autograft compared with allograft. *J Bone Joint Surg Am* 2009; 91 (9): 2242-2250.
21. Maestro A, Fernández J, Rodríguez L, Álvarez A, del Valle M. La reconstrucción bifascicular del LCA. *Trauma Fund MAPFRE* 2008; 19 Supl 1: 39-43.
22. Génot C, Neiger H, Leroy A, Pierrot G, Dufour M, Péninou G. Kinesioterapia. Vol. 1. 3º Ed. Madrid: Editorial Médica Panamericana; 2005.
23. Neeb TB, Aufdemkampe GA, Wagener JHD, Mastenbroek L. Assessing anterior cruciate ligament injuries: the association and differential value of questionnaires, clinical test, and functional test. *J Orthop Sports Phys Ther* 1997; 26 (6): 324-321.

24. Parry Gerber J, Marcus RL, Dibble LE, Greis PE, Burks RT, LaStayo PC. Effects of early progressive eccentric exercise on muscle structure after anterior cruciate ligament reconstruction. *J Bone Joint Surg Am* 2007; 89 (3): 559-570.
25. Möller E, Forssblad M, Hansson L, Wange P, Weidenhielm L. Bracing versus nonbracing in rehabilitation after anterior cruciate ligament reconstruction: a randomized prospective study with 2-year follow-up. *Knee Surg, Sports Traumatol, Arthrosc* 2001; 9 (2): 102-108.
26. Wright RW, Preston E, Fleming BC, Amendola A, Andrich JT, Bergfeld JA et. al. A systematic review of anterior cruciate ligament reconstruction rehabilitation: part I: continuous passive motion, early weight bearing, postoperative bracing, and home-based rehabilitation. *J Knee Surg* 2008; 21(3):217-224.
27. Risberg MA, Holm I, Myklebust G, Engebretsen L. Neuromuscular training versus strength training during first 6 months after anterior cruciate ligament reconstruction: a randomized clinical trial. *Phys Ther* 2007; 87 (6): 737-750.
28. Tyler FT, McHugh MP, Gleim GW, Nicholas SJ. The effect of immediate weightbearing after anterior cruciate ligament reconstruction. *Clin Orthop* 1998; (357): 141-148.
29. Morrissey MC, Perry MC, King JB. Is knee laxity change after ACL injury and surgery related to open kinetic chain knee extensor training load? *Am J Phys Med Rehabil* 2009; 88 (5):369-375.
30. Parry Gerber J, Marcus RL, Dibble LE, Greis PE, Burks RT, LaStayo PC. Effects of early progressive eccentric exercise on muscle size and function after anterior cruciate ligament reconstruction: a 1-year follow-up study of a randomized clinical trial. *Phys Ther* 2009; 89 (1): 51-59.
31. Wright RW, Preston E, Fleming BC, Amendola A, Andrich JT, Bergfeld JA et. al. A systematic review of anterior cruciate ligament reconstruction rehabilitation: part II: open versus closed kinetic chain exercises, neuromuscular electrical stimulation, accelerated rehabilitation, and miscellaneous topics. *J Knee Surg* 2008; 21(3):225-234.

## 7. ANEXO:

### Modelo de consentimiento informado del uso de datos personales.

#### DECLARACIÓN DE CONSENTIMIENTO INFORMADO

Yo, D./Dña....., con DNI nº ..... declaro que conozco y comprendo el uso que se va a hacer de mis datos personales y médicos, y doy mi consentimiento de forma voluntaria sobre tal uso en el Trabajo Fin de Grado de la fisioterapeuta Alba Rivera García.

Madrid, a ..... de ..... de 2010

Firma: .....