I.- INTRODUCCIÓN

I. A. FILOGENIA DEL PIE

El pie, cuya palabra deriva de los términos latino *pes* y griego *podos*, cumple dos funciones principales, soportar el peso del cuerpo en bipedestación, y actuar como mecanismo de propulsión durante la marcha. Tiene una morfología espacial formada por la bóveda plantar y completada por el triángulo anterior (el apoyo metatarsiano y los dedos) (Viladot 1997).

El desarrollo del pie se remonta a la aparición de los peces agnatos y su sustitución en gnatóstomos durante el silúrico (420 millones de años) que conlleva la diversificación de las aletas, fundamentales para la locomoción. Posteriormente se produce el fraccionamiento de los radios y su posterior fusión acercándose al modelo de la extremidad y pie moderno. El paso del agua a la tierra y la aparición primero de los anfibios y después de los reptiles, es esencial en el desarrollo del pie. La evolución del reptil se bifurca en dinosaurios y reptiles mamiferoides, ambos con pie digitígrado con carga en los metatarsianos medios y falanges, teniendo muy poco desarrollados los huesos del retropie. Estos reptiles mamiferoides conservan la fórmula digital del reptil 2:3:4:5:4-3, pero inician un acortamiento de los dedos, una disposición columnar de las extremidades y los 90º de rotación de las extremidades inferiores. Con los mamíferos del triásico y jurásico (200 millones de años) la fórmula digital ya es moderna 2:3:3:3:3 y en algunos casos el *hallux* es divergente (Isidro-Llorens 1997).

Durante el desarrollo de los cuadrúpedos primitivos se fueron reduciendo el número de huesos tarsianos centrales, hasta acabar proximalmente con dos huesos principales, astrágalo y calcáneo, que permitieron girar el pie posterior hacia delante para la locomoción. El número primitivo de radios fue también cinco y en los mamíferos el primer dedo pronto evolucionó a órgano de presión. Los mamíferos han reducido el número de falanges en los pies hasta la fórmula actual (Romer 1973). El humano (excepto los abisinios) es el único primate que no posee un primer dedo divergente con capacidad de oposición, porque durante la evolución, pasó de ser instrumento de agarre a ser instrumento de soporte. Esto produjo el acercamiento del primer radio en línea con los demás. De ahí que el primer radio quedara más robusto por su papel de propulsión, mientras que el segundo radio quedó como eje central del pie (Scheuer y Black 2000). El primer

dedo tiene dos falanges, estando por medio la teoría de la trifalangia, donde el primer metatarsiano sería la falange proximal verdadera, la primera cuña sería en verdad el metatarsiano, y el tibial externo sería la reminiscencia de la primera cuña (Guillem 1999). El resto de los dedos tiene principalmente tres falanges, y el quinto dedo presenta frecuentemente dos (explicado como desarrollo de la marcha, y a veces expuesto como proceso en expansión futura del desarrollo al resto de dedos) (Scheuer y Black 2000).

I. B. RECUERDO ANATÓMICO

El presente estudio se centra en la investigación del segundo radio del pie durante el desarrollo infantil. En este apartado se pretende dar una pincelada sobre la anatomía del mismo, tomando como referencia el pie desarrollado.

El segundo radio está compuesto por los huesos cuña intermedia o segunda cuña, segundo metatarsiano y segundo dedo con sus tres falanges. Interviene en la estructura del arco medial transmitiendo hacia anterior las cargas repartidas desde la tibia y en el arco transversal cuando el pie es apoyado durante la bipedestación, como se explicará detalladamente más adelante.

I. B. 1. Componentes óseos

Segunda cuña

Forma parte del tarso y se articula con cuatro huesos: el escafoides por detrás con su cara proximal; el segundo metatarsiano por delante con su cara distal; la primera cuña por dentro con su cara tibial; y la tercera cuña por fuera con su cara fibular. Es la más pequeña de las tres cuñas y las otras dos se proyectan distalmente formando un receso para el apoyo de la base del segundo metatarsiano. Puede ocurrir a su vez que las tres cuñas aparezcan unidas entre sí por defecto de soldadura (sinostosis) (Testut 1923, Gray 1977).

La segunda cuña recibe el aporte vascular a través de múltiples vasos por las caras dorsal, tibial y fibular, llegando a tener hasta 10 y 12 arterias suplementarias (Sarrafian 1983, Llanos y cols 1997).

Segundo metatarsiano

El cuerpo es prismático y triangular y describe una curva de concavidad inferior. El extremo proximal tiene forma de cuña con carillas articulares para el primer y tercer metatarsiano y para la primera, segunda y tercera cuña, aprovechando el receso descrito que le confiere estabilidad y fuerza. El extremo distal presenta una cabeza articular aplanada en sentido transversal que conforma un cóndilo que articula con la primera falange del segundo dedo, por abajo se prolonga en un tubérculo escotado en su parte media, para el paso del tendón flexor y por los lados se insertan los ligamentos laterales de la articulación metatarsofalángica (Gray 1977).

Cada metatarsiano posee un foramen nutriente en el tercio medio de su diáfisis, en el caso del segundo, en su cara lateral y dirigido hacia la base del mismo (en dirección opuesta al punto epifisario), al contrario que el primer metatarsiano, cuya vascularización corre hacia distal (Testut 1923, Scheuer y Black 2000**,** Gómez Oliveros 1960, Llanos y cols 1997, Monreal y Fdez-Camacho 2003). Esta arteria nutriente recibe su aporte de la arteria interósea dorsal y plantar, a su vez rama de la arteria metatarsal dorsal y plantar, y tras penetrar en la diáfisis se divide en dos ramas, proximal y distal (Sarrafian 1983, Sobotta 1992, Hamilton 1995).

De manera inconstante puede aparecer un hueso intermetatarsiano o accesorio en la parte posterior y superior del primer espacio interóseo, entre el primer cuneiforme y los dos primeros metatarsianos (Keats 1993). Testut se inclina a pensar, al igual que lo hace Pfitzner, que se trata de un metatarsiano supernumerario que no se ha desarrollado y ha quedado en estado rudimentario.

Segundo dedo del pie

El segundo dedo es trifalángico a diferencia del primero, aunque rara vez se pueden encontrar fusiones entre falanges. La bifalangia, tanto como deficiencia de diferenciación de la articulación interfalángica distal, como de la fusión entre primera y segunda falanges o incluso ausencia de la falange media, se considera una adapatación a la bipedestación, y se da con mayor frecuencia en el cuarto y sobretodo el quinto dedo (Testut 1923, Ellis 1968, Resnick 1981, Keats 1993, Tachdjian 1972 y 1999, Ogden (2)2000, Scheuer y Black 2000, Whitaker et al

2002). Sólo Tachdjian en su primera edición en 1972 especifica encontrar ocasionalmente dos falanges en el segundo dedo (también habla del tercero y cuarto) y comenta que este hecho es más frecuente en el sexo femenino. Del resto de los autores consultados, ningún otro especifica haberse encontrado este fenómeno en el segundo dedo.

Otra variante es la ausencia de epífisis en la falange media. Whitaker en su estudio de mediciones de núcleos tarsales y sus estadios de fusión, corroboró que en los dedos pequeños a menudo no encuentra núcleo secundario de las falanges medias y distales (Whitaker et al 2002). De igual manera O`Rahilly y otros autores enuncian que los centros epifisarios suelen faltar en la falange intermedia de los dedos tercero a quinto, aunque no especifican que se trate del segundo dedo (Gómez Oliveros 1960, Köster 1968, Tachdjian 1972, Resnick 1981, Ogden (2)2000).

Venning en 1960 estudió las variaciones morfológicas de la epífisis proximal de la primera falange. Describió un tipo de epífisis con forma regular y otro que presenta una morfología cónica, con una punta que se introduce en la diáfisis. Este último tipo se acompaña de una desaparición de la epífisis de la segunda y tercera falanges, así como de una menor longitud de los dedos y metatarsianos. Según Fell y Haines, que describieron esta peculiaridad epifisaria en reptiles y aves, sería un carácter atávico que recuerda a los pies de dichas especies (Scheuer y Black 2000, Viladot (3) 2001). Esta epífisis en forma de copa puede aparecer en niños con desarrollo normal y no se relaciona con ninguna displasia o artropatía, aunque Desse ha querido relacionar dicha forma cónica a la enfermedad de Thiemann, y Brailsford las asocia con algunas displasias. Esta forma cónica parece poder dotar de mayor estabilidad a la fisis en la locomoción. Según describe Venning, esta morfología es más frecuente en niñas y provoca una fusión más tempana fisaria que la que producen las epífisis no cónicas, como también apuntan Schaudig y Köster (Köster 1968). Iturriza y Tanner, a pesar de admitir que la etiología no se conoce, sugieren que puede relacionarse a la circulación en la vida fetal o de un gradiente metabólico tisular en la fase de formación (Venning 1960, Köster 1968, Resnick 1981, Keats 1993, Moreno y Catena 1997, Scheuer y Black 2000).

A pesar de estas posibles variantes de la normalidad, los rasgos anatómicos que acompañan a las falanges del segundo dedo en el desarrollo son (Testut 1923, Gray 1977):

La **primera falange** tiene el cuerpo muy delgado es cilíndrico en transversal y aplanado de arriba abajo. El extremo proximal presenta una cavidad glenoidea para la cabeza del segundo metatarsiano y el extremo distal es una tróclea para la base de la segunda falange.

La **segunda falange** es más pequeña y está constituida casi exclusivamente por sus dos extremos adosados. El extremo proximal es una tróclea con dos cavidades glenoideas y el distal es otra tróclea que articula con la falangita.

La **tercera falange** termina en una semicorona para el pulpejo y la uña. Constituidos por un cuerpo compacto y tejido esponjoso en los extremos.

La falange proximal recibe el aporte vascular de la arteria digital dorsal; la falange media por las arterias dorsal y plantar; y la falange distal a través de la arteria plantar (Sarrafian 1983).

Sesamoideos

Aunque es poco frecuente puede existir un sesamoideo en la articulación metatarsofalángica, suele ser único y se sitúa interno con relación al eje del dedo. La frecuencia poblacional de dicho hueso accesorio es del 9% (Tachdjian 1999). A su vez puede aparecer un sesamoideo central entre la segunda y tercera falange (Testut 1923), y otro entre las cuñas. Estas piececillas óseas se forman a expensas de un núcleo de osificación desarrollado a partir de los nueve a doce años (Gómez Oliveros 1960).

I. B. 2. Inserciones Musculares

A lo largo de dicho radio se encuentra la inserción de distintos músculos, que a continuación se nombran (Testut 1923, Orts Llorca 1944, Lelièvre 1970, Gray 1977):

En la segunda cuña se inserta el tibial posterior en su zona plantar, parte del cual también se inserta en la base de segundo metatarsiano.

En el segundo metatarsiano se inserta parte del adductor del primer dedo (cara plantar de la base) y el primer y segundo interóseos dorsales en la cara dorsal de la diáfisis dorsal.

En la cara dorsal de la base dorsal de la falange proximal se inserta el primer y segundo interóseo dorsal y el primer lumbrical.

En la segunda falange, por su zona dorsal se inserta el tendón del extensor común corto, mientras que por plantar lo hace el flexor corto de los dedos.

En la tercera falange se inserta por dorsal el tendón del extensor largo, mientras por plantar lo hace el flexor largo de los dedos.

I. C. ARTROLOGÍA

Con respecto a la artrología que se encuentran en este radio, se describen clásicamente los siguientes conceptos (Testut 1923, Orts Llorca 1944, Arandes y Viladot 1956, López y Llanos 1997).

Las articulaciones del tarso anterior y del tarso con el metatarso constituyen un grupo de artrodias (por sus superficies articulares), si bien por su función se tratan de anfiartrosis desprovistas de movimientos activos.

La articulación entre el escafoides y la primera cuña es una artrodia.

En la línea articular de Lisfranc, el segundo metatarsiano se articula con las tres cuñas a través de una artrodia formando una mortaja cuya abertura mira hacia delante, donde se encaja el extremo posterior del metatarsiano, desviando hacia atrás la línea de los metatarsianos. Esta es la llave de la configuración de la línea articular, que al ser más rígida, es más estable en relación con el primer radio y los tres laterales.

La articulación metatarsofalángica es una condiloartrosis o enartrosis, gozando de flexión, extensión, inclinación lateral, circunducción y rotación limitada por los ligamentos y la cápsula articular, por tanto enartrosis morfológica y condílea funcionalmente.

Las articulaciones interfalángicas son trocleoartrosis que permiten movimientos de flexo extensión.

I. D. DESARROLLO Y EMBRIOLOGÍA DEL PIE

I. D. 1. Estadios inciales

El esbozo o primordio de la extremidad inferior aparece después del de la extremidad superior. Se empieza a observar durante la cuarta semana y sobretodo al comienzo de la quinta semana de vida intrauterina, y su desarrollo sigue una secuencia proximodistal. Está formado por un núcleo central de mesénquima acompañado de un engrosamiento de la capa del ectodermo que lo recubre, situado entre los somitos 30-33 en el estadio 13 (4-6 mm 28 días postfecundación). A los 33 días el crecimiento del esbozo hace que su morfología adquiera la forma de una aleta. Alrededor de la quinta semana aparecen unos surcos que nos dividirán el esbozo en tres porciones que darán origen al muslo, pierna y pies A las seis semanas, la porción terminal del esbozo se aplana y se separa del segmento proximal por una constricción circular, formando la placa pedia (Arandes y Viladot 1956, Guillén 1981, Sadler 1990, Puerta 1988 y 1997).

Hacia el día 37 de la vida intrauterina comienza a ser visible en el extremo caudal del miembro inferior esta placa del pie. En este momento ya ha entrado en la placa el nervio tibial. Para el día 41 se puede reconocer en la región tarsal las condensaciones mesenquimales que supondrán las prolongaciones digitales. Hacia el día 44 ya son visibles las condensaciones de los distintos rayos digitales, que se ordenan espacial y tipográficamente en el estadio 19, coincidiendo con la primera manifestación morfológica de la rodilla (O'Rahilly 1967, Guillén 1981). En esta semana se produce una rotación interna del miembro inferior de unos 90º con respecto al tronco (Puerta 1988 y 1997).

A partir de estos estadios se inician los procesos de necrosis en las porciones interdigitales tanto a nivel ectodérmico como mesodérmico para la individualización digital (Guillén 1981). En la semana siete, comienza la condrificación del mesénqima proximal del pie. Esta comienza en la zona central (tarsal y metatarsal) y se prolonga distalmente. Los dedos se definen con un patrón digital 3>2>1>4>5. En esta etapa se condrifica la cuña intermedia a partir de un solo núcleo central, por ello no es frecuente ver la cuña bipartita, como sí lo es

para la cuña medial que se desarrolla a partir de dos núcleos distintos (Puerta 1988 y 1997, Scheuer y Black 2000).

En la semana ocho se condrifica la zona mesenquima distal. Alrededor del día 51 comienza la condrificación de las cuñas y de las falanges y se pueden observar las interzonas de las articulaciones metatarsofalángicas. La separación entre los dedos ocurre una vez delineadas las cinco columnas o rayos digitales, tras un proceso de apoptosis del ectodermo y mesodermo interdigital. En este momento un agente teratogénico puede producir la sindactilia. Hacia el día 52 se hace evidente la condrificación de las falanges medias. Es en el día 54 cuando puede diferenciarse la condrificación del hueso intermetatarsiano, aunque la mayoría de las veces desaparece tras el día 57. En este citado día, el pie alcanza el final de su desarrollo embriológico y todos sus elementos esqueléticos han comenzado su condrificación, incluido las falanges distales. En este estadio están presentes todas las interzonas (ver figura I. 1).

En este momento el pie está en línea con la pierna donde su eje mayor continúa la dirección del eje de la extremidad; se encuentra en posición equina estando el calcáneo colocado junto al astrágalo; y la planta mira hacia medial y dorsal, en posición de "oración". En esta posición permanecen hasta el séptimo mes, cuando empiezan a adoptar una posición normal, rotando, doblándose en ángulo recto con la pierna, e interponiendo el astrágalo entre el calcáneo y la tibia y el peroné (Arandes y Viladot 1956, Guillén 1981, Hamilton 1995, Puerta 1988, Scheuer y Black 2000).

La osificación comienza en esa octava semana y hacia la semana doce estan presentes los centros de osificación en todos los huesos largos (Sadler 1998).

Tras la formación ósea se congregan los mioblastos para desarrollar la masa muscular, separada en un componente dorsal (extensor) y ventral (flexor). Esta musculaura se desarrolla *in situ* sin contribución mesequimatosa de las regiones del miotoma de los somitas. Finalmente los miembros inferiores giran medialmente 90º, disponiéndose los extensores en la cara anterior (Arandes y Viladot 1956, Guillén 1981, Puerta 1988, Moore 1989).

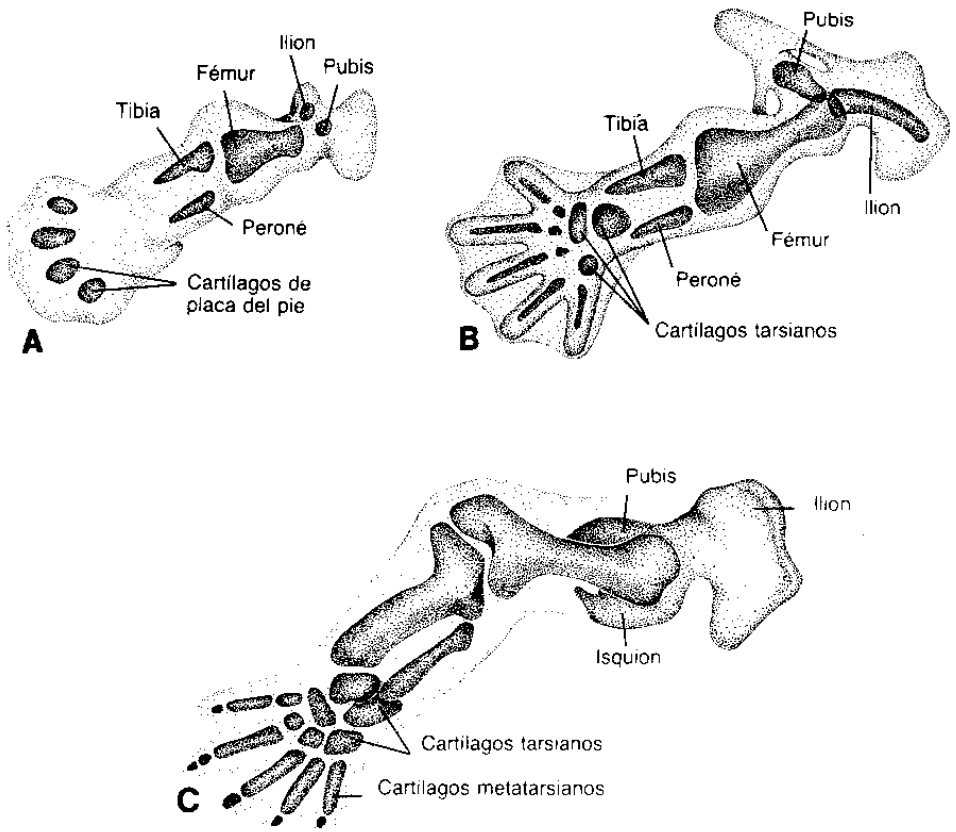

Figura I. 1. Desarrollo embrionario de la extremidad inferior (tomado de Sadler 1990).

I. D. 2. Osificación de los núcleos primarios (osificación prenatal)

La mayoría de los centros primarios aparecen en el periodo fetal inicial y el resto no se desarrollan hasta después del nacimiento. Los centros secundarios van surgiendo de manera intercalada entre la secuencia de aparición de los primarios.

Dejando atrás el retropié (astrágalo y calcáneo), que se osifica en primer lugar, nos centramos en la descripción del antepié. En el periodo fetal la osificación comienza primero en los metatarsianos, seguida después por las falanges distal, proximal y finalmente falange media. Hay autores, Tachdjian entre ellos, que describen como primer núcleo intraútero en osificarse el de las falanges distales, seguido por los metatarsianos y luego por las falanges proximales y medias (Tachdjian 1990).

Puerta describe la aparición del primer esbozo condrificado del pie en la diáfisis de los tres metatarsianos centrales, al final de la sexta semana, que luego se extiende al quinto. Hasta el inicio de la octava semana no aparecen el del

primer metatarsiano y las falanges proximales de segundo a cuarto (Puerta 1997). Gray fecha la aparición prenatal del segundo metatarsiano concretamente en la semana siete, y Testut no data su génesis hasta la primera mitad del tercer mes (Testut 1923, Gray 1977). Otros autores fechan entre las semanas ocho y diez del desarrollo fetal, la aparición de los centros primarios de las diáfisis de los metatarsianos, empezando por el segundo (siendo el último el primer metatarsiano). Tachdjian fecha la aparición del núcleo primario del segundo y tercer metatarsiano en la semana nueve (Tachdjian 1999). Las falanges distales aparecen hacia el final del segundo mes y a lo largo de tercer mes de vida intrauterina. En la séptima semana lo hace la falange distal según reportan Gray 1977 y Tachdjian 1972, aunque otros autores retrasan su aparición hasta la novena semana (Puerta 1997), o incluso hasta la segunda mitad del tercer mes (Testut 1923). Como se observa y como excepción, la osificación de la falange distal comienza de distal a proximal, pues todo el resto de núcleos de los huesos largos se osifican a partir de su zona central. Este proceso dura de tres a cinco semanas. La osificación de los núcleos primarios de las falanges proximales aparecen del segundo al cuarto mes, incluso en algunos no se osifican hasta después del nacimiento (Testut 1923, Gómez Oliveros 1960, Gray 1977, Puerta 1997, Scheuer y Black 2000).

Martínez simplifica este desarrollo datando el tercer mes de vida fetal el de la aparición de los núcleos metatarsianos de medial a lateral, seguidos a final de este mes, por la aparición de los núcleos primarios de las falanges proximales. A continuación en el cuarto mes se forman los de las falanges medias y a finales del mes los de las distales (Martínez Colmena 1994).

Antonetti resume la aparición de los núcleos de manera muy clara: 9ª semana los cinco metatarsianos; 11ª semana la falange distal del primer dedo; 12ª semana las falanges proximales de los cinco dedos y las falanges distales del 2º, 3º, 4º y 5º dedos; 17ª semana la falange media del segundo dedo; 18ª semana la falange media del cuarto dedo y la falange media del tercer dedo; y 21ª semana la falange media del quinto dedo (Antonetti 1997).

El segundo grupo de osificación de núcleos primarios da lugar a los huesos tarsales. A lo largo de la séptima semana surgen los esbozos del cuboides, el

común de la segunda y tercera cuñas, el del astrágalo y el calcáneo; al final de la séptima lo hacen la primera cuña y el escafoides (Puerta 1988, 1997). La osificación comienza antes del nacimiento por el calcáneo, seguido del astrágalo y del cuboides (Gómez Oliveros 1960). El resto de ellos aparecen tras el nacimiento, empezando por la cuña lateral, seguida de la medial, después la intermedia y finalmente el escafoides.

La cuña intermedia comienza su osificación alrededor de los 2,5 años de vida postnatal en las niñas y los 3,5 años en los niños, aunque puede retrasarse hasta el quinto años en los varones. A pesar de algún estudio que ha mostrado múltiples núcleos, la segunda cuña aparece con un único núcleo de osificación. Se puede describir su morfología adulta apartir de los seis años de edad (Scheuer y Black 2000, Gómez Oliveros 1960, Puerta 1997, Tachdjian 1999).

I. D. 3. Osificación de los núcleos secundarios

Aparición

Los núcleos secundarios de osificación aparecen en el extremo cartilaginoso de los huesos largos, en el pie: cabezas de los metatarsianos segundo a cuarto, base del primer metatarsiano, bases de las tres falanges, así como de la apófisis posterior del calcáneo. A diferencia de otros huesos largos, las epífisis no aparecen en ambos extremos del hueso, sino que queda restringida a un extremo (menos en contadas excepciones que se comentarán más adelante). Habitualmente las epífisis de los metatarsianos pueden desarrollarse a partir de más de un centro, al igual que las epífisis de las falanges proximales (esto es más frecuente en el primer radio), sobretodo en los varones. Este hecho es muy poco frecuente para las falanges medias y distales. Lo habitual es que si esto ocurre, a partir de los cuatro años se fusionen en un solo núcleo (Scheuer y Black 2000).

Como norma general, la secuencia de osificación de los núcleos secundarios es: base de la falange distal de primer dedo, base de las falanges medias de dedos segundo a cuarto, base de las falanges proximales, base del

primer metatarsiano, cabezas de metatarsianos y base de las falanges distales de segundo a cuarto.

La epífisis del segundo metatarsiano conforma la cabeza del mismo. A partir de los cuatro o cinco años se reconoce con una zona de convexidad redondeada articular distal, aplanada en su cara metafisaria proximal y elongada y oval en su contorno. Si se mira desde distal y desde arriba sugiere una forma estrellada, con un surco plantar para el paso del tendón flexor (Scheuer y Black 2000). En raras ocasiones se puede encontrar una "pseudoepífisis", como se comentará después.

La epífisis de la falange proximal se presenta en su superficie distal como un disco aplanado, convexo e irregular con una o dos zonas centrales elevadas como mecanismo de estabilidad para la articulación. En su superficie proximal el disco es liso y cóncavo y algo más ancho en dirección transversal con respecto a la dorsoplantar. Es frecuente que se presente esclerosa en la radiografía como muestra del *stress* mecánico (Scheuer y Black 2000).

La epífisis de la falange media es una estructura discal con facetas bicóncavas. Su zona plantar forma una surco para acomodar el paso del flexor, siendo su borde dorsal redondeado. Es de morfología oval, mayor en el diámetro transverso que dorsoplantar (Scheuer y Black 2000).

La epífisis de la falange distal es pequeña y de morfología discal oval y su superficie articular proximal es cóncava.

Fusión

Parece cuanto menos curioso que la fusión epifisaria no se lleve acabo en el mismo orden que la aparición de dichos núcleos. Se ha descrito la fusión en un orden de distal a proximal, aunque es más probable que ocurra primero en las falanges distales, a continuación en las medias y luego salte a la fusión de las epífisis metatarsianas de segundo a cuarto antes que la de las falanges proximales, que son las últimas en cerrarse (junto con la base del primer metatarsiano) (Scheuer y Black 2000).

I. D. 4. Pseudoepífisis

Según describe Haines, es probable que fuera el anatomista Nesbit en 1736, quien observara por primera vez una epífisis adicional en el extremo distal del primer metacarpiano. Pero fue Pfitzner en su tratado "*Die kleine Zehe*" quien en 1890 dio nombre a este patrón de osificación epifisaria de los huesos longitudinales de característica particular, variante y pequeña, llamándolo pseudoepífisis. Parece que representan un recuerdo de una pieza esquelética desarollada durante la evolución que ha permanecido fuertemente inalterada.

En los huesos tubulares metatarsales y falángicos se forman dos fisis discoideas a ambos lados del núcleo primario. En el estadio fetal no existen diferencias histológicas entre las epífisis distal y proximal. Pero con el crecimiento del núcleo sobretodo durante primer año postnatal sólo un extremo permanece como condroepífisis verdadera para el crecimiento longitudinal del hueso, al que se le denomina núcleo secundario y que presenta las características que se acaban de exponer. Mientras que la epífisis del extremo opuesto (epífisis secundaria de osificación del extremo "no epifsario") es reemplazada progresivamente con el tiempo hasta quedar como una pequeña zona entre la superficie articular y la metáfisis, formando una variante epifisaria denominada pseudoepífisis. Asume así un contorno esférico, al disminuir la longitud de sus columnas celulares. Esto la convierte en una mermada contribuyente del crecimiento óseo, pero permite la expansión terminal del hueso, en nuestro caso formando la base del metatarsiano y puede que la distal de las falanges. En palabras de Ogden en estas epífisis rara vez aparecen núcleos de osificación, pero sí una variante (pseudoepífisis), que representa no a un núcleo verdadero, sino un alargamiento expansible de la osificación metafisaria.

La formación de la pseudoepífisis mediante el proceso de osificación o expansión directa de la metáfisis a la epífisis se realiza a través de tres patrones básicos: a través de un puente óseo central, creando una epífisis en forma de "seta"; a través de la creación de puentes óseos periféricos; o mediante múltiples puentes de osifiación.

Estas pseudoepífisis suelen estar bien formadas a los 4 o 5 años y se unen al resto metafisario meses o años antes que la maduración esquelética tenga lugar en el extremo epifisario verdadero opuesto.

Es fundamental conocer la existencia, distribución y características de estos núcleos adicionales, pues tienen su importancia clínica en la evaluación de traumatismos, deformidades congénitas y enfermedades metabólicas, porque pueden ser factores de confusión en la elaboración diagnóstica. De hecho la literatura radiológica ha enfatizado su asociación con procesos patológicos sobretodo endocrinos, como el hipotiroidismo, pseudohipoparatiroidismo, síndrome de trisomía 9-p, disostosis cleidocraneal, síndrome de Larsen y síndrome otopalatodigital (Ogden SR 1994, Ogden JPO 1994, Ogden (1)2000).

I. E. EL CRECIMIENTO DEL PIE

El crecimiento del pie en la vida intrauterina ha servido en algunos estudios para monitorizar el crecimieto fetal. Vasconcellos ha estudiado el crecimiento en el segundo trimestre del embarazo a través de curvas de regresión determinadas por la proporción del tamaño de los metatarsianos osificados y la longitud craneocaudal del feto (Vasconcellos 1992). El crecimiento del pie intrauterino se desarrolla en dos fases que se equilibran, la primera embrionaria donde crece a expensas del borde axial peroneo y la segunda fetal donde lo hace a expensas del borde preaxial tibial (Robles 1997).

El crecimiento integral del niño durante la infancia no es homogéneo, y el miembro superior crece antes que el inferior, así como el pie crece antes que el resto de dicho miembro (Staheli 1998). Al nacimiento la dimensión del pie es entre un 20% y un 34% del tamaño adulto final, midiendo entre 7 y 8 cm. Alrededor del año de vida en niñas y del año y medio en niños, el pie alcanza la mitad de la longitud final y a los dos años el arco longitudinal está completamente formado (Tachdjian 1972 y 1999, Scheuer y Black 2000). Este pie infantil entre 1 y 5 años crece unos 0,9 cm por año. A los seis años el pie ha doblado su longitud (Vilato 1969). Entre los 5 y 10 años el pie alcanza el 63% del crecimiento total y a los 10 años el pie tiene el 81% de la longitud final. Dicha longitud se alcanza a los 14 años en niñas y a los 15 años en niños, aunque Tachdjian lo fecha a los 12 años en niñas y 14 en varones, y Robles a los 13 en niñas y 15 en niños (Robles 1997). Esto quiere decir que en todos los momentos del crecimiento, el tamaño del pie

está muy cerca del tamaño adulto, así que factores que alteren el crecimiento del mismo afectarán poco al tamaño final del pie, cosa que no sucede en el fémur o tibia (Tachdjian 1972, Ogden (2)2000). Los datos en los que se basan la mayoría de las publicaciones provienen del trabajo realizado en 1956 por Blais, Green y Anderson que establecieron los estándares normales de la longitud del crecimiento del pie tras un estudio de 512 niños de 1 a 18 años, en población americana de los años 50 (ver figura I. 2) (Blais et al 1956).

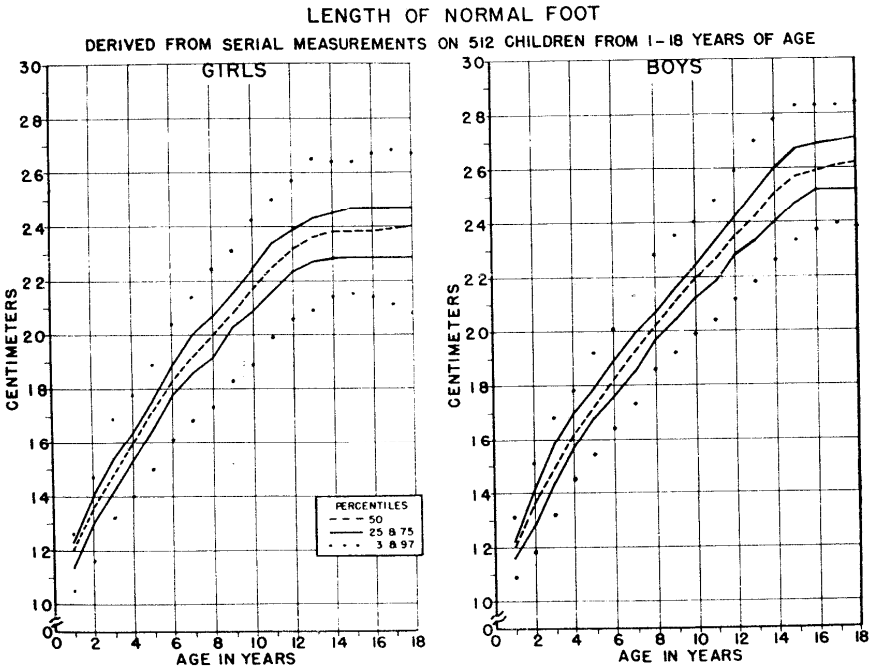

Figura I. 2. Longitud del pie en crecimiento de Blais et al 1956 (tomado de Tachdjian 1972).

Al nacer están "osificados" astrágalo, calcáneo, cuboides, metatarsianos y las falanges excepto la intermdia y distal del quinto dedo. El pie ocupa una posición neutra en ángulo recto o de extensión y eversión de 15º. Sobre los cuatro años todos los elementos óseos del tobillo y pie se ha osificado y aparece el arco interno de pie. Durante el desequilibrio de los primeros pasos el pie se coloca en rotación externa, haciendo pasar la línea de gravedad no por el segundo radio, sino por dentro del primero, llevando a la pronación y aplanamieto del pie, ante unos ligamentos muy laxos. Esto se corrige progresivamente llegando a los dos años

con un arco longitudinal bien definido, con el talón en posición neutra y el centro de gravedad pasando entre el primer y segundo dedos. A los 8 años se encuentran todos los núcleos de osificación, observándose al menos 50 cartílagos de crecimiento. Estos se dividen en rectangulares (metatarsianos y falanges) que crecen como las fisis, y esféricos (astrágalo y cuñas) que lo hacen desde el centro a la periferia (Robles 1997).

I. F. NÚCLEO DE OSIFICACIÓN PROXIMAL DEL SEGUNDO METATARSIANO

Parece intersante dedicar un apartado especial que hable del núcleo de osificación proximal del segundo metatarsiano específicamente, pues una extensa parte de este trabajo se ha dedicado a su investigación y análisis, debido al debate que origina su existencia.

Los tratados de anatomía clásicos, como los de Testut o Gray describen con mucho detenimiento las características de las piezas óseas y de sus centros epifisarios. De manera especial se detienen en el primer metatarsiano para explicar que no sólo presenta un núcleo proximal de crecimento, y con ello toda la teoría de la trifalangia del *hallux*, sino que a su vez presenta con cierta frecuencia un segundo núcleo epifisario de crecimiento en la zona distal de dicho metatarsiano. A partir de aquí el debate se establece a la hora de clasificar este núcleo como epífisis verdadera de crecimiento o sólamente como pseudoepífisis o falso centro de osificación. Recientemente se ha estudiado este fenómeno llegando a la conclusión, tras el análisis de 971 imágenes, que esta epífisis se comporta como un verdadero núcleo de osificación, contribuyendo a través de su cartílago de conjunción, al tamaño final del metatarsiano y que su prevalencia llega casi al 25% poblacional, y hasta el 81% en el grupo de 4 a 7 años de edad (Pareja 2004).

En el segundo metatarsiano, estos mismos textos clásicos, describen la existencia de una epífisis de crecimiento distal constante, y sin embargo no hacen referencia a un posible segundo núcleo de crecimiento en la zona proximal del metatarsiano. Autores como Testut 1923, Arandes-Viladot 1956, Lelièvre 1970,

Gray 1977, Tax 1985, Mann-DuVries-Inman 1987, Campos 1997, Scheuer y Black 2000 no describen ni reconocen la posibilidad de aparición de un núcleo proximal. Tampoco lo hacen los textos de embriología consultados de Sadler 1990 o Moore 1989.

Anderson estudió restos de huesos de esqueletos preservados medievales en Norwich, en busca de epífisis accesorias en pies y manos. Descubrió que dichas epífisis eran más frecuentes en las muestras arqueológicas que en la población actual. Tras el estudio observó un abundante número de epífisis distales del primer metacarpiano y metatarsiano (en todos los casos el hallazgo fue bilateral), con gran asociación a epífisis en la base del segundo metacarpiano. Sin embargo no menciona descubrimientos en el segundo metatarsiano (Anderson 2001).

Sin embargo algunos autores entre ellos Ogden exponen que los cuatro metatarsianos laterales pueden desarrollar una pseudoepífisis proximal (Ogden (2)2000).

Ebrí llega a afirmar que los huesos metatarsianos y las falanges sólo tienen una epífisis, aunque en el extremo no epifisario puede aparecer una pseudoepífisis (que únicamente describe en el primer metatarsiano) (Ebrí 1988).

Tachdjian en su libro de ortopedia clínica pediátrica deja escrita una frase que dice “en las bases de los metatarsianos puede hallarse una pseudoepífisis” (Tachdjian 1999). Sin embargo no entra en detalles descriptivos, ni cita bibliografía para consultar.

Keats en su atlas de variantes de la normalidad expone tres radiografías donde se observan los núcleos accesorios de las bases de los metatarsianos laterales anotado que “no tienen significado clínico” (Keats 1993).

Rochera en un estudio radiográfico realizado para el análisis del núcleo distal del primer metatarsiano, descubre casualmente en sus pacientes la existencia de centros de crecimiento proximales que aparecen indistintamente en uno o

varios de los cuatro metatarsianos restantes (Rochera 1980). Pero tampoco profundiza en su análisis.

Los estudios de Ogden en huesos metacarpianos, metatarsianos y falángicos en cadáveres, han demostrado que durante el periodo fetal no existen diferencias entre los extremos de crecimiento de los núcleos primarios en los huesos largos. La histología de ambos extremos del hueso es semejante, es decir que el hueso largo tiene el mismo potencial de crecimiento por uno u otro de sus extremos. Demuestra con su estudio, que la capacidad de crecimiento del extremo no epifisario se pierde paulatinamente. Esto se debe a que en los primeros años de vida, las columnas fisarias de crecimiento de los extremos no epifisarios desaparecen progresivamente. Explica así, que el retraso en esta desaparición puede llegar a formar las consideradas pseudoepífisis, aunque no detalla en qué piezas óseas pueden verse, y en qué momento se fusionan (Ogden JPO 1994). Dice estar de acuerdo con Caffey en que dichas pseudoepífisis no contribuyen la crecimiento longitudinal del hueso, pero aclara en contra de lo afirmado por este último, en que tienen tanto entidad radiológica como anatómica (Ogden SR 1994).

I. G. EL PROCESO DE OSIFICACIÓN

En el embrión existen dos tipos de osificación o formación de hueso (Testut 1923, Orts Llorca 1969, Romer 1973, Trueta 1975, Tax 1985, McKibbin 1984, Poirier 1985, Tachdjian 1990, Alberts et al 1992, Fawcett 1993, Munuera 1996).

La **osificación membranosa**, donde el hueso se forma directamente a partir del mesénquima. Los osteoblastos, células formadoras de hueso, producen una matriz densa (osteoide), formada principalmente por colágeno tipo I, que crece por sus bordes como hueso reticular (con fibras colágenas orientadas al azar) y se espesa con depósito de nuevas placas creando un crecimiento aposicional, sobre el cual rápidamete se depositan sales óseas (cristales de fosfao cálcico). Las células que quedan encerradas en la matriz se transforman en células óseas

definitivas u osteocitos. Finalmente la matriz se organiza formando el hueso laminar. De esta manera se osifican los huesos de la bóveda craneal y se produce el crecimiento en grosor del hueso y formación de callos de fractura en los huesos largos de los miembros.

La **osificación encondral**, donde el hueso se forma de la sustitución del cartílago embrionario por hueso. En la parte media del cartílago, las células cartilaginosas (condrocitos) se dividen, se hipertrofian, se disponen en columnas, y la matriz entre ellos se calcifica. Cuando esto ocurre, existe un fenómeno de invasión vascular con cuya ayuda, el cartílago es destruido y reemplazado, a través de los osteoblastos, por hueso. De la zona central, esta sustitución avanza hacia ambos extremos del núcleo, formando la diáfisis (ver figura I. 3). Para completar el proceso existe un depósito directo de hueso sobre la parte externa del cartílago del núcleo primario de osificación.

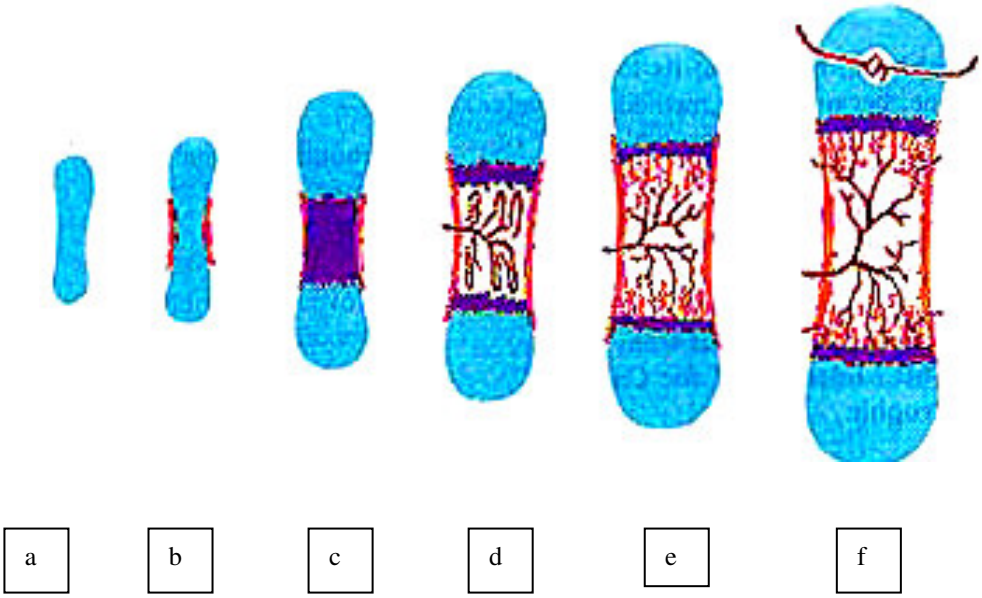

Fases de la osificación de un hueso largo.
a.- núcleo cartilaginoso primario.
b.- collar perióstico por osificación membranosa
c-f.- núcleo primario o diafisario y llegada de los vasos.
f.- aporte vascular y formación del núcleo epifisario.

Figura I. 3. Osificación encondral (tomado de Bloom y Fawcett 1993).

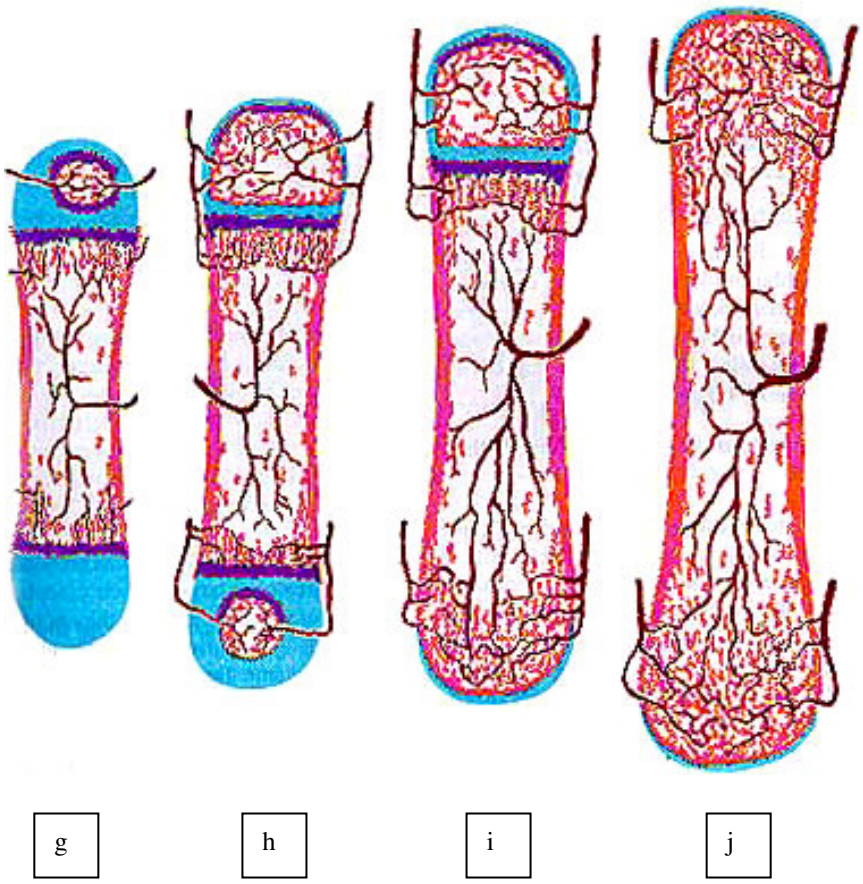

g-h.- llegada de los vasos a los extremos y formación de los núcleos epifisarios.
i.- cierre de un cartílago de conjunción .
j.- ambos cartílagos de conjunción cerrados estableciéndose comunicación entre la red vascular diafisaria y epifisaria.

Figura I. 3. Osificación encondral (tomado de Bloom y Fawcett 1993).

En los mamíferos, se encuentran centros de osificación accesorios (epífisis) en el extremo de los huesos largos. Estos pueden producir una osificación secundaria terminando el desarrollo de la diáfisis. La masa primaria de cartílago epifisario se divide en una copa hemiesférica que rodea al núcleo epifisario que dará lugar al cartílago hialino de contacto articular y la placa de crecimiento fisario por donde se producirá el crecimiento (Siffert (2) 1981). Este disco cartilaginoso mencionado se sitúa entre los núcleos de osificación diafisario y epifisario y se mantiene activo para el crecimiento longitudinal de los huesos largos hasta la etapa madurativa, donde epífisis y diáfisis se fusionan. Los

condrocitos de dicha región se disponen en columnas longitudinales definiendo tres zonas consecutivas: zona de reserva, zona proliferativa, y zona hipertrófica que se subdivide a su vez en tres zonas: de maduración, degenerativa y de calcificación provisional. La zona de transición, en la que el cartílago está siendo sustituido por el hueso que avanza, es la metáfisis. La zona de reserva almacena nutrientes, a partir de esta zona el cartílago de conjunción crece a expensas de las mitosis de los condrocitos (en la zona proliferativa), las células avanzan en columnas aumentando de tamaño (en la zona hipertrófica) y van madurando y degenerando (apoptosis) hasta ser progresivamente sustituidas por tejido óseo (en la zona primaria esponjosa metafisaria), merced al avance de la osificación encondral centrodiafisaria por la invasión vascular de las arteriolas nutrientes (que aportan osteoblastos, osteoclastos y osteoide). La osificación encondral se completa con la producción de la matriz ósea y la mineralización en la zona secundaria esponjosa de la metáfisis. Para el fortalecimiento del hueso generado de esta sustitución cartilaginosa, existe la formación de hueso pericondral, muy parecido al membranoso, llamada osificacón perióstica (ver figura I. 4) (Gamble 1996**,** Givon and Bowen 1998**,** Staheli 1998**,** Resines y Zafra 2003).

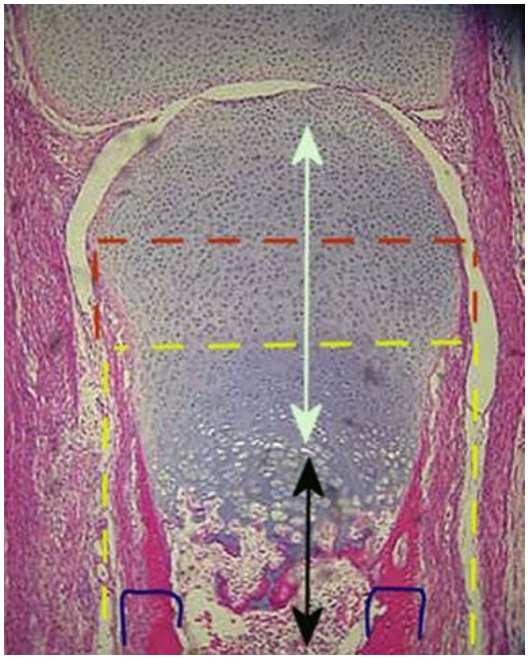

Preparación donde se muestra la osificación encondral y perióstica. La línea negra representa el hueso neoformado a partir del núcleo diafisario. La línea blanca es el cartílago hialino epifisario. A nivel de la unión entre las líneas blanca y negra se observa el cartílago de conjunción.. Las líneas azules marcan la osificación perióstica.

Figura I. 4. Osificación encondral. Epífisis de crecimiento (tomado de Pareja 2004).

La placa o fisis de crecimento está compuesta por tres partes (Ogden 1990, Gamble 1996):

- El cartílago de crecimiento, con sus zonas celulares organizadas de proliferación y diferenciación cartilginosa.
- La metáfisis, donde el hueso reemplaza los remanentes de cartílago calcificado.
- La estructura fibrosa circunferencial, con el anillo pericondral de LaCroix, que presenta fibras de colágeno que rodean y soportan la fisis en continuación con el periostio metafisario, y con el canal de Ranvier, zona periférica que abastece a la fisis de células germinales para su crecimiento diametral .

Desde el punto de vista macroscópico existen placas de crecimiento discoideas y esféricas. Las fisis de los huesos largos pertenecen al primer grupo. Se caracterizan por un área plana de diferenciación rápida y maduración cartilaginosa, cuya función principal es el crecimiento longitudinal rápido del hueso. Inicialmete las placas son planas pero a medida que van respondiendo a estímulos externos de fuerza (estrés) se contornean y proyectan unas digitaciones que se extienden a la zona metafisaria. Estas contribuyen a la estabilidad de la fisis. Las fisis de crecimiento esféricas se pesentan en huesos largos pequeños de carpo y tarso, como mecanismo de crecimiento de los núcleos de osificacón secundarios, construyendo la morfología epifisaria mediante la expansión centrífuga progresiva. Al unirse con la zona de crecimiento de la placa discoidea primaria crea una zona de creciminento bipolar (Ogden (1)2000).

Cada uno de los componentes de la placa fisaria tiene su vascularización propia. Así las arterias epifisarias irrigan la epífisis y el centro secundario de osificación, de estas surgen unas pequeñas ramas que irrigan la zona proliferativa de la fisis (cartílago de crecimiento). En este lugar, únicamente la zona hipertrófica fisaria está desprovista de vascularización en el niño. La arteria nutricia irriga la zona central de la metáfisis, y las arterias metafisarias la zona más periférica. Por ultimo las arterias pericondrales irrigan el anillo de LaCroix y el canal de Ranvier. Sus anastomosis a epífisis y metáfisis son conductos por los que se pueden extender las osteomielitis metafisarias a las epífisis o al espacio articular Gamble 1996, Ogden (1)2000, Resines y Zafra 2003). Detalles en la

figura I. 5.

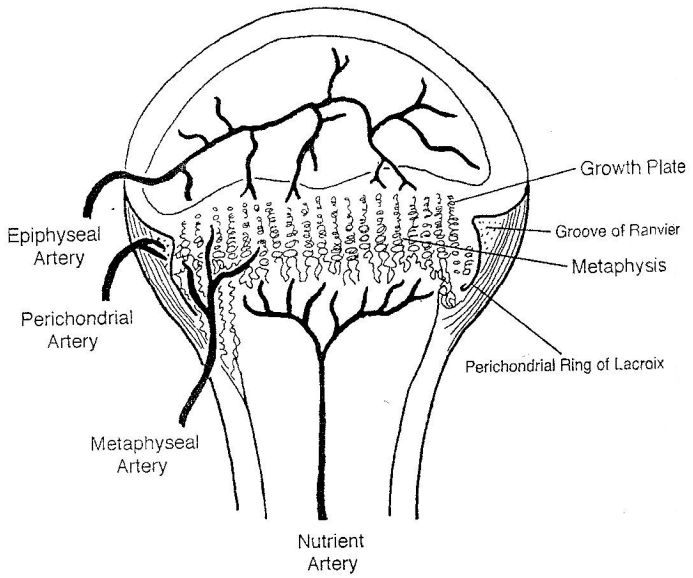

Figura I. 5. Esquema del aporte vascular a un hueso largo típìco (tomado de Gamble 1996).

Las alteraciones que pueda sufrir la fisis a lo largo de sus estadios madurativos darán lugar a las distintas enfermedades del crecimiento. Así pues, la afectación de la zona de reserva puede generar enanismo diastrófico o pseudoacondroplasia; una disminución o un aumento celular en la zona proliferativa produce acondroplasia o gigantismo; la deficiencia enzimática de la zona madurativa puede resultar en mucopolisacaridosis; la agresión por deficiencia de calcio o vitamina D afecta a la zona provisional de calcificación generando raquitismo; la infección de la zona primaria esponjosa metafisaria puede producir osteomielitis y la extensión de las células proliferativas displasia metafisaria; la osteopetrosis y la osteogénesis imperfecta tienen sus efecto en la zona secundaria enponjosa metafisaria (Staheli 1998).

Las hormonas sexuales desempeñan un papel importante en el crecimiento en longitud, interviniendo principalmente a nivel del grado de rapidez de desaparición de los cartílagos de conjunción. Otras hormonas influyen en la proliferación o maduración de los condrocitos (tiroxina, calcitonina, paratiroidea, andrógenos). Además tanto el crecimiento longitudinal como de anchura y espesor

dependen de los aportes alimentacios de sales minerales (calcio y fósforo) y de vitamnas (A, C, D) (Romer 1973, Fawcett 1993, Poirier 1985).

Ya Caffey en 1957 apuntó que una lesión del cartílago proliferativo podía causar acortamiento diafisario con ensanchamiento y formación en copa del extremo acortado. Desde entonces se ha estudiado este aspecto y hoy en día se sabe que las agresiones traumáticas, como vasculares, térmicas, metabólicas, infecciosas e iatrogénicas pueden dañar la fisis causando lesiones que afecten al crecimiento longitudinal del hueso. Las fracturas habitualmente cruzan la zona de calcificación provisional hipertrófica pero pueden propagarse hacia la zona germinal creando alteraciones vasculares que reemplacen el cartílago creando un puente óseo (epifisiodesis). Los experimentos de Trueta demuestran lesiones de la fisis tras oclusión de los vasos epifisarios (Trueta 1975). Las lesiones térmicas por electrocauterio sirven como técnica quirúrgica para la realización de epifisodesis. Las osteomielitis, sobretodo en recién nacidos, pueden destruir la fisis (Givon and Bowen 1998, Bruguera et al 1998, Ogden (1)2000).

Mecánicamente existen diversos factores que influyen en las propiedades del cartílago en crecimento. Según la ley de Wolff, la función determina la forma, y por ello la disposición de las células y las fibras de colágeno depende de las fuerzas de tensión y compresión que actúan sobe la fisis. “Todo cambio en la forma y la función de los huesos, o sólo en su función, va seguido de ciertos cambios definidos en su arquitectura interna y de modificaciones secundarias igualmente definidas en su conformación externa” (Wolff 1892). La ley de Delpech-Hueter-Volkmann afirma que las fuerzas de compresión diminuyen el crecimiento óseo, mientras que las de distracción lo aumentan (Resines y Zafra 2003). El periostio en cambio reacciona a la compresión poniendo más hueso, por osificación membranosa, donde es sometido a mayor carga, lo cual también modifica la forma del hueso (Wolff 1892). Como anunció Jores, las presiones constantes producen atrofia mientras que las presiones intermitentes producen crecimiento (cit. Por Fernández Camacho 2002). Carter y cols (cit. por Gamble 1996) confirmó que la osificación encondral se acelera al aplicar fuerzas de estrés intermitentes y se inhibe con fuerzas de estrés de compresión-dilatación. Su trabajo produciendo fuerzas de estrés en un sistema neuromuscular embrionario

influía, entre otras cosas, en la geometría de la fisis de crecimiento y en la aparición y localización de los núcleos secundarios de crecimiento. De igual manera se ha demostrado que el movimiento anormal de los miembros puede alterar el patrón de crecimiento óseo y la osificación. Por ejemplo una ausencia o disminución de las fuerzas normales articulares puede retrasar la aparición de los núcleos secundarios de osificación, como ocurre en pacientes con mielomeningocele, poliomielitis infantil o artrogriposis (Gamble 1996).

Todas estas alteraciones se pueden observar en la radiografía simple. Hay que buscar en ellas ciertos indicios, como: la irregularidad o el ensanchamiento de la fisis, las líneas de alteración del crecimiento o líneas de Harris (líneas transversas escleróticas anormales si son incompletas u oblícuas a la placa de crecimiento), y las zonas de recuperación del crecimiento (bandas densas metafisarias por hiperosteogénesis) (Bruguera et al 1998).

I. H. OSTEOCONDRITIS EN EL PIE

Los núcleos de osificación y el cartílago de crecimiento adyacente pueden sufrir alteraciones por distintos agentes causales. A la patología centrada en dichos núcleos se le conoce con distintos nombres: osteomalacia, osteocondritis, necrosis epifisaria aséptica, malacia local, osteopatía juvenil necrotizante, osteocondropatía juvenil, osteopatía deformante juvenil, osteonecrosis aséptica, malacopatía, osteocondrosis, necrosis isquémica... Esta necrosis aséptica aparece en epífisis y apófisis de los huesos largos y en los huesos carpianos o tarsianos (Moreno y Catena 1997).

La osteocondritis se puede definir como la enfermedad ósea producida por la interrupción vascular o isquemia, que comienza con degeneración o necrosis del tejido y que sigue con su regeneración por revascularización, reosificación y resorción, provocando en su proceso una inflamación del cartílago de crecimiento (Gamble y Yale 1981, Viladot 1991). Afecta habitualmente a un hueso, suele ser unilateral y aparece en los periodos de crecimiento.

Tanto las células cartilaginosas proliferadoras de las capas profundas de la epífisis, como la placa de crecimiento fisario reciben nutrición de los vasos

epifisarios que penetran en el núcleo epifisario (Tachdjian 1990). La interferencia en el aporte puede provocar distintos grados de necrosis de las capas profundas de las células cartilaginosas (condrogénesis) y el cese de la formación de tejido óseo en el núcleo epifisario (osteogénsis). Esta necrosis da paso al proceso de revascularización, invasión de tejido de granulación y osteoclasia de la zona necrosada, para finalmente comenzar la reosificación (Siffert (2) 1981).

Anne Brower escribe un artículo muy detallado sobre las osteocondrosis. Parte del postulado que subscribe Tachdjian por el cual se denomina osteocondrosis a la condición en la cual el núcleo de osificacion primario o secundario en el niño en crecimiento se ve afectado por una necrosis aséptica con reabsorción gradual de hueso necrótico y sustitución por tejido óseo reparativo. Y está de acuerdo con Siffert que sugiere que osteocondrosis es el conjunto de afecciones idiopáticas caracterizadas por desórdenes de la osificación encondral, incluyendo condrogénesis y osteogénesis, superimpuesta en el mecanismo normal de crecimiento. Para la autora, no todas las osteocondrosis se consideran patológicas, y según cada una de ellas pueden ser clasificadas como variación de la normalidad (por ejemplo la enfermedad de Sever o la de Köhler I); desórdenes del crecimiento (por ejemplo la enfermedad de Scheuermann, Blount u Osgood-Schlatter); y osteonecrosis (como la enfermedad de Perthes y la enfermedad de Freiberg) (Brower 1983).

Siffert explica la confusión del término osteocondrosis para definir a un grupo irregular de síndromes. Con la introducción de las radiografías se observaron signos diferenciables entre afecciones de la osificación y enfermedades bien definidas como la tuberculosis. Dichos signos se aclararon más tarde con las respuestas histológicas de las necrosis asépticas (ver figura I. 6). Sin embargo recalca que, muchas de las observaciones radiográficas consideradas anormales, como el aumento de densidad, la fragmentación, la irregularidad en la placa fisaria o en la trabeculación, la formación bipartita de núcleos o asimetría de los mismos, no son más que variaciones del crecimiento normal, no deben ser tomadas como necrosis asépticas establecidas. Muchas de estas alteraciones de la

normalidad son causadas por traumatismos durante el desarrollo con presiones o tracciones excesivas sobre las fisis de crecimiento (Siffert (1) 1981).

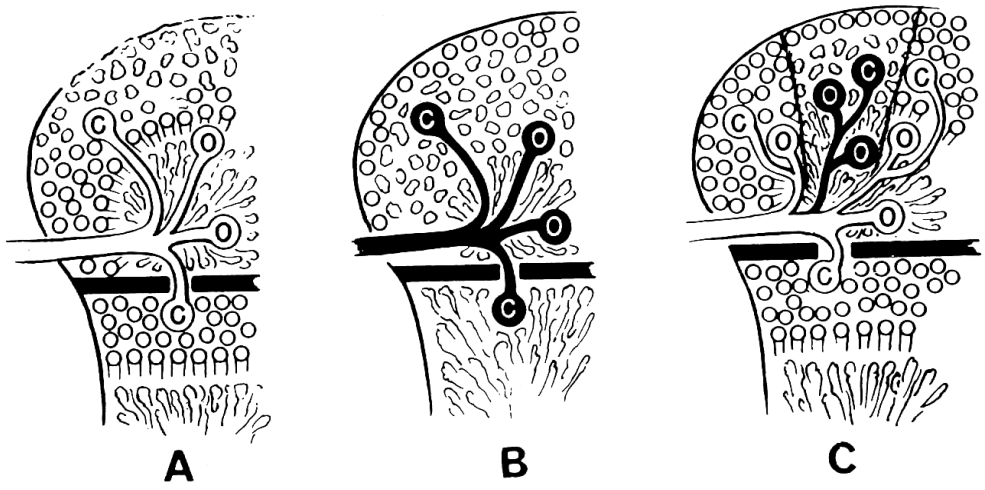

Figura I. 6. Necrosis avascular en las osteocondrosis (tomado de Siffert (1)1981).

A. Aporte vascular sano.
B. Isquemia vascular que afecta a la condrogénesis y osteogénesis.
C. Revascularización aún con necrosis foca residual.

Considerar las osteocondrosis como procesos evolutivos fisiológicos es compartido hasta por autores que las consideran fenómenos patológicos. De esta manera, Gamble y Yale tratan a enfermedades como la de Freiberg, Legg-Calvé-Perthes, Kienböck u Osgood-Schlatter como entidades patológicas o necrosis asépticas, describiendo en su estado inicial una necrosis total del tejido óseo. Sin embargo al término del proceso describen la transformación radiográfica a hueso normal tras la reabsorción y revascularización (Gamble y Yale 1981).

Existe una clasificación de las osteocondrosis dependiendo del área de desorden encondral: epífisis articular, apófisis y fisis (ver tabla I. 1) Siffert (2) 1981. Para este autor la irregularidad de la superficie articular, en las osteocondrosis articulares, como secuela de una osificación encondral desordenada, puede ocurrir como resultado de la afectación primaria del cartílago articular y de crecimiento, o secundario a necrosis epifisaria. En este concepto

difiere del resto de autores pues sitúa a la enfermedad de Freiberg como afectación primaria y no como secundaria.

TABLE 1. The Osteochondroses

I. Articular Osteochondroses
  A. *Primary* involvement of articular and epiphyseal cartilage and subjacent endochondral ossification (*e.g.*, humeral condylosis, Freiberg's Disease).
  B. *Secondary* involvement of articular and epiphyseal cartilage as a consequence of avascular necrosis of subjacent bone (*e.g.*, LCPS, Köhlers, osteochondritis dissecans).
II. Nonarticular Osteochondroses
  A. At tendon attachments (*e.g.*, Osgood Schlatter Disease)
  B. At ligament attachments (*e.g.*, Vertebral ring, epicondyles)
  C. At impact sites (*e.g.*, Sever's Disease)
III. Physeal Osteochondroses
  A. Long bones (*e.g.*, Tibia vara)
  B. Vertebrae (Scheuermann's Disease)

Tabla I. 1. Clasificación de las osteocondrosis (tomada de Siffert (2)1981).

La **etiología** de las osteocondritis u osteocondrosis es múltiple, muchas se consideran idiopáticas (Siffert (2) 1981) y otras secundarias. Estas últimas pueden esta causadas por distintos procesos que se exponen (Moreno y Catena 1997, Viladot 1991) a continuación:

- Factores genéticos.
- Trastornos metabólicos, que originan insuficiencia mecánica del hueso: dislipemias, gota…
- Trastonos del desarrollo, asociado a un componente endocrino, donde existe una alteración de la osificación encondral.
- Alteraciones vasculares, trombosis vasculares por enfermedades como la anemia drepanocítica, colagenopatías, lupus, artritis reumatoide…
- Traumatismos.
- Infecciones.
- Tratamiento corticoideo o radioterápico.
- La teoría más admitida es la defendida por Trueta, la vascular, donde la isquemia de la arteria nutricia del hueso produciría la necrosis del mismo (Trueta 1975, San Martín (1) 1981).

En la **patogenia** se ha observado que la isquemia causante de estos cuadros, produce al comienzo necrosis de los osteocitos sin alteración mineral,

proceso que no presenta alteraciones de imagen radiográfica. A continuacón hay una revascularización del tejido circundante sano, a la que sigue una reosificación con depósito adicional de hueso sobre las trabéculas necrosadas, resultando en una imagen de esclerosis radiográfica. Por último existe una reabsorción con eliminación del tejido necrosado.

Esta necrosis aparece en puntos óseos sujetos a sobrecarga mecánica que se produce por tracción tendinosa apofisaria o compresión (Viladot 1991). Y afecta al hueso en crecimiento cuando aún no ha adquirido la resistencia mecánica suficiente.

La necrosis establecida afecta a tres niveles (Viladot). En la periferia, el cartílago disminuye de tamaño y se hace irregular. El hueso aparece más esponjoso presentándose con trabéculas atróficas. Y los vasos sufren un engrosamiento de la íntima hasta obliterarse.

La evolución **clínica** de estos cuadros sigue cuatro estadios (Moreno y Catena 1997, Viladot 1991).

Fase inicial: al principio existe derrame y dolor local, y en la radiografía sólo se observa ensanchamiento del espacio articular. La lesión se hace más evidente en la TAC o la gammagrafía ósea con estroncio (que se fija a la trabécula ósea y permite una marcación directa, no indirecta a través del aporte vascular).

Fase estática: en la segunda fase, el dolor tiene menor intensidad y la imagen muestra un aumento de la densidad ósea por la osteoporosis reactiva del tejido sano circundante, y más adelante quistes y esclerosis (por depósito de hueso neoformado).

Fase articular: en la tercera etapa el área epifisaria se aplana y se ensancha mostrando una imagen en copa.

Fase artrósica: el último estadio cursa con dolor intermitente y degeneración articular, disminución de la movilidad articular e incremento del grosor de la articulación.

Se han descrito numerosas osteocondritis de localización diversa, cuya relación se expone en la siguiente tabla (ver tabla I. 2).

Tabla I. 2. Osteocondritis	
Epónimo	***Localización***
MIEMBRO SUPERIOR	
BURNS (1921)	Epífisis distal del cúbito
KIENBÖCK (1910)	Semilunar
MADELUNG ()	Epífisis distal del radio
MAUCLAIRE (1927)	Cabezas de los metacarpianos
DIETERICH (1932)	Cabezas De los metacarpianos
PANNER (1927)	Capitellum humeral
THIEMANN, SHAW, STAPLES (1909)	Epífisis de las falanges
FRIEDRICH (1924)	Clavícula medial
ALNOR (1951)	Clavícula lateral
HASS (1921)	Cabeza humeral
HEGEMANN (1951)	Tróclea humeral
CLIMESCU (1939)	Cabeza radial
PREISER (1911)	Escafoides Carpiano
CAFFEY (1945)	Carpo completo bilateral
ALNOR (1951)	Clavícula lateral
FRIEDRICH (1924)	Clavícula medial
MIEMBRO INFERIOR	
KOENIG (1887)	Cóndilo femoral
OSGOOD SCHLATTER (1903)	Tuberosidad anterior de la tibia
KOEHLER (1908)	Centro primario de la rótula
SINDING-LARSEN (1921)	Centro secundario de la rótula
KOEHLER (1908)	Escafoides tarsiano
LEG PERTHES CALVE (1910)	Cabeza femoral
SEVER (1912)	Tuberosidad posterior calcánea
HAGLUND (1908)	Os tibiale externum
ISELIN (1912)	Base del 5º metatarsiano
FREIBERG (1914)	**Cabeza del 2º metatarsiano**
MANDL (1922)	Trocánter mayor
VAN NECK (1924)	Sincondrosis isquiopúbica
BUCHMAN (1927)	Cresta ilíaca
DIAZ (1928)	Astrágalo
PIERSON (1929)	Sínfisis púbica
BLOUNT (1937)	Tibia proximal medial
LIFFERT Y ARKIN (1950)	Centro distal de la tibia
MILCH (1953)	Apófisis isquiática
CAFFEY (1956)	Espinas tibiales
THIEMANN (1909)	**Núcleo secundario de F1**
KÖHLER Y ZIMMER (1920) ASSMANN (1929)	Núcleo secundario distal del 1º metatarsiano
WAGNER (1930)	Núcleo secundario proximal del 1º metatarsiano
BUCHMAN (1933)	Núcleo de osificación cuneano
KAPPIS (1922)	Tubérculos posteriores del astrágalo
SILVERSKJÖLD (1926)	Calcáneo
LANCE (1926)	Cuboides
WAGNER (1928)	Cuneiforme medial
LEWIN (1929)	**Cuneiforme intermedio**
WAGNER (1928)	Cuneiforme lateral
DE CUVELAND (1953)	Maleolo medial
KOENIG (1887)	Cóndilo femoral

COLUMNA VERTEBRAL Y OTROS	
SCHEUERMANN (1921)	Platillos vertebrales
CALVE (1925)	Cuerpo vertebral
MARIE-LERI (1913)	Cóndilo temporal

Tabla I. 2. Osteocondritis (tomado de Pareja 2004).

En el pie en crecimento se distinguen entidades compatibles con osteocondrosis (ver figura I. 7). El diagnóstico se basa en la clínica, y se corrobora con las pruebas de imagen, aunque Trott se aventura a decir que el diagnóstico de la necrosis avascular en los huesos del pie es mayoritariamente radiológico (Trott 1991). En lo referente a la patología tratada en este estudio (el segundo radio del pie) se han descrito las osteocondritis de la segunda cuña y de las epífisis de las falanges, pero la entidad que acapara mayor protagonismo es la efermedad de Freiberg (osteocondritis de la cabeza del segundo metatarsiano).

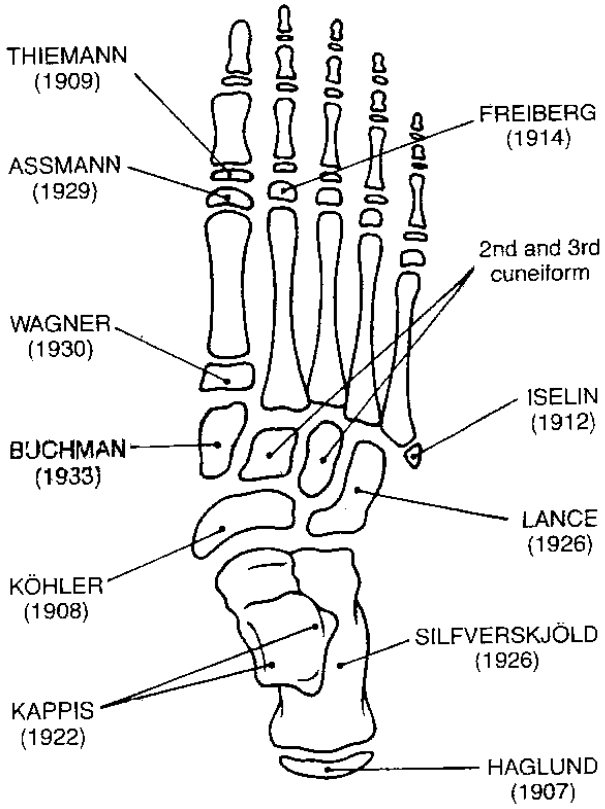

Figura I. 7. Osteocondrosis localizadas en el pie infantil (tomado de Viladot en: Jahss 1991).

La mayoría de autores consideran que esta osteocondrosis fue descrita por Buschke en 1934, después de que lo hiciera Wagner de la cabeza del primer metatarsiano, la apófisis estiloides del quinto y de la tercera cuña. Sin embargo en algnos textos, como en la tabla precedente, se la adjudican a Lewin en 1929 (Trott 1991). La mayoría de los tratados no la mencionan.

Afecta con mayor frecuencia a niños que a niñas, como la mayoría de las osteocondrosis. En la mayor parte de los casos se asocia a osteocondrosis de la primera cuña y esta a su vez la del escafoides. La teoría que se describe como etiología de la primera cuña puede superponerse. Se cree estar causada por un retraso en la aparición del centro de osificación, la presión local del cartílago y los microtraumatismos repetidos de la marcha.

Suele cursar de manera asintomática y descubrirse de forma casual. Lo habitual es la evolución hacia la normalidad en uno o dos años sin dejar secuelas. Por tanto, no cumpliría con los requisitos y estadíos evolutivos indicados para considerarla una auténtica osteocondritis y parecería más lógico considerarla una variante de la normalidad del proceso de osificación de la cuña intermedia. En la imagen radiográfica, el núcleo muestra zonas descalcificadas, fragmentación, bordes irregulares, desaparición de las trabéculas óseas, alteración de la anatomía ósea y ensanchaminto de los espacios óseos adyacentes. De hecho Trott afirma que la osteocondrosis de las cuñas es una entidad muy rara de observar y la mayoría corresponde a irregularidades de la osificación, más que a osteocondrosis en sí mismas (Trott 1991).

Para su “tratamiento” se ha propuesto utilizar plantillas con una bóveda longitudinal blanda que produzca la descarga de las presiones locales (San Martín (1) 1981). Sin embargo al ser asintomática, hallazgo casual y evolucionar expontáneamente a la normalidad tal “tratamiento” no parecería justificado. Sólo en los casos, infrecuentes, en que no fuese sintomática debería tratarse.

I. H. 2. Osteocondritis de la cabeza del segundo metatarsiano. Enfermedad de Freiberg

En 1914 Freiberg describe seis casos de una alteración patológica del segundo metatarsiano tras traumatismo, descrita como "*infraction of the metatarsal bone*", tomada como fractura incompleta. En 1920, Köhler, junto a Zimmer, describe la apariencia radiológica como entidad independiente. Hoy en día se considera una osteocondritis de la cabeza del segundo metatarsiano, y también se le denomina con la acepción de enfermedad de Köhler II, distinguiéndola de la enfermedad de Köhler I que es la necrosis del escafoides tarsiano. Se ha descrito también para la cabeza del tercer y cuarto metatarsiano, pero es más frecuente la afectación del segundo, tanto que se considera la malacia más frecuente de los huesos del pie (Arandes y Viladot 1956, Marco 1971, Resnick 1981, Trott 1991, González 1997, Gordillo 1997, Viladot (1) 2001, de Prado y cols 2003, Resnick 2006). Es muy infrecuente encontrarlo en el primer metatarsiano y de manera bilateral (Maresca 1996, Heinrich 1997, Gordillo 1997).

La enfermedad aparece en la segunda década de la vida, comenzando entre los 16 y 20 años para Viladot y para González, entre los 15 y los 20 años para Marco, Lefebre y Guy, a partir de lo 13 años para Tachdjian, entre los 13 y los 18 años para Resnick o entre los 10 y los 15 años para Brower. De Seze indica la edad de 30 a 35 años como la de mayor sintomatología. Giannestras refleja que se han descrito casos desde los 13 a los 60 años, y que en su experiencia profesional el rango de edad sintomática ha sido desde los 12 a los 19 años. Katcherian cita la bibliografía donde ha encontrado casos ocurridos en pacientes de 8 años de edad, y describe la media de edad en 24 años tras su revisión de la literatura. Todos coinciden en que la enfermedad es más frecuente en mujeres, guardando una proporción 4:1 (Marco 1971, Giannestras 1973, Resnick 1981, Brower 1983, Tachdjian 1990, Viladot 1991, Katcherian 1994, González 1997, Heinrich 1997, Moreno y Catena 1997, Viladot (1) 2001, Resnick 2006).

La **etiología** de esta enfermedad sigue siendo oscura, y se desconoce la causa verdadera de sus patogénesis, aún así se postulan distintas teorías:

Enfermedades sistémicas: discrasias sanguíneas o endocrinopatías como defendió Duthie.

Traumatismos: En su descripción original Freiberg anotó un antecedente traumático en tres de sus seis casos. Trott anuncia que al menos la mitad de los pacientes tienen un antecedente traumático sobre el dedo. Sin embargo la teoría más compartida habla de microtraumatisos repetidos en el adulto o epifisitis infantiles (San Martín (2) 1981, Brower 1983). Según DuVries existe una presión mantenida cuando el segundo dedo es más largo, y cuando el nódulo de crecimiento epifisario del segundo metatarsiano en el estadio de maduración se debilita por la presión de la falange en la epífisis durante la propulsión (DuVries et Inman 1987). Esta misma teoría explica McMaster como causa común de la enfermedad de Freiberg y del *hallux* rigidus. Young explica que se produce como resultado de fuerzas de compresión y cizallamiento debido a que, en la etapa de despegue del pie, los dedos se dorsiflexionan forzando a la cabeza del metatarsiano a realizar una flexión plantar forzada (Young 1987). Smillie en el año 1955 postula el estrés traumático más que una lesión por un solo traumatismo, al igual que Breck. Braddock en 1959, que realizó estudios experimentales en cadáveres en época de crecimiento mediante traumatismos, observó cómo entre los 11 a los 13 años, la epífisis del segundo metatarsiano es la más vulnerable y la enfermedad se produce por fractura de la placa fisaria, en vez de por la diáfisis como en el resto de especímenes (Braddock 1959, Tachdjian 1990, Moreno y Catena 1997). Ogden defiende que la fijación rígida que sufre este metatarsiano a nivel proximal altera su mecánica con respecto al resto de metatarsianos y le predispone a la lesión a través de impactos repetidos (Ogden (2)2000).

Infección: Se defiende que la causa bacteriana llega a producir obstrucción vascular (Ombredanne, Mercado), muy discutida por muchos autores que descartan rotundamente el proceso infeccioso como factor etiológico (Marco 1971, Giannestras 1973). Sin embargo Denis ha presentado dos casos en los que aparece dicha enfermedad asociada a una periostitis (una estreptocócica y otra sifilítica) (cit. Moreno y Catena 1997).

Alteración biomecánica: Ciertos autores (Mc Glamry, Bastos, Hohmann, Mann, Lang) citados por Moreno y Catena 1997 y por Viladot (1) 2001, se muestran a favor de la teoría de la sobrecarga por la flexión excesiva de la cabeza

del segundo metatarsiano, y muchas veces se ven asociadas deformidades congénitas del primer metatarsiano (*metatarsus primus brevis*, *movilis* o *varus*). Stanley descubre en su estudio que el 85% de los pies afectos por la enfermedad de Freiberg presentan al segundo metatarsiano como el más largo de toda fórmula metatarsal (Stanley 1990). Lelièvre achaca a esta mayor longitud del segundo metatarsiano, el efecto de presión contínua de la primera falange sobre la cabeza del mismo, lo que produce la epifisitis capital (Lelièvre 1970). Viladot sin embargo no está de acuerdo justificando sus argumentos mediante varias razones: la mayor carga la soporta el primer metatarsiano, los casos con Freiberg no muestran insuficiencia del primer radio, sino que la sobrecarga del segundo metatarsiano origina un estrés en la diáfisis (enfermedad de *deutschlander*) (Viladot 1991 y (1) 2001).

Necrosis isquémica o avascular: La vascularización de la epífisis distal del segundo metatarsiano depende de una o dos arterias que penetran por la zona lateral a nivel de la inserción de los ligamentos laterales (Novotny) y de la cápsula articular (Viladot). Estas arterias pueden ser dañadas bien por microembolias, teoría avalada por Axhausen u obstrucción de los vasos (Kolodny, Crock), o por compresión del calzado como opina Viladot reforzándose en la teoría de Nagura, de que los japoneses no presentaban esta enfermedad porque llevaban zapatos anchos o sandalias. San Martín discrepa opinando que tambien en hombres se dan casos, y que los casos de las mujeres no son tantos como el número de ellas que llevan calzado alto y estrecho. La mayoría de autores coinciden en que la etiología más probable es la interrupción del flujo vascular. En 1981, Wiley y Thurston estudiaron la vascularización del segundo metatarsiano en seis cadáveres, sabiendo que la principal irrigación llega desde las arterias metatarsianas dorsales primera y segunda; descubrieron variaciones en dos especímenes que mostraron una ausencia de la segunda arteria metatarsiana, estando el segundo radio irrigado por la primera y tercera arterias metatarsales. Esta ausencia añadida al factor de sobrecarga del segundo metatarsiano puede producir necrosis avascular de la cabeza del segundo metatarsiano (Giannestras 1973, San Martín (2) 1981, Wiley y Thurston 1981, Resnick 1981, Tachdjian 1990, Trott 1991, Viladot 1991, Canale 1992, González 1997, Gordillo 1997, Moreno y Catena 1997, Viladot (1) 2001, de Prado y cols 2003).

Tras el estudio de casos intervenidos, Arandes y Viladot describen la **anatomía patológica** encontrada (Arandes y Viladot 1956, Viladot 2000 y (1) 2001):

- Lesiones en el cartílago, en la periferia disminuye de grosor y se hace irregular, reemplazado por tejido conectivo y degeneración mucoide.
- Lesiones en el hueso, con atrofia trabecular y necrosis ósea con zonas de secuestro y rodeada de tejido de granulación.
- Lesiones en los vasos de periostio y cápsula articular, obliteración por engrosamiento de la íntima.

Puede ser asintomática, resultando mucho más llamativa la radiología que la **clínica**, tanto es así que en muchos casos pasa desapercibida sobre todo en la infancia y comienza a dar síntomas más intensos y constantes en la edad adulta (Marco 1971). Se suele mencionar el clásico aforismo de Mouchet "en la enfemedad de Freiberg la clínica no es nada, la radiología lo es todo". Clínicamente muestra un dolor selectivo en la cabeza del segundo metatarsiano, que empeora con la marcha. Habitualmente se acompaña de limitación de la movilidad. Las molestias empeoran con la flexión plantar del antepié, y mejoran con el reposo. Se puede observar tumefacción local en el dorso del pie, y palpar cierto edema. Es raro que se muestre de manera bilateral, y habitualmete se sufre en pies sin patología previa (Viladot 1991, Katcherian 1994, Viladot 2000 y (1) 2001).

Se distinguen tres estadios **clínicorradiológicos** siguiendo a Gomar y Almenar (cit. por Viladot (1) 2001):

- Dolor en el dorso del segundo metatarsiano acompañado radiológicamente sólo por ensanchamiento articular. La TAC es positiva en este estadio como también lo es la gammagrafía. Más adelante se observa lesión radiológica consistente en desmineralización local.
- Clínica algo más acusada. En las placas se observa esclerosis, aplanamiento de la cabeza y ensanchamieto de cabeza y cuello diafisario.
- Dolor intermitente siendo el hueso palpable aumentado de tamaño. Las imágenes muestran degeneración articular con fragmentos óseos sueltos y

osteofitos, existiendo esclerosis subarticular. Finalmente se estecha el cuello y la cabeza adquiere forma de copa. En este estadio final artrósico, se suelen ver repercusiones en la base de la falange articular.

Otros autores han intentado también clasificar los estadios evolutivos de la lesión. Smillie dividió el proceso en cinco estadios (I a V), como lo hicieron Gauthier y Elbaz (0 a 4) (Gauthier y Elbaz 1979). En 1987 Thompson y Hamilton presentaron un esquema de clasificación en cuatro tipos, siendo el tipo IV un fenómeno infrecuente más cercano a una displasia epifisaria (cit. Katcherian 1994 y de Prado y cols 2003).

Como lo más dificil es diferenciar en las imágenes el inicio del proceso, hay que prestar gran atención a determinados signos: un aplanamiento sutil de la cabeza metatarsiana, un aumento de radiointensidad en la señal, lesiones quísticas lucentes y un ensanchamiento articular. Más adelante comenzará un colapso de la cabeza con proyecciones laterales, una fragmentación osteocondral que aumenta el aplanamiento de la misma y una periostitis metáfisodiafisaria adyacente (señal del la invasión circulatoria para la revascularización). Como consecuencia de esta deformidad puede producirse un cierre prematuro de la fisis, cuerpos intraarticulares sueltos, y deformidad en copa de la cabeza del metatarsiano (Resnick 1981, Trott 1991, Pizones 2002, Resnick 2006).

La evolución de la lesión se observa en el estadiaje gráfico resumido por Katcherian (figura I. 8).

El diagnóstico no siempre es fácil de realizar, hay que tener en cuenta que existen otras enfermedades que pueden producir necrosis ósea y mostrar imágenes en esta localización semejantes a las ya señaladas en la radiología. Entre dichas enfermedades, las más conocidas y que conllevan repercusión sistémica encontramos el lupus eritematoso, la artritis reumatoide y la enfermedad por depósito de cristales de pirofosfato; con todas ellas se debe realizar el diagnóstico diferencial (Resnick 1981).

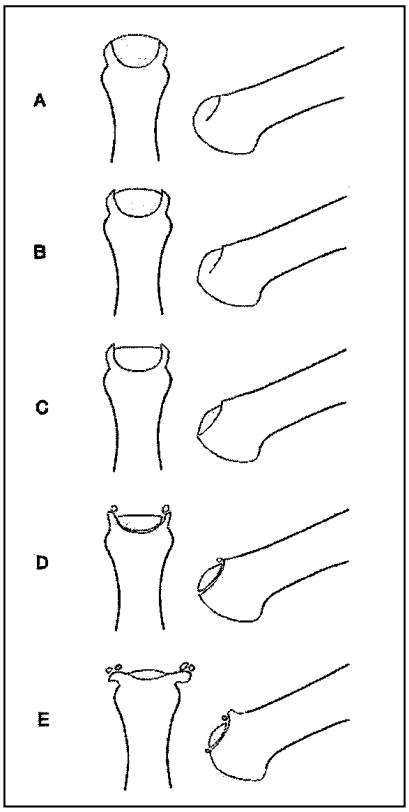

Figura I .8. Niveles de progresión en la enfermedad de Freiberg (tomado de Katcherian 1994).

Con respecto al **tratamiento**, en la mayoría de las ocasiones suele ir bien el tratamiento conservador, con plantillas de descarga retrocapital, sesiones con diatermia local o incluso infiltraciones (Viladot 1991, 2000). San Martín, en su artículo, dedica una especial atención al diseño del calzado en el que debe ubicarse la plantilla de decarga y defiende el tratamiento posterior mediante cinesiterapia (San Matín 1981). Giannestras utiliza almohadillado metatarsal en forma de coma y descarga (cit. Gordillo 1997). Esta descarga del metatarsiano la utiliza también Trott (Trott 1991). Esta descrito que hasta un 25% de los casos no responden bien a estas medidas (Canale 1992). Por ello se han propuesto también la protección con botín de yeso (Lelièvre 1970) durante un mes a seis semanas en el periodo agudo (Tachdjian 1990, Gordillo 1997, Heinrich 1997) en los no respondedores a las medidas previas (Marco 1971).

En los casos resistentes y en estadios avanzados puede ser necesaria la cirugía (Katcherian 1994). No se recomienda que sea en la fase aguda, que puede

durar incluso hasta dos años. Existe una variedad de técnicas quirúrgicas descritas, que intentamos resumir.

Se puede realizar la resección de la cabeza metatarsiana en los estadios avanzados de la enfermedad (Giannestras 1973); la artroplastia mediante espaciador de silicona como describe Bordelon (Trott 1991); la elevación de los fragmentos hundidos rellenando el defecto mediante injertos óseos como expone Smillie; la resección de la base de la falange poximal con sindactilia de segundo y tercer dedos detallada por Trott (Trott 1991); la osteotomía en cuña de sustracción dorsal de la cabeza (Gauthier y Elbaz 1979); la exosectomía y osteotomía de flexión dorsal percutánea (de Prado y cols 2003); la osteotomía de acortamiento con síntesis de placa en T descrita por Smith; el legrado e injerto de cuboides o cuña lateal (Heinrich 1997); y habitualmente se suele practicar un tratamiento menos cruento mediante desbridamiento articular con remodelación de la cabeza (Freiberg 1914, Lelièvre 1970, Brashear y Raney 1978, Gordillo 1997) como proponen entre otros Viladot y Canale (Canale 1992). Un grupo italiano ha descrito la limpieza articular con perforaciones de manera artroscópica (Maresca 1996).

I. H. 3. Osteocondritis falángicas. Enfermedad de Thiemann

La enfermedad descrita por Thiemann en 1909, implica una necrosis aséptica que afecta a las epífisis de las falanges de manos y pies, aunque habitualmente sólo afecta al primer radio. Se presenta en la segunda década de la vida entre los 10 y los 15 años y con mayor frecuencia en varones. Se muestra como un discreto dolor en las bases de los dedos con inflamación de las interfalángicas proximales, acortamiento y deformidad. Radiográficamente se evidencia por un aplastamiento y ensanchamiento de la epífisis, con esclerosis y fragmentación central y exóstosis laterales; estrechándose el espacio articular con ensanchamiento de la base de la falange de lo que se deriva un acortamiento falángico. Fenómenos observados sobretodo en los dedos centrales. El proceso puede abocar a la anquilosis interfalángica. Parece tener un componente hereditario, dominante con penetrancia completa, de etiología vascular y puede desencadenarse con el frío; aunque Desse relaciona la aparición de esta entidad a la presencia de epífisis con forma cónica (Thiemann 1909, Arandes y Viladot

1956, Resnick 1981, Viladot 1991, González 1997, Moreno y Catena 1997, Viladot (1) 2001, Resnick 2006).

I. I. LA BÓVEDA PLANTAR

"El arco longitudinal del pie se desarrolló hace 10-20 millones de años y es un fenómeno peculiar del *Homo sapiens*. Dicho arco se adaptó al paso del tiempo para la locomoción bípeda y actúa como palanca durante la deambulación" (Izquierdo 1997). Arandes y Viladot consideran la bóveda plantar como una estructura destinada al mantenimiento del peso corporal (Arandes y Viladot 1956). Hoy en día se sigue manejando este concepto de bóveda plantar, que tiene forma de media concha abierta y está compuesta por diferentes arcos, como un sistema trabecular distribuidor de cargas. La parte superior de la bóveda, que soporta las fuerzas a compresión está compuesta por los huesos, mientras que la parte inferior, que resiste las fuerzas de tracción se compone por ligamentos, aponeurosis, músculos cortos y tendones de los músculos largos. Dicha bóveda no se forma por una simple elevación del plano horizontal, sino por los movimientos invertidos del retropie en pronación y el antepié en supinación (Viladot 1997).

Los arcos longitudinales parten del calcáneo a la porción anterior. Son más elevados cuanto más internos, cayendo hasta el suelo a medida que nos acercamos al borde lateral. Cada metatarsiano forma su propio arco, en específico, el segundo radio forma un ángulo comenzando por el calcáneo-astrágalo-escafoides seguido por la segunda cuña y el segundo metatarsiano. El ángulo de este con la horizontal es de 15º, siendo el del primer metatarsiano de 20º. Cuando aumenta la angulación en el apoyo aparece la sobrecarga. El arco dibujado por el segundo metatarsiano forma, junto con el primer y el tercer arco (columna interna), el pie dinámico o astragalino, pues son los de mayor movilidad. Los otros dos arcos, los laterales (columna externa), forman el pie estático o calcáneo. Mientras que los primeros son fundamentales para el movimiento, los segundos son para el apoyo. Los arcos transversales son cuatro: astragalo-calcáneo; cuboides-escafoiodes; cuboides y cuñas; metatarsianos. Para mantener dichos arcos se precisa de la

ayuda de estabilizadores ligamentosos, capsulares y musculares (Tachdjian 1972, Llanos 2000, Viladot 2000 y (2) 2001, Viladot R 2003).

Los músculos tienen un importante papel estabilizador en el apoyo unipodal, sobre todo en el pie plano. De entre todos ellos destaca el abductor del dedo gordo. Sin embargo la función muscular debe ser entendida en un concepto más amplio que una mera mantenedora de la bóveda plantar, actuando realmente como contrafuertes de cargas mal aplicadas en los procesos patológicos y como estabilizadores de la columna articulada sustentadora del peso corporal, logrando un equilibrio eficaz con un mínimo gasto de contracción muscular (Martín Guinea 2006).

Existe una controversia en el reparto de cargas a través de las estructuras óseas de pie. Para Morton desde el astrágalo el 50% de la carga se transmite al apoyo posterior y la otra mitad al anterior, recibiendo los metatarsianos un peso por igual, excepto el primero que recibe el doble que los demás (Morton 1922). Sin embargo Padovani (cit. por Pérez Casas y Bengoechea 1987 y Viladot (2) 2001) piensa que el talón recibe el 56% del peso que soporta el pie; y Arandes-Viladot y Lelièvre, tras el cálculo mecánico, estiman que el 75% de la carga pasa por el talón y el resto se distribuyé al antepié (Arandes y Viladot 1956, Lelièvre 1970). Para Kummer hasta un 60% de la carga se dirige al apoyo anterior (Kummer 1979), y sin embargo Viladot refiere que ese porcentaje se dirige hacia el calcáneo quedando un 40% que se distribuyé haciae antepié (Viladot (2) 2001).

Con respecto al reparto de carga, Fick (al igual que Virchow, Strasser, Destot, Charpy o Massart) consideró al pie como un "trípode de apoyo" donde la función estática reside en el calcáneo y en la cabeza del primero y quinto metatarsianos (cit por Orts Llorca 1944, Arandes y Viladot 1956, San Martín 1966). Tal distribución de cargas ha conducido al concepto mecánico del taburete de tres patas o al militar de la bóveda triapuntada (Báez Prieto 1974-1980, Kapandji 1999), donde hay tres arcos (interno, externo y anterior) unidos en su centro, que se apoyan en el suelo por tres puntos (en el pie los arriba mencionados), formando un triángulo equilátero. El aplanamiento del arco interno produciría un pie plano valgo, y el del arco anterior, el llamado pie plano anterior. Sin embargo este concepto falla, como han explicado ciertos autores, pues los arcos en el pie humano no tienen igual altura, retrasando su punto nodal y

formando un triángulo isósceles (Arandes y Viladot 1956, Viladot 2000 y (2) 2001, Fernández Camacho 2002).

Hoy en día se ha pasado tanto de estos conceptos antiguos de la teoría del trípode, donde el pie al apoyarse en las cabezas del primer y quinto metatarsianos formaba un arco transverso anterior; como de lo contrario, los conceptos alemanes de Beely, Hoffa y Momburg que defendían que la carga se hace en los metatarsianos centrales, basándose en las callosidades de los mismos. Y desde los trabajos de Morton se acepta que son varios los puntos de apoyo en el pie, teniendo un pilón posterior constituído por el calcáneo y un pilón anterior dividido en cinco pequeñas columnas formadas por los cinco metatarsianos. De Morton surge la teoría de que todos los metatarsianos soportan carga, aguantando el primer metatarsiano el doble de peso que cada uno de los restantes (Morton 1935, Arandes y Viladot 1956, Valenti 2000, Viladot 2000 y (2) 2001).

Lelièvre ya habla de un apoyo anterior inmediato (del primer y quinto metatarsianos) y otro mediato (los restantes metatarsianos) formando el conjunto de las cabezas de los metatarsianos un arco elástico con un apoyo central dependiente de la fase de la marcha (Lelièvre 1982, Viladot 2000). Viladot defiende la existencia de un arco anterior en descarga que desaparece con la carga mostrando un apoyo distribuído entre todos los metatarsianos (Viladot 2000 y (2) 2001). En los últimos años se han realzado estudios de análisis de la marcha y de la distribución de las presiones dentro de la huella plantar que han venido a confirmar esta concepción del apoyo de todos los metatarsianos con inexistencia del arco anterior en carga, resaltando la importancia del primer y segundo radios tanto en estática como en dinámica (Cavanagh et al 1987, Comin 1988, San Gil 1988, Sarrafian 1993, Viladot (2) 2001, Fernández Camacho 2002).

La desaparición o la disminución de la altura de la bóveda plantar, con lo que se modifican los puntos de apoyo normales del pie causando dolores que dificultan la función normal del mismo se conoce como pie plano. El retropié prona y el antepié supina. A la inversa, el marcado aumento de la bóveda del pie, consituye el pie cavo, donde aumenta la supinacón de la parte posterior y la pronación de la parte anterior. En el pie zambo equino-cavo-varo todo el pie está en equinismo, desapareciendo el ángulo astrágalo-calcáneo (Arandes y Viladot 1956, Viladot 2000).

I. J. TIPOS MORFOLÓGICOS DE ANTEPIÉ

La parte del antepié presenta gran variabilidad dando origen a las fórmulas digital y metatarsal.

I. J. 1. La fórmula digital

Según la longitud relativa de los dedos, los pies se clasifican en tres tipos siguiendo la opinión más común (Faure 1981, Lelièvre 1982, Montagne 1984, Shereff 1991, Llanos 1997, Valenti 2000, Viladot 2000, (2 y 3) 2001 y 2002, Monreal y Fdez-Camacho 2003, Monreal 2004, Pareja 2004):

- **Pie griego** el primer dedo es más corto que el segundo y cada uno de los siguientes va haciéndose más corto en relación con el segundo 1<2>3>4>5.
- **Pie cuadrado** el primer dedo es aproximadamente igual al segundo y los demás van decreciendo en longitud 1=2>3>4>5.
- **Pie egipcio** cuando el dedo gordo es más largo que el segundo y los demás progresivamente más cortos 1>2>3>4>5.

La mayoría de los autores (Viladot, Lelièvre, Calderón, Pareja, Monreal) describen como más frecuente el tipo pie egipcio, sin embargo para Calderón (cit por Viladot (3) 2001) y Lelièvre el pie cuadrado es el siguiente en frecuencia (Lelièvre 1970), mientras que para Viladot, Monreal y Pareja es el griego (Viladot 2000 y (3) 2001, Monreal 2004, Pareja 2004). Se puede suponer en ciertos casos que la distinta metodología demedición pueda ser la causate de la diferencia de estadísticas,por ejemplo Viladot realiza las mediciones con el pie en rotación externa, siguiendo el ángulo de Fick (posición fisiológica). En nuestro estudio (ver capítulo II material y métodos) tomamos la referencia desde el ángulo escafo-calcáneo-cuboideo.

Durante el período embrionario existe una evolución de la fórmula digital del pie. En los estudios de embriones de menor longitud craneo-caudal, el dedo que está más desarrollado es el tercero. Con el crecimiento y la madurez del embrión, se produce un crecimiento relativo del segundo dedo tomando un aspecto similar al pie griego del adulto. Con el paso del tiempo se produce un alargamiento relativo del primer dedo respecto al segundo, similar al pie egipcio

del adulto (Jones 1949). Sarrafian descubre como en embriones pequeños (5 mm. de longitud del pie) existe un predominio de la longitud del tercer dedo sobre el resto (3>2>4>1>5). A medida que el pie embrionario va creciendo (5-10 mm de longitud del pie) se produce un crecimiento relativo del segundo con respecto al resto (2>3>1>4>5). En los pies con más de 12 mm se adopta una fórmula digital embrionaria muy parecida a la que existirá en el nacimiento 1>2>3>4>5 (Sarrafian 1983). Un proceso similar se describe desde la filogenia (Romer 1973). Tras el estudio de estos autores, se puede deducir que la formula digital tipo pie griego filogenéticamente es menos evolucionada que la fórmula tipo pie egipcio, y no al revés como mantiene Viladot (Viladot 2000 y (3) 2001) quien defiende que el pie ideal, al que considera más evolucionado, es el griego en especial combinado con index plus, y que el pie egipcio combinado con index minus sería una manifestación del pie atávico de Morton (Morton 1935).

I. J. 2. La fórmula metatarsal

Según las recomendaciones del Research Commitee del AOFA (Smith 1984), basadas en el método de Hardy y Clapham 1951, y como aceptan distintos autores (Shereff 1991, Llanos 1997, Valenti 2000, Viladot 2000 y (2) y (3) 2001, Monreal y Fdez-Camacho 2003, Monreal 2004, Pareja 2004), se mide la protusión metatarsiana relativa entre los dos primeros metatarsianos. Existen tres tipos de antepié según la fórmula metatarsal:

- ***Index minus*** el primer metatarsiano es más corto que el segundo y los demás cada vez más cortos 1<2>3>4>5.
- ***Index plusminus*** el primero y el segundo son sensiblemente iguales y los tres restantes disminuyen progresivamente 1=2>3>4>5.
- ***Index plus*** el primer metatarsiano es más largo que el segundo decreciendo los restantes sucesivamente 1>2>3>4>5.

La fórmula más frecuente encontrada por Viladot o Pareja es el tipo *index minus* seguido en el primer caso por *plusminus*, y en el segundo por *index plus*. Sin embargo autores como Monreal, aseguran hallar con mayor frecuencia la fórmula *index plus*.

Cualquiera de los tipos de fórmula digital o metatarsal es normal y pueden combinarse entre sí de manera distinta (ver figura I. 9). Ciertas combinaciones dan

alteraciones biomecánicas: la combinación *index plus* con pie egipcio predispone a *hallux rigidus* o sesamoiditis; el pie egipcio si se combina con un metatarsiano corto (*index minus*) o varo produce *hallux valgus*. El tipo que menos patología suele presentar es el pie griego. El pie ideal de Viladot tiene el primer metatarsiano más largo o igual al segundo junto con un pie griego (Harris y Beath 1949, Valenti 2000, Viladot 2000 y (2) y (3) 2001).

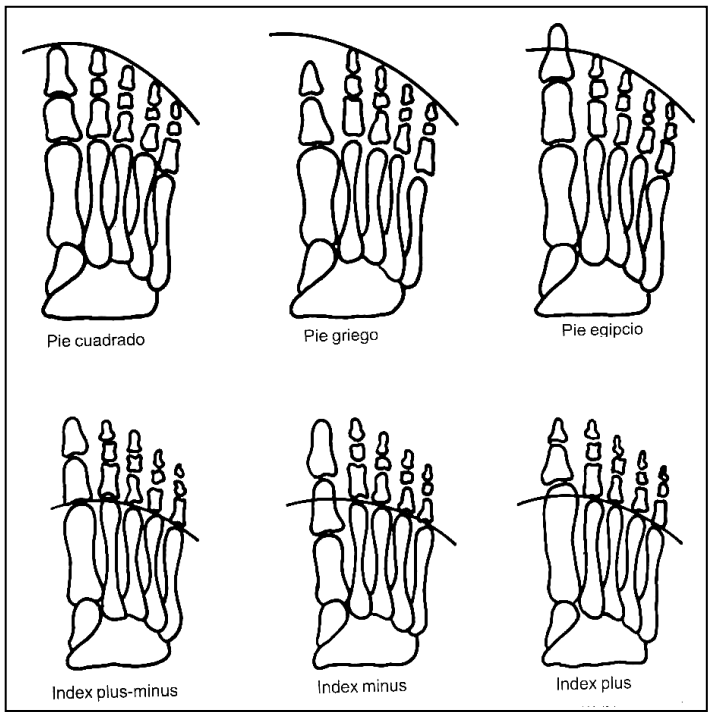

Figura I. 9. Combinaciones de fórmulas metatarsal y digital tomado según el ángulo de Fick (tomado de Viladot 2000).

El primer metatarsiano tiene mayor grosor que los restantes y en estos la diáfisis está en proporción menos desarrollada que las epífisis. En ellos la cabeza es esférica, aplanada transversalmente y presenta una amplia superficie articular, más extensa por plantar. En condiciones patológicas, la porción inferior de las mismas degenera constituyendo parte de la génesis de la metatarsalgia (Viladot (3) 2001).

En los estudios de Sarrafian la fórmula metatarsiana predominante de los embriones más precoces es aquella donde la longitud del tercer metatarsiano supera la longitud del resto. A medida que progresa el crecimiento embrionario,

(4º-5º mes de vida fetal) se observa un crecimiento del segundo metatarsiano con respecto al tercero. Entre el 6º y 9º mes de vida intrauterina se observa morfológicamente una fórmula similar a la del recién nacido (2>1>3>4>5) (Sarrafian 1983).

Un concepto controvertido es el de la sobrecarga del segundo metatarsiano. En los trabajos clásicos de Morton de 1928 se sugiere tras el estudio de 150 pacientes, que la insuficiencia del primer radio por hipermovilidad o por primer metatarsiano corto, produciría una hipertrofia de la cortical medial y un aumento de la anchura diafisaria del segundo metatarsiano. Grebing y Coughlin han demostrado que esto no ha sucedido en su población, tras el análisis de 172 pies, sus pacientes con *hallux valgus*, *rigidus* o neuroma interdigital no muestran hipertrofia cortical del segundo metatarsiano; tampoco dicha hipertrofia se asocia a pie plano, movilidad del primer radio o restricción de la dorsflexión de tobillo (Morton 1928, Grebing 2004). En general, como demostró Valenti, muchas de las metatarsalgias aparecen porque el metatarsiano no tiene la correspondiente ayuda del dedo o porque se halla disminuida su potencia flexora (Valenti 2000).

Como se ha comentado, desde los trabajos de Morton de 1935 la mayoría de autores admite que todos los metatarsianos soportan carga, no sólo los extremos ni sólo los centrales, aunque el primer metatarsiano soporta el doble de peso que los restantes. La tendencia de pie a la carga es a abrirse como una abanico, limitado por los ligamentos y por la contracción refleja de la musculatura corta y larga del pie. Uno de estos ligamentos principales en la estabilidad y cinemática del antepié es el ligamento de Lisfranc que une el segundo metatarsiano a la primera cuña y que se extiende desde el segundo y tercer metatasianos a los cuneiformes siguientes. Con el pie en descarga, los radios externos primero y quinto descienden marcando un arco transverso, la interlínea articular de Lisfranc . Este “arco” es más móvil en los extremos, siendo más rígido en los radios centrales que actuan en todo momento como estabilizadores.

La articulación metatarsofalángica de los cuatro últimos dedos, al no disponer de sesamoideos gira durante el movimiento de flexo-extensión de la cabeza del metatarsiano, empujando las falanges hacia anterior, que son frenadas

por los flexores y extensores. Esto tiende a formar dedos en garra con luxación dorsal de la metatarsofalángica (Viladot (2) 2001).

I. K. ESTIMACIÓN DE LA EDAD ÓSEA

La determinación del sexo y edad de un esqueleto se plantea como un reto para paleoantropólogos, paleodemógrafos y científicos forenses; igual que para clínicos como pediatras, endocrinólogos y ortopedas supone un reto conocer la relación entre la edad de un paciente en crecimiento y su maduración ósea. El interés de los clínicos se remonta a la era pre-radiológica. Entre los primeros autores en estudiar y describir procesos que podrían tener relación con investigaciones sobre el desarrollo esquelético, cabe resaltar a Cruvelhier (1877), Sappey (1874) y Hartmann (1883) quienes, a partir de estudios en cadáveres, realizaron las primeras descripciones de los núcleos de osificación (cit por Ebrí 1988). Tras el descubrimiento de la radiología en 1895 los estudios se llevaron a cabo mediante la interpretación de las mismas (Ebrí 1988). La determinación de la maduración esquelética ("edad ósea") es útil en el diagnóstico y el control de endocrinopatías, esencial en el tratamiento de niños con estatura baja, en la predicción de la talla adulta y en el diagnóstico de retrasos del crecimiento (Tanner 1988). La cuantificación de esta maduración ósea se denomina edad ósea, que resulta ser el mejor indicador del desarrollo global del crecimiento (Ebrí 1988).

En el **ámbito paleontológico y médico forense**, para determinar el sexo se utiliza fundamentalmente la comparación los huesos de la pelvis, seguida por el cráneo (senos frontales, nasales, apófisis mastoides, silla turca del esfenoides) y los huesos largos (mano y muñeca, cartílagos costales, clavícula). La aplicación de las guías de cálculo sirven para la población adulta, y son menos precisas para la determinación del sexo en edad infantil. Dado el distinto ritmo de crecimiento y desarrollo, así como de maduración entre niños y niñas, la determinación del sexo en casos forenses es un paso previo a la determinación de la edad, estatura, etc al momento de la muerte. A la hora de realizar la estimación de la edad el problema que se plantea es, que en estudios óseos de esqueletos, se asigna una edad cronológica a una determinada edad biológica, pero no existe un factor corrector

preciso que corrija la discrepancia entre ambas. Además existe una gran variabilidad individual en los cambios de edad en los esqueletos. Por ello, todas las estimaciones se dan con un rango estimado de variabilidad. Finalmente se añade el factor étnico y diacrónico de diferencia ontogenética de desarrollo entre las distintas poblaciones (*Workshop of European Anthropologists* 1980, Reverte Coma 1991).

Para el cálculo de la edad ósea en niños se utiliza el desarrollo dental, siendo más fiable la determinación de los dientes calcificados, que la de la erupción dentaria. Para su análisis es necesario apoyar el estudio en radiografías de ambas mandíbulas mediante la radiografía panorámica u ortopantomografía (OPT). El grupo de antropólogos europeos recomienda seguir el esquema de Ubelaker (Ubelaker 1978), aunque este método refleje de manera más fiable la edad en niños jóvenes, puesto que los dientes están en periodo de formación, que en niños mayores, cuando tras la formación de premolares y molares, sólo continúan en desarrollo los terceros molares o muelas del juicio. En esta etapa los terceros molares son un criterio a tener presente (Perea y cols 2002). La erupción de estos dientes es, generalmente, más precoz en los varones, al contrario que con el resto de la dentición. Así, es bastante relativa la asociación entre mayoría de edad y formación del tercer molar. Parece que la edad dental en magrebíes y asiáticos es más precoz que en otros grupos étnicos (www. ACNUR.org, cit por Pareja 2004).

Si no se tienen piezas dentales, se podrá determinar la edad mediante el estudio de la osificación del cráneo, y en su defecto, de los huesos largos. A partir de los 14 años, la determinación de la edad se realiza a través de la fusión epifisaria de los huesos largos (*Workshop of European Anthropologists* 1980, Reichs 1986). Los antropólogos forenses consideran que las sinóstosis de las epífisis de crecimiento constituyen un método eficaz apara determinar la edad de adolescentes y jóvenes hasta los 30 años (Reverte Coma 1991). Apoyados por el sexo del individuo, consultan los esquemas propuestos en la literatura para el cálculo de la edad a partir de los distintos restos óseos, cuanto mayor su número, mayor la certeza de predicción (Miquel y Polo 2000).

En la **práctica clínica** el cálculo de la edad ósea ocupa un gran capítulo en el estudio del crecimiento y maduración del niño. En cirugía ortopédica es fundamental para tomar decisiones quirúrgicas como epifisiodesis o artrodesis espinal, al igual que para la predición de dismetrías de miembros inferiores o de la altura en bipedestación (Dimégilo 2000). Los investigadores han ido buscando un indicador de la maduración del individuo ya que la edad cronológica no es un indicativo del grado de maduración de un niño. Así se han utilizado distintos indicadores para estimar dicha maduración, como son: la edad de menarquia, la edad dental, los caracteres sexuales, y el más válido, la edad ósea, que abarca desde el nacimiento a la madurez (Sobradillo 2006). Por lo general, el brote de crecimiento puberal se inicia en las niñas, entre los 10 y 12 años, y en los varones, entre los 12 y 14 años, con un margen de variación de 3-6 años (Antonetti 1997**,** Dimégilo 2005). Se habla de trastornos del ritmo de crecimiento cuando se produce una desviación de +/-2 años entre la edad cronológica y la biológica (Pareja 2004).

El crecimiento de los huesos largos se produce por la progresión de la osifcación de las epífisis. Como este efecto se produce de manera secuencial y predecible en un niño normal, la maduración esquelética de un individuo puede ser comparada con modelos normales relacionados con la edad (Wilson et al 1998).

Los distintos métodos utilizados para la valoración de la maduración ósea se clasifican según la técnica, la zona anatómica, o el método utilizados (Sobradillo 2000).

Las técnicas más comunmente utilizadas son:

- La **radiografía** simple es la que habitualmente se emplea. La zona anatómica más empleada es la mano, aunque también pueden utilizarse codo, hombro, rodilla, cadera y pie. Aunque está ampliamente aceptada tiene sus problemas que pueden provocar diferencias en la evaluación de la técnica radiográfica, como: la posición de zona anatómica radiada del paciente, la oblicuidad al tomar la imagen, la calidad de la radiografía tomada (más o menos penetrada), o la magnificación según la distancia focal.

- La **ecografía** es otra técnica utilizable, como la de la rodilla en el recién nacido descrita por Shunk (Shunk y cols 1987), o la diseñada para medir el grosor del cartílago articular de la cabeza femoral (Castriota-Scanderberg 1995), aunque esta última ha resultado ser de muy baja precisión.

Los métodos utilizados:

- Existen métodos **planimétricos** para el estudio del crecimiento (no de la maduración) que usan el tamaño o superficie de determinados huesos.
- Hay métodos basados en **atlas**, donde se asigna la edad ósea según la radiografía estándar a la que más se asemeje. Existen atlas para rodilla, codo, mano y pie. El primero de ellos fue un atlas de maduración de la mano creado por Todd (Todd 1937).

El más conocido y utilizado de todos ellos es el atlas de Greulich y Pyle, diseñado bajo la tutela de Todd, cuya primera publicación fue en el año 1950. Se trata de un atlas basado en radiografías de mano y muñeca izquierda tomadas en intervalos de crecimiento, realizadas en una población infantil americana sana, de raza blanca, de clase media alta, entre los años 1931 y 1942. Su objetivo primordial no fue la determinación precisa de la edad ósea, sino la comprensión y estudio de determinadas patologías que se manifiestan como retrasos en el crecimiento del niño o adolescente. El atlas explica los estadíos madurativos especiales de cada imagen, tomadas a distintos intervalos del crecimieto infantil, cuya comparación con el caso problema permite establecer un rango de edad ósea determinado. A su vez diseña unas gráficas de crecimiento con valores medios y desviaciones estándar poblacionales separada por sexos, donde poder ubicar a cada paciente. Actualmente se usa la segunda edición (ver figura I. 10, Greulich y Pyle 1959), que fue una revisión de la primera donde se añadieron radiografías intermedias y se aumentó el texto, mejorando así su utilidad. Hay dos sistemas para utilizarlo. El primero es comparar en general la mano del caso problema con las imágenes secuenciales del atlas. El segundo es valorar hueso a hueso y luego calcular la edad media de todos los núcleos de osificación analizados. El problema que presenta este método es que los estándares de comparación van a intervalos de medio año o 1 año, y en algunas edades tiene intervalos (entre dos estándares consecutivos) de más de un año (Diméglio 2001 y

2005); a pesar de que el estudio fue realizado a través de imágenes en 30 puntos distintos de la escala de maduración. Además no valora la maduración ósea, sino que compara con la maduración que presenta la media de la población a esa determinada edad cronológica (Sobradillo 2000).



Figura I. 10. Atlas de Greulich y Pyle 1959.

A pesar de su antigüedad y de que la selección de los pacientes del estudio fue sesgada al realizarse exclusivamente en americanos, blancos, de nivel socioeconómico alto (aunque la mayoría era de descendencia norte europea), hoy en día sigue siendo el método más utilizado por los cirujanos ortopédicos debido a la sencillez y bajo coste que supone realizar una radiografía de la muñeca y mano izquierda, así como por el bajo nivel de exposición a los Rayos X a que se somete al individuo (Diméglio 2005, *Pediatric Orthopaedic Society of North America* 2006).

La determinación de la edad ósea mediante la realización de una radiografía del codo se realiza mediante el método francés de Sauvegrain (Sauvegrain 1962). Se basa en un sistema de puntuación con un total de 27 puntos, calculados a partir de cuatro núcleos de osificación del codo: el cóndilo lateral, la tróclea, la apófisis del olécranon y la epífisis proximal radial. Su suma calcula la edad ósea con referencia a las gráficas estandarizadas por sexos. Es un método utilizado sobretodo en población francesa (Craviari 2001) y belga (Fabry 1998).

Uno de los problemas que tiene es que existen ciertas morfologías en los núcleos de osificación que son de ambigua clasificación al ser interpretadas (Diméglio 2005). Y una de las principales limitaciones de este método es que sólo fue diseñado para la determinación de la edad en pacientes adolescentes: para niñas entre 9 y 13 años y para niños de entre 11 y 15 años (Diméglio 2000). Sin embargo justo por eso, es una herramienta muy valiosa para la valoración del pico de máxima velocidad de crecimiento en el estirón puberal, por ejemplo para la predicción de la progresión de curvas escolióticas idiopáticas en los adolescentes (Charles 2006).

- Otros métodos utilizan valores **numéricos** donde se describen una serie de indicadores para cada núcleo de osificación y se les asigna una puntuación a cada uno de los estadios evolutivos según el sexo. La suma de puntuaciones proporciona la maduración osea.

El más representativo es el de Tanner-Whitehouse creado en 1962 tras el estudio de 2600 niños sanos británicos (escoceses), de nivel socioeconómico medio y bajo, de la década de los años 50, llamado TW. En él, utilizando la mano y la muñeca, se diseñan unas gráficas de referencia poblacional representada en percentiles o desviaciones estándar (Tanner et al. 1962). Con el tiempo, estos mismos autores crean una segunda versión del mismo, TW 2 en 1972, que fue revisado en 1975 y 1983 (TW 2 RUS) (Tanner et al. 1972 y 1983). En dichas revisones no se modificaron las características de los estadios de clasificación, pero se eliminaron los dudosos, también se modificaron las puntuaciones, se diferenciaron las tablas por sexos y se separaron los huesos en grupos, describiendo por separado el radio, cúbito y los huesos del carpo (ver figura I. 11, Tanner et al. 1988). La última actualización publicada del método es Tanner y Whitehouse RUS y Carpo, TW 3 (Tanner et al. 2001). En ella se puntuan de manera separada los estadios madurativos de las epífisis de cada falange y metacarpiano del primer, tercer y quinto dedos, la epífisis distal del radio y el cúbito, y los huesos carpianos. Según la morfología de las epífisis, de las superficies articulares y de las estructuras óseas secundarias, se gradúan los huesos en escalas de B-H o B-I. También se clasifican los distintos huesos del carpo. La puntuación de cada grupo se extrapola a las gráficas de referencia para establecer

la edad ósea. Con este método se puede determinar que el niño tiene una maduración ósea del P90 (por ejemplo), para su edad cronológica.

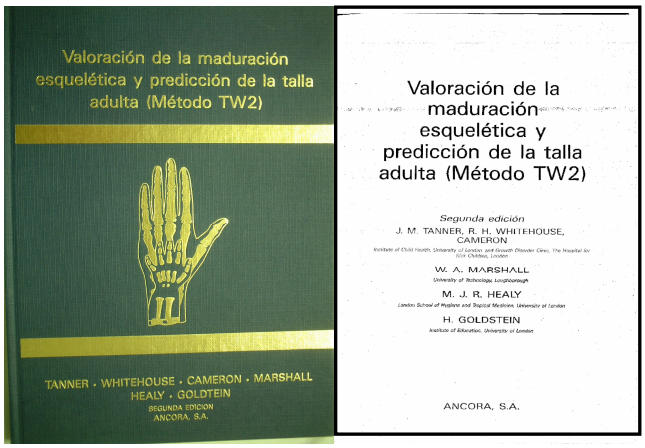

Figura I. 11. Atlas de Tanner-Whitehouse (TW2) 1988.

Este método también tiene sus críticas, debido a la distinta ponderación de los núcleos de osificación medidos. Alguno de los núcleos, como por ejemplo el radio, provoca que la asignación que se le concede pueda dar un resultado de un estadio de diferencia (por la visualización o no de alguna carilla articular), resultando diferencas de incluso un año. También ocurre que en radiografías en las que por su calidad, o porque se encuentran varios de los núcleos en estadios intermedios, las diferencias poco importantes se suman magnificando las diferencias de los otros (Sobradillo 2006). A pesar de ser el método más exacto, precisa de mucho tiempo para realizar su interpretación, además necesita de un explorador experto y las diferencias interraciales e interpoblacionales en cuanto al modo de osificación de los huesos del carpo y de la mano, se hacen evidentes (Sato et al 1999, Diméglio 2001).

En la tabla I. 3 vienen reflejados algunos de los diferentes métodos de evaluación de la maduración ósea (basado en Sobradillo 2000).

Resulta ser una tabla detallada que explica la técnca de imagen utilizada y su zona anatómica, las características del método utilizado para el cálculo de la edad ósea, y un dato determinante como es el rango de edad más útil en el cual dicho método permite hacer las predicciones. A continuación se reflejan los aspectos más importantes de entre todos ellos.

Tabla I. 3. Algunos métodos de evaluación de la maduración ósea.				
Zona anatómica	**Autor (año)**	**Técnica**	**Método**	**Edad útil**
Mano	Greulich-Pyle (1959)	Rx	Atlas	0-18 años (poco 0-1 a.)
	Tanner-Whitehouse (1962,1975,1983)	Rx	Numérico	1-18 años (poco 0-2 a.)
	Roche y cols (Método Fels) (1988)	Rx	Numérico	0-18 años (poco 0-1 a.)
	Tanner-Gibbons Método CASAS (1994)	Rx	Numérico+Pc-video-cámara	0-18 años (poco 0-2 a.)
	Sinclair y cols (1960)	Rx	Índice Metacarpiano	2-11 años
Codo	Sauvegrain y cols (1962)	Rx	Atlas	Adolescencia
Rodilla	Pyle-Hoerr (1955)	Rx	Atlas	0-18 años
	R-W-T (1975)	Rx	Numérico + PC	0-5 años
	Shunk y cols (1987)	Ecografía	Planimétrico	Recién nacido
Tobillo y Pie	Hoerr-Pyle (1962)	Rx	Atlas	0-5 años
	Erasmie-Ringertz (1980)	Rx	Numérico + planimétrico	0-1 años
	SHS (1988)	Rx	Numérico	0-2 años
	Argemi-Badia (1997)	Rx	Planimétrico+ PC	Recién nacido
	Ebrí Torné (1988)	Rx	Numérico	0-18 años
	Pareja-Fernández Camacho (2004)	Rx	Planimétrico	0-18 años

Tabla I. 3. Algunos métodos de evaluación de la maduración ósea.

De entre todos, destacar el índice metacarpiano (IMC) de (Sinclair y cols 1960). Se determina mediante la relación entre la longitud media y la anchura media (medida en su punto medio) de los metacarpianos segundo al quinto. Fue diseñado para el diagnóstico de aracnodactilia de pacientes con síndrome de Marfan, porque lo que pretende medir es la delgadez de los huesos largos. Este método fue posteriormente probado en 185 niños normales de entre 2 y 18 años, en la mano disponible (izquierda o derecha), observando que el índice aumenta progresivamente hasta los 10-11 años y luego el valor se hace constante (de los 12 a los 18 años) (Rand y cols 1980). Así como la maduración ósea de la mano y muñeca es útil como un índice del desarrollo del resto del esqueleto, se puede pensar que el IMC podría ser utilizado como un índice de las proporciones de los otros huesos largos del cuerpo (Sobradillo 2006).

El método CASAS (*Computer Aided Skeletal Age Scores*), realmente se trata del método TW pero utilizando una lectura de la Rx mediante ordenador. Cada núcleo se enfoca y tras ajustar los datos por el investigador, el programa calcula las probabilidades para cada estadio.

En la determinación de la edad ósea la experiencia es esencial para minimizar la variabilidad interobservador. Además la maduración esquelética difiere en niños y en niñas, y entre los distintos grupos étnicos (Wilson et al 1998).

En España se descubrió que nuestros niños tienen una maduración avanzada con respecto a Tanner, y retrasada con respecto a Greulich y Pyle (Ebrí 1988). Por ello tanto para atlas, como para valores numéricos se han adaptado los datos para las distintas poblaciones, teniendo en cuenta los factores genéticos, sociales y ambientales. Se han adaptado los valores del atlas de mano de Greulich y Pyle y la valoracón numérica del método TW2-RUS tras el estudio de 1.800 niños y niñas sanos, de clase media-baja del norte de España, comprendidos entre el año y los 17 años de edad, entre los años 1978 y 1987, siendo los datos publicados en el libro de Hernández (figura I. 12, Hernández y cols 1991).

Figura I. 12. Atlas de Hernández y cols 1991.

En Argentina se ha estudiado la correlación del método TW2 en un grupo de niños sanos de entre 4 y 12 años (Lejarraga 1997). En Japón, por ejemplo, un grupo de estudio ha tomado una foto digital de radiografías de manos de 318 niños y 199 niñas y ha realizado mediciones epifsarias y metafisarias de las falanges del tercer dedo, creando mediante una análisis de regresión múltiple, un sistema de medición de la maduración esquelética para niños de su entorno (Sato et al 1999).

Los métodos más utilizados universalmente en la clínica son el atlas de Greulich-Pyle y el método de Tanner-Whitehouse, a pesar de ser ambos muy antiguos. Sin embargo ya se han comentado ciertas limitaciones en cada uno de ellos. Además de las descritas no hay que olvidar que en dichos estudios sólo se incluyeron niños sanos y pueden no ser aplicables a niños con displasias o anomalías endocrinas (Wilson et al 1998). Hay que tener en cuenta a su vez, que no pueden valorar el primer año de vida, o cuanto menos los seis primeros meses, ya que al nacimiento no existe ningún núcleo de osificación en la radiografía de la mano (Sobradillo 2006). En el período de edad anterior a los 6 meses resulta más útil el estudio de los huesos tarsianos, ya que algunos suelen estar presentes en el nacimiento (Sutton 1975, Sundick 1978, Ebrí 1988). Este último autor elabora un método de medición en población española basado en los huesos tarsianos, describiendo inicialmente un índice tarsiano (según las distancias de los puntos de osificación) y luego un sistema a través del índice valorativo de la osificación del tarso (IVOT) para el cálculo de la edad ósea infantil (Ebrí 1988).

Se han publicado diferentes trabajos que proponen métodos para la evaluación de la maduración ósea no solamente en el recién nacido sino en los primeros años de vida. Coinciden todos en analizar los núcleos de crecimiento del pie, por resultar ser un método fácil y asequible sin mucha radiación de órganos nobles:

Erasmie-Ringertz desarrollan un método mediante radiografías laterales de pie y tobillo, tras el estudio de los núcleos del tarso en 69 niños y 46 niñas sanos, de nacionalidad sueca, menores de un año. Primero se suman los valores en longitud y altura de los centros de osificación de astrágalo y calcáneo y luego se evalúan, según una escala de maduración (de la A a la D), los núcleos de cuboides, la tercera cuña, y las epífisis distales de tibia y peroné. Finalmente se relacionan ambos aspectos con el peso del bebé mediante rectas de regresión. Con ello diseñan unas gráficas con los valores lineales de normalidad y sus desviaciones estándar que afirman ser aplicables para niños en América y la parte norte de Europa y parece ser superponible a niños no sanos (Erasmie and Ringertz 1980).

El método SHS, propuesto por un grupo de trabajo español (fundación Orbegozo) de Basurto, tras la tesis doctoral de Sánchez (Sánchez 1983), se basa en una radiografía lateral de pie y tobillo izquierdo. Está basado en el análisis de 1164 radiografías de 600 niños de 0 a 2 años, pertenecientes a un nivel socioeconómico medio-bajo, de Bilbao. Es un método numérico que valora cinco núcleos de osificación (calcáneo, cuboides, tercera cuña, y las epífisis distales de tibia y peroné) a los que se les da una determinada puntuación dependiendo de los criterios madurativos que cumplan. La suma de todos ellos dará la maduración ósea, obtenida matemáticamente tras una ponderación con el peso y el perímetro craneal. Dicho resultado que se compara mediante tablas con los estándares de la población general de manera separada en niños y en niñas (Hernández y cols 1988 y 1991).

Argemi y Badía en Sabadell diseñan un método informatizado para el estudio de la maduración esquelética en neonatos sanos. Toman radiografías laterales de los tobillos izquierdos de 176 niños y 126 niñas. A continuación,

mediante un programa informático, dibujan una curva que representa al estado madurativo del núcleo del astrágalo y del calcáneo (según una clasificación en cinco estadios). Los datos se relacionan con la edad gestacional y el peso al nacimiento, y los resultados se exponen en una curva de regresión con valores normales y desviaciones estándar. Con este formato, dicen mejorar el previo de Erasmie-Ringertz por ser una técnica más precisa, al reflejar la morfología del núcleo y no sólo sus valores de longitud y altura (Argemi y Badía 1997).

En los últimos años se han descrito estudios para predicción de la edad cronológica de pacientes en periodo infantil, por el grado de osificación de los núcleos del pie. Existe un trabajo americano donde la madurez esquelética se mide por medio de una escala subjetiva aplicada a los núcleos primarios y secundarios de los huesos del tarso y huesos largos de los radios y a su estadio de fusión. El trabajo está realizado en población americana sana (73 niños y 70 niñas). Con él crean un rango potencial de edad para poder clasificar pacientes a través de sus núcleos tarsales (Whitaker et al 2002). Otro estudio, ya mencionado anteriormente, es el de la medición digital epifisaria y metafisaria de las falanges del tercer dedo de la mano en población japonesa (Sato et al 1999). En España, Ebrí elaboró un método de medición en población española, comentado anteriormente. Este se basa en el análisis de la osificación de los huesos tarsianos mediante índices (según las distancias de los puntos de osificación) que luego extrapola a un sistema valorativo (IVOT) (Ebrí 1988). Está probado en población del norte de España.

Otro sistema recientemente descrito proviene de la tesis de Pareja en población madrileña de niños entre 0 y 18 años. Tras el estudio de los núcleos de osificación del primer radio del pie, se desarrollan unos índices que permiten calcular la edad ósea al ser extrapolados a rectas y curvas de regresión de la población estándar. La ventaja del método reside en la universalización del sistema mediante el cálculo de índies relativos, y la posibilidad de ser usados desde el momento del nacimiento (Pareja 2004).

I. L. VASCULARIZACIÓN DEL SEGUNDO RADIO DEL PIE

Uno de los últimos aspectos que no queríamos dejar pasar como información importante en la introducción es la explicación del circuito vacular que abastece de nutrición a este radio del pie. No sólo por su importancia durante el desarrollo y crecimiento del pie en la edad infantil, sino por sus implicaciones en trastornos o enfermedades ya mencionadas, y su papel en el crecimiento de las estructuras óseas en pacientes sometidos a intervenciones quirúrgicas de trasposiciones óseas.

El aporte vascular al segundo radio del pie depende de un complejo entramado fundamentado en la arteria pedia, rama de la arteria tibial anterior (ver figura I. 13). La vascularización depende de la primera (sobretodo) y segunda arterias metatarsianas, tanto dorsal (sobretodo) como plantar, aunque con mucha variación anatómica, que irrigan el primer y segundo espacios intermetatarsianos. En el dorso del pie la arteria dorsal pedia proyecta una rama que da lugar al arco dorsal, de donde nacen las arterias dorsales metatarsianas segunda a quinta, que irrigan dichos espacios intermetatarsianos. A continuación en la prolongación de su trayecto hasta el vértice del primer espacio interóseo dorsal, la arteria pedia se bifurca dando una rama directa, la primera arteria metatarsiana dorsal y una rama perforante que se anastomosa término-terminal con la arteria plantar externa formando el arco plantar, que proyecta las arterias metatarsianas plantares primera a quinta, dependiendo el aporte sanguíneo a este nivel fundamentalmente de la arteria plantar externa. Existe un círculo anastomótico cervical a nivel del cuello del segundo metatarsiano, que aparece distal al ligamento transverso metatarsal, que anastomosa las arterias primeras metatarsianas dorsales y plantares con las segundas. Finalmente el sistema se bifurca dando la arteria comunicante distal, de donde salen las arterias dorsal y plantar digitales para el segundo dedo. En torno al 15% de los individuos, sanos, carecen de arteria pedia dependiendo la irrigación del aporte de la arteria plantar externa. El drenaje se realiza comenzando por el sistema venoso profundo que converge formando la safena en el dorso del pie.

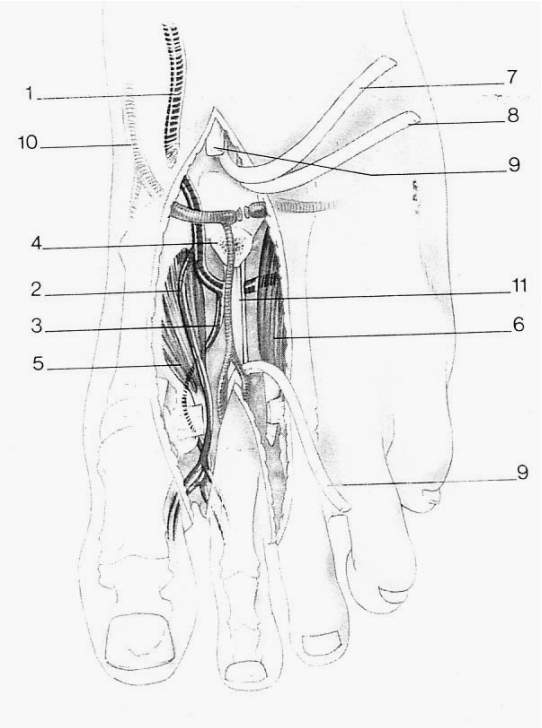

Figura I. 13. Vascularización del primer espacio interdigital del pie (tomado de Merle-Dautel 1996).

La vascularización del segundo dedo del pie participa de manera directa en dos aplicaciones clínicas de la práctica médica. La primera como etiología de la enfermedad de Freiberg, expuesta con anterioridad, pues la mayoría de los autores fundamentan la patogénesis de dicha enfermedad en la necrosis isquémica, resultado de compresiones por estrés de los vasos que irrigan la cabeza del metatarsiano. La segunda aplicación entra en el campo de la cirugía, pues se convierte en la base del colgajo pediculado para la transferencia del segundo dedo del pie a dedo de mano.

En 1964 Buncke realizó la primera transferencia de un dedo del pie a la mano de un mono, asistido por su esposa, en un garaje transformado en laboratorio (Buncke 1966). En 1966 Yang Dongyue (China) llevó acabo la primera transferencia para reconstrucción del pulgar en humanos y utilizó el segundo dedo del pie. Fue Cobbet, en Inglaterra, en 1968 el primero que lo hizo transfiriendo el *hallux* (Cobbett 1969). Desde entonces, a través de los años 70 y 80, la microcirugía ha avanzado hasta hacer posible transplantes viables de casi

todos los dedos del pie a la mano, en humanos. Hoy en día se reconstruyen los dedos mutilados de la mano con transferencias totales o parciales (*wrap around* o colgajo envolvente) del dedo gordo del pie; o con transferencias totales de mayor o menor longitud de los dedos pequeños, siendo la más utilizada la del segundo dedo del pie. Incluso se llevan acabo reconstrucciones articulares mediante la transferencia de articulaciones vascularizadas del segundo dedo del pie. En los últimos años se han diseñado técnicas de reconstrucción digital distal mediante injertos de uña, colgajos libres de hemipulpejos, procedimientos de *wrap around* de dedos pequeños, y transplantes parciales de dedos pequeños (Steichen y Weiss 1992, Valauri y Buncke 1992, Merle y Dautel 1996, Wei 2005).

El segundo dedo del pie es el más utilizado en la reconstrucción de amputaciones de los dedos largos de la mano, tanto en transferencias parciales como completas (dependiendo de la longitud necesaria), en transferencias tipo *wrap around*, colgajos de pulpejo o hemipulpejo (mucho menos utilizados que los del *hallux*), o en combinación con el tercer dedo (en amputaciones de dedos largos adyacentes). También es utilizado en transferencias articulares vascularizadas para las articulaciones interfalángicas proximales o metacarpofalángicas, que al estar nutridas por el pedículo, consiguen preservar el potencial de crecimiento de la epífisis en el niño, resultando ser además, la mejor garantía contra la degeneración del cartílago articular. A su vez el segundo dedo es la indicación de elección en la ausencia del pulgar (congénita o traumática) en niños, por su potencial de crecimiento. Hasta hace unos años ha sido la técnica más utilizada en la reconstrucción del pulgar también en adultos, aunque ahora compite con las transferencias parciales de *hallux* (*wrap around*). Es la transferencia ideal del pie en lo concerniente a las secuelas plantares, que son casi inexistentes, pero aunque se mejora día a día, continúa siendo menos satisfactoria en cuanto al aspecto estético, la movilidad y la estabilidad en la mano receptora. Se critica del segundo dedo que deja un pulpejo con apariencia de bulbo (deformidad en E.T.), con hiperextensión de la metacarpofalángica y flexión de la interfalángica proximal. A pesar de ello se sigue utilizando, ya que devuelve a dicha mano el poder de pinza, agarre y prensión con sensibilidad (Valauri y Buncke 1992, Merle y Dautel 1996, Wei 2005). Además con el tiempo y debido a la adaptación funcional el dedo

trasplantado, disminuye relativamente tanto su grosor como su longitud adoptando un aspecto más parecido al de un dedo de la mano.

La transferencia del segundo dedo se basa en la disección del pedículo arterial del primer espacio intermetatarsiano. Comenzando en la primera arteria metatarsiana dorsal, disecada alrededor del músculo interóseo dorsal. Desde el ligamento intermetatarsiano se sigue por la comunicante perforante del primer espacio hasta la zona plantar, prolongando la disección por la segunda arteria metatarsiana plantar hacia distal. Para Merle la primera arteria dorsal es la dominante en el 70% de los casos, la plantar en el 20% de ellos y en el resto, ambas son de igual calibre. Kay, citando a Gilbert 1976 y a Leung 1980, describe un predominio dorsal en el 66% y plantar en el 34%. Buncke cifra la dominancia dorsal en el 58%. Con este pedículo se puede extraer: un islote óseo, estructuras óseas desde el segundo metatarsiano hasta la falange distal, los nervios colaterales, los tendones y la uña del segundo dedo (Buncke et al 1986, Steichen y Weiss 1992, Merle y Dautel 1996, Kay 1996).

Históricamente ha existido más temor a realizar transplantes de dedos en niños, que en adultos. Se pensaba que la dificultad técnica y con ello el porcentaje de fracasos, sería mayor. En los niños se aplica la transferencia del segundo dedo para reconstrucciones de dedos largos y del pulgar, tanto en casos de amputaciones traumáticas (donde se obtienen los mejores resultados funcionales) como de alteraciones congénitas (donde los resultados no son tan buenos ya que muchas alteraciones congénitas tienen ausencia de estructuras necesarias para el trasplante, dificultando el proceso). A pesar de que los niños, en comparación con los adultos, pueden no cooperar durante el período rehabilitador postoperatorio, afortunadamente tienen la ventaja de conseguir mayor movilidad y sensibilidad en los transplantes (Valauri y Buncke 1992).

Los casos **traumáticos** pueden deberse a traumatismos directos, quemaduras o amputaciones tras infecciones graves. En genera sel describen buenos resultados en las transferencias realizadas sobre amputaciones (Kay 1996, Wei 1997). En amputaciones basales de dos dedos adyacentes, se pueden

transplantar de manera combinada segundo y tercer dedos del pie. La ventaja de la extracción es obvia frente a la de dos dedos contralaterales y con dicha técnica se consigue una pinza trípode, se mejora la capacidad y estabilidad de agarre, se aumenta la superficie de agarre y se mejora el poder de presa (Wei 1989).

Las alteraciones **congénitas**, sobre todo halladas en el pulgar, se dividen en dos grupos: la hipoplasia y la ausencia transversal (pura, por constricción anular o por simbraquidactilia). Parece ser que fue O´Brien en 1978 el primero en presentar una transferencia de dedo gordo en una ausencia congénita del pulgar, y tras varios casos esporádicos en la literatura vino la mayor serie del momento, publicada en 1982 por Gilbert, con la transferencia de 21 segundos dedos en pacientes con fallos congénitos de formación (amputaciones por bridas y aplasias), incluido el pulgar. Desde entonces se establecieron unas condiciones básicas a cumplir para los defectos congénitos como son: la necesidad de tener un metacarpiano presente donde asentar el dedo transferido; el tratamiento precoz de la ausencia unilateral, que siguiendo las indicaciones de Gilbert debe hacerse a los dos años; y la recomendación de un tratamiento precoz en los casos bilaterales, aunque puede realizarse a cualquier edad (Gilbert 1982, Lister 1988).

El segundo dedo es el más indicado para transplante en niños: estéticamente consigue mejor resultado que si se utiliza el *hallux*; la función atlética resultante en el pie es también mejor; además el segundo dedo se "pulgariza" mejor con el crecimiento, siendo la pinza más semejante a la normal (Wei 1997). Prácticamente todos los autores coinciden en que se consigue un buen resultado estético de la mano receptora (Gilbert 1982, Lister 1988, Wei 2005). Wei concluye tras su larga experiencia con adultos que, el transplante en niños, no conlleva más riesgos ni fracasos o complicaciones que en aquellos. Es más, precisan de menos procedimientos secundarios y la recuperación de la sensibilidad es mejor que en los adultos (Wei 1997).

El resultado funcional de los dedos transplantados, dista aún de ser excelente. Los autores consultados destacan, en su mayoría, un pobre resultado en la movilidad del implante, aunque destacan una mejora funcional de la mano, ya

que recobra la sensibilidad y el poder de pinza o agarre del que antes carecían. La mayor limitación de la movilidad suele darse en extensión, pues los dedos hacen contracturas en flexo de las interfalángicas (Gilbert 1982, Lister 1988, Kay 1996, Wei 1997, Tu 2004).

Otro factor importante en las transferencias de dedos en niños es el potencial de crecimiento que aportan los dedos transplantados. A priori se discutía sobre el poder de crecimiento de un dedo de un niño extraído de su lecho natural. Esta discusión parece estar bien respondida, pues todos los autores describen tasas de crecimiento similares para dichos dedos, que para los dedos no transplantados. Gilbert en su artículo ya clásico, pudo comprobar un crecimiento normal de los dedos transplantado tras tres años de seguimiento (Gilbert 1982). Tu reporta un crecimiento normal de los dedos transferidos (Tu 2004). Wei observa que radiológicamente las falanges crecen al mismo ritmo que las de los dedos sanos (Wei 1997 y 2005). El único autor que describe retrasos de crecimiento es Kay, presentando cuatro casos (de los 40 totales) donde observa un cierre prematuro de la fisis, aunque sólo en uno de ellos puede explicar la etiología, que la relaciona con una infección postoperatoria. En el resto de casos calcula una media de crecimiento de un 91% comparado con los dedos no transplantados (Kay 1996).

Por último hablar del resultado estético y funcional del pie donante, pues suele terminar con la amputación proximal del segundo radio, lo que restaura más rápidamente una función normal del pie, tanto de deambulación como de cicatrización. Por ello se prefiere a la artrodesis metatarsofalángica con interposición de injerto de cresta, esta opción es peor tolerada funcionalmente (Merle y Dautel 1996). Tanto la reconstrucción del ligamento intermetatarsiano entre el primer y tercer metatarsianos, como el uso de drenajes postquirúrgicos están en discusión, hallando autores a favor y en contra. Todos insisten en no tomar colgajos de piel muy finos y procurar cerrar la incisión sin tensión para obtener un mejor resultado estético y evitar complicaciones como la hipertrofia de la cicatriz o la necrosis cutánea parcial. Con respecto a la función del pie el primero en estudiarla fue Gilbert, no encontrando alteraciones de la marcha en sus 21 casos (Gilbert 1982). El resto de autores tampoco encuentra dificultades en la

deambulación, carrera o salto, velocidad de marcha, cadencia, longitud de paso ni duración de la fase de estancia ni de soporte.obteniendo una buena estética (Lister 1988, Valauri y Buncke 1992, Kay 1996, Wei 2005), aunque se ha demostrado un incremento de la carga en el primer metatarsiano tanto en bipedestación como en la marcha, sin que este hecho conllevara cambios ni alteraciones biomecánicas (Wei 1997).

Las transferencias vascularizadas representan el patrón de oro para reparaciones de defectos de uno o dos dedos. Requiere la presencia de tendones flexor y extensor para alcanzar una buena funcionalidad. En los casos de aplasias digitales múltiples, donde sólo prevalece un muñón distal al metacarpiano, existe la opción de transferir falanges no vascularizadas del pie a la mano. Este método quirúrgico se exone aquí, pues en la muestra del estudio existe un caso donde se ha llevado a cabo.

Dichas plastias, denominadas procedimientos "*on-top*", se realizan extrayendo el periostio completo de la falange dadora acompañado de una epífisis intacta; el periostio permite la supervivencia del hueso al que proteje y es fuente de activación de la osteogénesis, y la epífisis proporciona el potencial de crecimiento del hueso en la zona huesped (Goldberg y Watson 1982, Buck-Gramcko 1990). Es importante preservar los ligamentos colaterales para dar estabilidad, y la placa palmar para estimular el crecimento (Goldberg y Watson 1982), así como reconstruir meticulosamente la articulación (Buck-Gramcko 1990).

Esta cirugía debe llevarse a cabo en los primeros meses de vida y como máximo antes de los cuatro años, porque esto mejora el porcentaje de éxitos, no sólo de crecimiento de la falange, sino de aceptación psicológica y funcionalidad resultante de la mano. Se ha demostrado que la reabsorción del injerto aumenta con la edad del paciente (Goldberg y Watson 1982, Buck-Gramcko 1990, Gohla 2005, Unglaub 2006).

A pesar de que Cavallo insiste en utilizar la falange media del dedo del pie por ser más robusta, la mayoría de autores maneja la transferencia de la falange proximal (Cavallo 2003). A parte de este autor, los peores resultados los obtiene Tonkin, donde la longitud de la falange transferida alcanza un 75% de la falange contralateral del dedo comparable del pie; mientras que llega a un 44% de la falange proximal del dedo contralateral de la mano sana (Tonkin 2005). Este autor piensa que lo importante quizá no sea la edad del paciente, sino un buen estado del muñón receptor (del tamaño de partes blandas que acogerá a la falange donada).

Con este procedimiento se consigue una mejoría notable de la funcionalidad de la mano, aunque lo injertos crecen de manera limitada, y el rango de movilidad de la articulacón sea modesto (muchas veces pasivo) (Cavallo 2003, Gohla 2005, Unglaub 2006). Habitualmete la zona donante mantiene una aspecto y función inalterada. Lo habitual es que se produzca un acortamiento del dedo dador, para ello se aconseja un buen cierre de partes blandas suturando los tendones flexor y extensor entre sí, o bien intercalar un injerto de cresta ilíaca. A veces se producen cicatrices hipertróficas, inestabilidad del dedo transferido o molestias leves (Cavallo 2003, Gohla 2005, Tonkin 2005, Unglaub 2006). Cavallo queda contento de sus resultados, aunque describe muchas complicaciones (inestabilidad articular, cierre prematuro fisario) que otros autores achacan a que realiza una osteotomía de la falange sin preservar la placa palmar (Cavallo 2003).

I. M. IMPORTANCIA DEL TEMA OBJETO DE ESTA TESIS

El trabajo se basa en el estudio de la aparición, caracterísicas, desarrollo y fusión de los diversos núcleos de osificación del segundo radio del pie a lo largo de crecimiento infantil. Dicho proceso tiene relevancia y aplicación práctica en diversos aspectos de la medicina y otras ciencias.

I. M. 1. Anatomía

Los libros clásicos describen la anatomía del segundo radio del pie y sus núcleos, tanto primarios como secundarios, con gran detalle. Describen las articulaciones desde la osteología, así como la morfología ósea, las inserciones capsulares, ligamentosas y musculares. También incluyen apartados descriptivos sobre la vascularización e inervación de dicho segmento anatómico, e inciden en las variaciones fisiológicas de los osículos inconstantes. Estos conceptos son compartidos por todos, sin embargo hay otros conceptos que varían según el autor, y son estos los que se investigan en el presente trabajo.

Los textos parten de la base de la trifalangia del segundo dedo aunque coinciden en admitir la existencia de **fusiones** de las falanges distales de algunos dedos cortos del pie, sin embargo ninguno especifica haberla encontrado en el segundo dedo.

Son pocos los que anotan la **ausencia de núcleos** de osificación secundarios en las falanges.

Todos los textos muestran, para el segundo metatarsiano, la existencia de un núcleo de osificación primario, a partir del cual se formará la diáfisis, y uno secundario distal a partir del cual se formará la epífisis distal, sin embargo muy pocos reflejan la existencia de un posible **núcleo proximal del segundo metatarsiano**. Aquellos que lo hacen, no se detienen en describir sus características ni si tiene poder de crecimiento verdadero como cualquier otro núcleo.

Y por último, queda una pregunta abierta sobre si verdaderamente existen dos **tipos morfológicos de epífisis proximal** de la primera falange y si este hecho conlleva alguna repercusión clínica en el niño en crecimiento. (Testut 1923, Orts Llorca 1944, Arandes y Viladot 1956, Gómez Oliveros 1960, Ellis 1968, Lelièvre

1970, Gray 1977, Rochera 1980, Resnick 1981, Sarrafian 1983, Tax 1985, Mann-DuVries-Inman 1987, Ebrí 1988, Sobotta 1992, Keats 1993, Ogden SR 1994, Ogden JPO 1994, Campos 1997, López y Llanos 1997, Llanos y cols 1997, Moreno y Catena 1997, Tachdjian 1972 y 1999, Ogden (1 y 2) 2000, Scheuer y Black 2000, Viladot (3) 2001, Whitaker et al 2002, Monreal y Fdez-Camacho 2003).

I. M. 2. Ontogenia

En el momento del nacimiento existen determinados núcleos primarios de osificación, y con el paso del tiempo, aparecen los núcleos secundarios de los huesos largos. Estudiando los huesos del segundo radio del pie, puede determinarse el **desarrollo óseo evolutivo** y valorar las características y **morfología** de dicho núcleos, la aparición de **alteraciones en la osificación** que puedan sugerir signos posibles de necrosis avascular. El crecimiento óseo de los huesos largos a lo largo del desarrollo en la etapa infantil, se lleva acabo a través las epífisis de crecimiento, mediante el proceso de osificación encondral. La observación directa mediante radiología simple, de este proceso, puede aportar datos sobre el correcto crecimiento del mismo, el retraso en comparación con los estadios establecidos en poblaciones generales, o las alteraciones a lo largo del proceso. A su vez, parece interesante analizar la posible existencia de **núcleos de osificación adicionales** o no convencionales, como el de la base del segundo metatarsiano; y en caso de existir estimar su frecuencia poblacional, edades de aparición o fusión y características durante el desarrollo. (Brailsford 1948, Lachman 1953, Gómez Oliveros 1960, Venning 1960, O'Rahilly 1967, Köster 1968, Caffey 1972, Rochera 1980, Guillén 1981, Resnick 1981, Siffert (2) 1981, Montagne 1984, Tax 1985, Ebrí 1988, Moore 1989, Sadler 1990, Reverte Coma 1991, Alberts et al 1992, Fawcett 1993, Keats 1993, Sarrafian 1993, Ogden JPO 1994 y SR 1994, Munuera 1996, Puerta 1988 y 1997, Tachdjian 1999, Ogden (1 y 2) 2000, Scheuer y Black 2000).

I. M. 3. Cirugía, Ortopedia y Traumatología

En la práctica ortopédica la determinación de la edad ósea es fundamental para tomar decisiones quirúrgicas como epifisiodesis o artrodesis espinal, al igual

que para la predición de dismetrías de miembros inferiores o de la altura en bipedestación. Se trata de buscar un buen **indicador de edad ósea** entre los huesos que construyen el segundo radio del pie. Recordemos que el pie es el primer segmento del sistema musculoesquelético que muestra cambios puberales de crecimiento.

La alteración patológica en el proceso de osificación endocondral, incluyendo tanto la condrogénesis como la osteogénesis, se denomina **osteocondrosis**. Constituye una patología que afecta a los núcleos de osificación primarios y/o secundarios en el desarrollo esquelético del niño, provocando un cuadro clínico de afectación sintomática variable. El más importante de ellos en el segundo radio es la enfermedad de Freiberg, aunque pueden aparecer osteocondrosis en la segunda cuña o en las epífisis de las falanges (enfermedad de Thiemann). Resulta interesante describir su frecuencia en la muestra poblacional estudiada y su repercusión clínica y radiológica. (Freiberg 1914, Arandes y Viladot 1956, Lelièvre 1970, Marco 1971, Giannestras 1973, Gamble y Yale 1981, Resnick 1981, San Martín (2) 1981, Wiley y Thurston 1981, Siffert (1 y 2) 1981, Brower 1983, Tachdjian 1990, Trott 1991, Viladot 1991, Canale 1992, Katcherian 1994, Maresca 1996, González 1997, Gordillo 1997, Heinrich 1997, Moreno y Catena 1997, Dimégilo 2000 y 2001, Viladot (1) 2001, Pizones 2002, de Prado y cols 2003, Resnick 2006).

I. M. 4. Endocrinología Pediátrica

La aparición y fusión de los núcleos de crecimiento ha servido desde hace años para la determinación de la maduración esquelética (edad ósea), adquiriendo una función importante en el ámbito de la endocrinología pediátrica. Con el estudio comenzado por Todd y después seguido por su discípulo Greulich junto con Pyle, se abrió un camino en la datación de la edad ósea a partir de gráficas de crecimiento diseñadas con el estudio de las características de los núcleos de osificación de las manos y muñecas. Dichas tablas se han ido adaptando con el tiempo (Tanner y cols), y gracias al trabajo de Ebrí, Henández y colaboradores, y Pareja se han desarrollado unas gráficas adecuadas a la población española para su uso en la práctica diaria, sobre todo en pacientes con problemas de índole endocrinológico y con trastornos del crecimiento. El cálculo de la edad ósea es un

excelente **marcador de madurez y de predicción de crecimiento** en el niño. Y la datación de la edad ósea se ha convertido en instrumento imprescindible no sólo en el diagnóstico de determinadas patologías sino también en el control y evolución de las mismas tras la instauración del tratamiento. Existen algunos estudios que diseñan sus resultados a través de mediciones en los núcleos del retropie y tobillo, pero ninguno lo hace por medio del cálculo relativo de las longitudes del segundo radio del pie. En este trabajo se diseñan las ecuaciones de regresión para rectas y se diseñan curvas exponenciales para el cálculo de la edad ósea a partir de una radiografía simple de pie en el niño. (Greulich y Pyle 1959, Tanner et al. 1962 y 1972, Rand y cols 1980, Erasmie and Ringertz 1980, Sánchez 1983, Tanner et al. 1983 y 1988, Ebrí 1988, Hernández y cols 1988 y 1991, Argemi y Badía 1997, Wilson et al 1998, Sato et al 1999, Sobradillo 2000 y 2006, Whitaker et al 2002, Pareja 2004).

I. M. 5. Tecnología

En el momento actual se tiende a diseñar programas informáticos que permitan determinar la edad de un sujeto a partir de la presencia o ausencia de estos núcleos y las características de los mismos. En la adaptación española de las tablas de maduración esquelética, los autores (Hernández y cols) ya incluyen un Cd con un programa informático que permite realizar los cálculos a través del ordenador. En el sistema de nuestro estudio el cálculo de las longitudes óseas se basa en mediciones radiográficas de los núcleos de crecimiento realizadas a través de un programa informático que no sólo permite establecer los datos para los distintos parámetros, sino también calcular las rectas y curvas de regresión para la estandarización de los resultados y su posterior aplicacón universal a la población. (Shunk y cols 1987, Hernández y cols 1988 y 1991, Vasconcellos 1992, Castriota-Scanderbeg et al. 1995, Antonetti 1997, Argemi y Badía 1997, Sato et al. 1999, Whitaker et al 2002, Pareja 2004, Sobradillo 2000 y 2006).

I. M. 6. Medicina Forense

Para la actividad profesional de un forense es preciso poder determinar la edad ósea en determinados supuestos. La aplicación de las guías de cálculo sirven para la población adulta, y son menos precisas para la determinación del sexo en

edad infantil. Además ante un estudio óseo forense, dicha deteminación no consigue ser del todo precisa, pues se asigna la edad cronológica a partir de la edad biológica, sin tener un factor corrector preciso que corrija la discrepancia entre ambas. A su vez hay que contar con el factor de variabilidad étnico y diacrónico de diferencia ontogenética de desarrollo entre las distintas poblaciones. Todo ello provoca la necesidad de encontrar **fórmulas de cálculo para estimación de edad ósea** que se ajusten a parámetros reales de tiempo y espacio, es decir, **actualizados y de la polación española**, en nuestro caso.

Actualmente existen aspectos de ámbito social y político que enfatizan el interés en el conocimiento y determinación de la edad ósea en los niños. Dado que la legislación española, ante la comisión de delitos o faltas, contempla un distinto tratamiento según el presunto autor sea o no mayor de edad, la determinación de la misma es capital en el ámbito médico-forense. Además, con la creciente presencia de inmigrantes que acceden de forma ilegal a España, entre ellos los menores de edad, surge la necesidad y la exigencia de conocer la edad más ajustada posible de cada uno de ellos. En especial los niños, pues si no se encuentran acompañados pueden solicitar asilo en España. En este grupo específico hay que añadir los motivos expuestos en la Convención de Ginebra de 1951 sobre el Estatuto del Refugiado, y la recomendación del ACNUR en su "declaración de buenas prácticas con menores no acompañados". Para ampliar la informacón se pueden consultar los artículos de la Convención de la Haya para la protección de la infancia de 1.996; los protocolos de la Convención de Ginebra 12/8/1949, para la Protección de las víctimas en conflictos armados internacionales y la Protección de las víctimas en conflictos armados no internacionales; la Resolución de la Unión Europea sobre menores no acompañados; y las directrices generales interagenciaes sobre niñas y niños no acompañados y separados de ACNUR (Acnur.org).

En resumidas cuentas, se trata de buscar un método para calcular la edad lo más aproximadamente posible, para aquellos casos de pacientes **menores de edad**, sobretodo no acompañados de padres ni tutores legales.

La determinación de la edad, en aquellos casos en que el individuo no está documentado, ya sea por no portar documentos o por que éstos sean falsos, ha de

ser lo más exacta posible. De modo que los medios que se utilicen para ello han de ser rigurosos, más aún cuando de ello depende la puesta en marcha de los mecanismos de protección internacional en relación al menor. (Ubelaker 1978, Sundick 1978, *Workshop of European Anthropologists* 1980, Reichs 1986, Reverte Coma 1991, Miquel y Polo 2000, Anderson 2001, Pareja 2004, www. ACNUR.org).

I. M. 7. Antropología

Dado que en el estudio de la edad ósea influye en gran medida la variabilidad geográfica y racial, muchos autores han intentado aproximar los parámetros de cálculo de edad establecidos, comparándolos con la población en la que trabajan y ajustándolos de forma regional a las características de su propia población. En el caso de los estudios de los núcleos de osificación, valoran y comparan su aparición y características para adaptarlo a la población autóctona, para eliminar con ello la posible **variabilidad con respecto a otras poblaciones**. Hoy en día, es absurdo afirmar que la población mundial, incluso la perteneciente al mundo occidental y desarrollado, presenta los mismos niveles de desarrollo óseo que en los años treinta. Incluso con la utilización de los datos técnicos más avanzados no permiten, en la actualidad, establecer con total precisión la edad de un individuo, máxime si el estudio que se realiza se lleva a cabo en condiciones de urgencia y en muchos casos sin conocer determinados parámetros imprescindibles para llevar a cabo este tipo de análisis, como son las diferencias reales del crecimiento y la maduración ósea ligados al **origen étnico y a las carencias nutricionales** que a menudo sufren los individuos que proceden de otras zonas del planeta. En España el método de TW2 ha sido adaptado por el grupo de trabajo de Hernández y cols, que a su vez ha diseñado un método para valoración neonatal y de los dos primeros años de vida, que es la etapa donde la determinación de la edad ósea se hace de manera más vaga y menos ajustada en los métodos tradicionales. Además ha habido otros intentos de evaluación de población española como los de Ebrí 1988, Argemi y Badía 1997, o Pareja 2004.

La evaluación de la edad de un niño o adolescente está sujeto a grandes desviaciones, las tablas de referencia de maduración ósea disponibles en la actualidad dan una evaluación de la edad del individuo con un margen de error de

18 meses. Además, en ocasiones, se están aplicando, por ejemplo, *tests* para varones caucásoides mediterráneos sobre mujeres africanas sub-saharianas. Por todo esto nos parece útil la investigación y la elaboración de metodología aplicable con una máxima universalidad, o al menos regionalizada contemporánea integrando todos los **factores socio-culturales del momento actual**. El método investigado en nuestro estudio con la medición de los huesos largos del segundo radio está realizado en una muestra poblacional madrileña, con lo que se ajusta de manera directa a la población en la que trabajamos. (Garn et al. 1966, Sánchez 1983, Ebrí 1988, Hernández y cols 1991, Argemi-Badía 1997, Lejarraga 1997, Wilson et al 1998, Sato et al. 1999, Pareja 2004, Sobradillo 2006).

I. M. 8. Radiología y Diagnóstico por la imagen

Los métodos de estimación ósea diseñados hasta la fecha se basan en su mayoría en pruebas radiodiagnósticas. En el periodo fetal se utilizan las mediciones ecográficas de rodilla y cadera que permiten determinar al obstetra no sólo el estado del crecimiento fetal y la datación del mismo, sino también el diagnóstico de algunas patologías intraútero. En los dos primeros años, los diseños se centran en el estudio de los huesos del tarso, su aparición, características y morfología. En la edad infantil, se han diseñdo métodos cuya herramienta de trabajo es la radiografía simple; los más extendidos utilizan las imágenes de mano y muñeca, aunque también se han realizado métodos de observación de los núcleos y huesos de la rodilla y codo.

El método más utilizado hasta la década de los ochenta era el de Greulich y Pyle, a continuación se extendió en Europa el diseñado por Tanner y Whitehouse. En España está disponible el de Ebrí, Hernández y cols y Pareja. En este presete trabajo, se utilizan las radiografías simples de pie para valorar los núcleos de crecimiento y la longitud relativa de los huesos largos del segundo radio. Además se analizan las variantes o "alteraciones" radiológicas de los núcleos de osificación compatibles con lo que clásicamente se denominaban signos de necrosis isquémica frente a las que hacer un diagnóstico diferencial. (Greulich y Pyle 1959, Sauvegrain 1962, Ellis 1968, Erasmie and Ringertz 1980, Shunk y cols 1987, Ebrí 1988, Tanner et al. 1988, Hernández y cols 1991, Keats 1993,

Castriota-Scanderberg 1995, Antonetti 1997, Argemi y Badía 1997, Sobradillo 2000, Whitaker et al. 2002, Pareja 2004).

I. M. 9. Podología y Biomecánica

Desde el punto de vista biomecánico, el pie constituye el apoyo basal de la bipedestación y la marcha. Este pedestal soporta las fuerzas del cuerpo, fundamentado en los arcos plantares, cuya arquitectura está construída a base de un modelo de conjunción ósea, ligamentosa y muscular. Dependiendo de las combinaciones de sus elementos óeos, el pie se clasifica según fórmulas digitales y metatarsales. En una muestra amplia de nuestra población española, es interesante averiguar las frecuencias de dichos patrones y poder compararlas con las pocas series descritas. A su vez, se puede **analizar si una determinada combinación se asocia con una determinada patología, o alteración ósea y si así fuera, recoger sus frecuencias y particularidades**. (Morton 1928 y 1935, Harris y Beath 1949, Arandes y Viladot 1956, San Martín 1966, Lelièvre 1970 y 1982, Tachdjian 1972, Báez Prieto 1974-1980, Kapandji 1977, Kummer 1979, Faure 1981, Viladot 1981, 1997, (2) y (3) 2001, Sarrafian 1983, Montagne 1984, Cavanagh et al 1987, Pérez Casas y Bengoechea 1987, Comin 1988, San Gil 1988, Shereff 1991, Sarrafian 1993, Izquierdo 1997, Llanos 1997 y 2000, Valenti 2000, Fernández Camacho 2002, Monreal y Fdez-Camacho 2003, Viladot R 2003, Monreal Redondo 2004, Pareja Esteban 2004, Greibing 2004, Martín Guinea 2006).

I. M. 10. Cirugía Plástica

Por último destacar en el campo de la cirugía, la aplicación práctica que tiene el segundo dedo del pie como herramienta en la mejora del tacto, pinza, presión y agarre, en las manos con amputaciones de algún dedo. El segundo dedo es el más utilizado en niños como transferencia para defectos tanto congénitos como traumáticos, del pulgar o de los dedos largos. A través del transplante pediculado basado en la primera arteria metatarsiana, o de la transferencia de falanges no vascularizadas, se consiguen **dedos funcionales con potencial de crecimiento**. En los estudios de seguimiento de dichos pacientes, existe aún la conroversia de si existe un crecimiento normal de los dedos transplantados, al mismo ritmo que los otros dedos. Analizar el crecimiento del segundo dedo en una

muestra amplia de población de niños en edad de crecimiento, valorando las distintas variaciones de los núcleos y sus alteraciones en el desarrollo, puede ser de utilidad, a la hora de establecer unos criterios de selección de dicho dedo como donante; así como la idoneidad del mismo, como herramienta de trabajo en esta patología. (Gilbert 1982, Goldberg y Watson 1982, Lister 1988, Buck-Gramcko 1990, Merle y Dautel 1996, Kay 1996, Tu 2004, Wei 1989, 1997 y 2005, Cavallo 2003, Gohla 2005, Tonkin 2005, Unglaub 2006).

I. N. HIPÓTESIS

Todo ello plantea la importancia de un profundo estudio y análisis de la anatomía y clínica del segundo radio del pie. Se formula la hipótesis del trabajo sabiendo que la osificación postnatal del segundo radio del pie sigue un patrón sujeto a variaciones antropológicas (sexo, edad, morfología del antepié, ...). Es posible su sistematización cronológico-morfológica (que eventualmente podría permitir el establecimiento de fórmulas para la determinación de la edad radiológica) así como definir si las alteraciones radiológicas de tales núcleos de osificación son o no más frecuentes en algunos individuos según el sexo, las fórmula digital o metatarsal o la patología ortopédica del pie.

I. Ñ. OBJETIVOS

En la tesis realizada se persiguen los siguientes objetivos:

1- Determinar en una población madrileña moderna la cronología de aparición de los núcleos de osificación del segundo cuneiforme, proximal (si existe) y distal del segundo metatarsiano y epifisarios de las falanges del segundo dedo.

2- Determinar en una población madrileña moderna la cronología del cierre metafisario proximal (si existe) y distal del segundo metatarsiano y de las falanges del segundo dedo.

3- Establecer si la cronología de aparición de los núcleos y cierre metafisario del segundo radio del pie está sujeta o no a variaciones en función de datos antropológicos (sexo, lado, fórmulas digital y metatarsal) o de patología.

4- Determinar en una población madrileña moderna la presencia, o no, de un núcleo de osificación proximal en el segundo metatarsiano, estableciendo la cronología de aparición y de cierre de la metáfisis proximal. Establecer si la cronología de aparición de este núcleo y el cierre metafisario está sujeta o no a variaciones en función de datos antropológicos (sexo, lado, fórmulas digital y metatarsal) o de patología.

5- Establecer si el núcleo de osificación proximal del segundo metatarsiano es o no una epífisis, analizando si influye o no significativamente en la longitud final del metatarsiano.

6- Determinar la prevalencia de necrosis avascular a nivel de los núcleos secundarios de osificación en el segundo radio y su posible relación con factores antropológicos (como el sexo, lado, edad, fórmula digital y metatarsal) o con patología.

7- Crear modelos a partir del cual sea posible, mediante ajustes exponenciales, la estimación de la edad ósea estudiando el estado de los núcleos de osificación del segundo radio.