Universidad de Alcalá

TESIS DOCTORAL

ESTUDIO MEDIANTE RESONANCIA MAGNÉTICA DE LA POSICIÓN Y MORFOLOGÍA DEL DISCO ARTICULAR EN PACIENTES CON SINTOMATOLOGÍA TEMPOROMANDIBULAR

IRENE VILLAR BLANCO

Programa de Doctorado en

CIENCIAS DE LA SALUD HUMANA

Universidad de Alcalá

Universidad de Alcalá

TESIS DOCTORAL

ESTUDIO MEDIANTE RESONANCIA MAGNÉTICA DE LA POSICIÓN Y MORFOLOGÍA DEL DISCO ARTICULAR EN PACIENTES CON SINTOMATOLOGÍA TEMPOROMANDIBULAR

IRENE VILLAR BLANCO

Programa de Doctorado en

CIENCIAS DE LA SALUD HUMANA

Universidad de Alcalá

Directores:

Dr. D. Rafael Écija Navarro

Dr. D. Carlos Gutiérrez Ortega

DEDICATORIA

A mis Padres, mi tierra firme, mi ejemplo a seguir. Porque sin su aliento, su cariño y su perseverancia, nunca me hubiera aventurado en este proyecto. Gracias por vuestro apoyo en cada una de las decisiones que he tomado a lo largo de la vida. Sin vuestra confianza ciega, en muchas ocasiones me hubiera encontrado a la deriva. Os quiero.

A ti mamá, por no dejar que me acomode e insistir (siempre con grandes dosis de cariño) en la importancia de seguir creciendo en todos los ámbitos de mi vida. Gracias por estar constantemente a mi lado, ofreciéndome tus cuidados y tus enseñanzas, y compartiendo mis alegrías y tristezas.

A ti papá, por ser mi apoyo incondicional en cada momento. Por contagiarme tu entusiasmo a la hora de desarrollar nuestra profesión pero especialmente por animarme a disfrutar de la vida e intentar ser feliz cada día. Sin tu ejemplo dudo que este trabajo hubiera llegado a buen puerto.

A mi marido Alejandro, porque sin ti esto no hubiera sido posible. Porque me animaste desde el primer momento, confiaste en mí y me ayudaste a dar el difícil primer paso. Porque me has escuchado con paciencia y me has brindado tus sabios consejos a lo largo de toda la investigación. Porque tu amor, tu optimismo y tu alegría no han dejado de acompañarme desde que nos conocimos, ayudándome a resolver todos los problemas con los que me he podido encontrar. Te quiero.

A mi hijo Alejandro y a la pequeña Claudia**,** que está por llegar. Porque sois el motor de mi vida y gracias a vosotros me asombro cada día encontrando suficiente energía en mí para salvar cualquier dificultad. Vosotros le dais sentido a todo.

A mis hermanos Alberto y Alfredo, a mi abuela Amalia y al resto de mi familia. Porque vuestro cariño, aliento y confianza son el mejor regalo que nadie pueda tener. Porque el camino a vuestro lado es infinitamente más feliz y llevadero. Gracias por quererme tanto.

AGRADECIMIENTOS

En primer lugar me gustaría agradecer al Dr. D. Rafael Écija Navarro, director de esta tesis y amigo, el haberme apoyado desde el inicio en este proyecto, animándome con su ilusión cada vez que me veía arrastrada hacia algún punto muerto, y haciendo posible la conclusión del mismo.

Así mismo, todo mi agradecimiento al Profesor Dr. D. Carlos Gutiérrez Ortega por haber aceptado la dirección de esta tesis y haberme orientado continuamente durante estos años en la investigación. Sin su constante e valioso apoyo, pero por encima de todo, sin su entusiasmo y conocimientos científicos, este trabajo no hubiera sido posible. Gracias de corazón.

A mi tutor el Profesor Dr. D. Natalio García Honduvilla por haber confiado desde el primer día en este trabajo; por escucharme y mostrarme los pasos a seguir en cada momento, así como por sus valiosas correcciones.

A todos mis compañeros del Servicio de Radiodiagnóstico del Hospital Central de la Defensa Gómez Ulla, por su apoyo y comprensión durante los años de investigación; en especial a mi jefe D. Pablo Molina López-Navas por su inestimable confianza, y a la Dra. Dña. Pilar Vallejo Desviat y al Dr. D. Alfredo Cuevas Ibáñez, que me animaron con sus palabras y su ejemplo a embarcarme en este proyecto.

A todos los técnicos del Servicio de Radiodiagnóstico del Hospital Central de la Defensa Gómez Ulla, que me han brindado su ayuda incondicional en la recogida de datos y han estado siempre disponibles para prestarse a recabar información cuando lo he necesitado.

A todos mis amigos, los cuales directa o indirectamente han estado a mi lado durante estos años, siendo partícipes de los avances y los escollos con los que me he ido encontrando en el camino, animándome a culminar este trabajo.

“Investigar es ver lo que todo el mundo ha visto,

y pensar lo que nadie más ha pensado”.

Albert Szent-Györgyi

Premio Nobel de Medicina

“No desdeñes nunca las ideas imaginativas.

A ellas se llega sólo después de mucho pensamiento,

de mucha reflexión y mucho estudio,

y de notable atrevimiento”.

Javier Marías

ÍNDICE DE ABREVIATURAS

ATM	Articulación temporomandibular
RM	Resonancia Magnética
SC	Diámetro superior *(Kazumi Ikeda)*
AC	Diámetro anterior *(Kazumi Ikeda)*
PC	Diámetro posterior *(Kazumi Ikeda)*
TC	Tomografía Computerizada
CBCT	Tomografía computerizada de haz cónico
^{1}H	Protón de Hidrógeno
RF	Radiofrecuencia
CM	Campo Magnético
Fe	Hierro
Mn	Manganeso
Gd	Gadolinio
FOV	Field Of View o campo de exploración
T1	Tiempo de relajación longitudinal
T2	Tiempo de relajación transversal
ISFAS	Istituto Social de las Fuerzas Armadas
PACS	Picture Archiving and Communication System
RIS	Radiology Information System
DICOM	Digital Imaging and Communication On Medicine
THL	True Horizontal Line *(Kazumi Ikeda)*
IC	Intervalo de Confianza

ÍNDICE DE CONTENIDO

RESUMEN **27**

ABSTRACT **35**

INTRODUCCIÓN **43**

ANTECEDENTES HISTÓRICOS 3

ESTADO ACTUAL 6

ANATOMÍA 8

FUNCIÓN NORMAL DE LA ATM 13

RESONANCIA MAGNÉTICA (RM) 15

TÉCNICA DE RM *15*

RIESGOS ASOCIADOS A LA RM Y SUS MEDIDAS PREVENTIVAS *21*

TÉCNICA APLICADA AL ESTUDIO DE LA ATM 22

ANATOMÍA RADIOLÓGICA DE LA ATM 23

EPIDEMIOLOGÍA Y CLÍNICA 31

EPIDEMIOLOGÍA *31*

CLÍNICA *32*

DIAGNÓSTICO Y TRATAMIENTO 36

DIAGNÓSTICO *36*

TRATAMIENTO *37*

HIPÓTESIS **39**

OBJETIVOS **43**

MATERIAL Y MÉTODOS **47**

DISEÑO 49

POBLACIÓN A ESTUDIO 49

ESPECIALIDADES DE PROCEDENCIA DE LOS PACIENTES *49*

PERIODO DE ESTUDIO *49*

SELECCIÓN DE LA MUESTRA 49

TAMAÑO MUESTRAL 49

CRITERIOS DE INCLUSIÓN *50*

CRITERIOS DE EXCLUSIÓN *50*

VARIABLES A ESTUDIO 50

VARIABLES INDEPENDIENTES *50*

VARIABLES DEPENDIENTES *53*

VARIABLES DE CONTROL *53*

OTRAS VARIABLES *54*

MATERIAL 55

METODOLOGÍA PARA REALIZAR UN DIAGNÓSTICO CLÍNICO 57

PROTOCOLO DE IMAGEN *57*

PROCESADO DE DATOS *59*

MÉTODO ESTADÍSTICO 64

ESTADÍSTICA DESCRIPTIVA *64*

ESTADÍSTICA ANALÍTICA *65*

RESULTADOS **67**

DESCRIPCIÓN DE LA MUESTRA 69

EXPLORACIÓN DE DATOS 69

DISCUSIÓN **83**

CAMBIOS DEGENERATIVOS DISCALES 85

SINTOMATOLOGÍA 88

ESTRUCTURA Y TRASLACIÓN DEL CÓNDILO 93

DISCO ARTICULAR CONTRALATERAL 101

DIÁMETROS ARTICULARES 103

RECAPTURA DEL DISCO 105

RESONANCIA MAGNÉTICA 110

POSICIÓN CONDILAR ESTABLE EN RM 114

DIFERENCIAS ENTRE SEXOS 116

CONCLUSIONES **123**

BIBLIOGRAFÍA **127**

ÍNDICE DE TABLAS

Tabla 1. Distribución de las variables 69

Tabla 2. Relación entre la subluxación del disco articular a ambos lados y la presencia de cambios degenerativos en el mismo. 70

Tabla 3. Relación de la subluxación del disco y la presencia de dolor, chasquido y bloqueo temporomandibular en ambas articulaciones. 71

Tabla 4. Relación entre la subluxación del disco y la presencia de cambios estructurales en el cóndilo mandibular. 73

Tabla 5. Relación entre la subluxación del disco y la alteración en la translación del cóndilo mandibular. 74

Tabla 6. Relación entre la subluxación discal de un lado y la subluxación del disco contralateral. 75

Tabla 7. Relación de los diámetros anterior, medial, posterior y coronal en los pacientes que presentan subluxación discal. 78

Tabla 8. Relación entre la recaptura del disco articular y la presencia de cambios degenerativos en el propio disco, en el cóndilo, así como con la sintomatología temporomandibular. 80

ÍNDICE DE FIGURAS

Figura 1. Tratado de las articulaciones de Hipócrates. Manuscrito tardío. Biblioteca de Florencia. 3

Figura 2. Las alteraciones de la dentición condicionan sobrecargas y atrofias de las estructuras de la articulación temporomandibular, así como múltiples síntomas del oído. William Morton, odontólogo y pionero en la aplicación de anestesia en cirugía y odontología. Ernest Board. 4

Figura 3. Síndrome doloroso miofascial: dolor, la limitación del movimiento, los ruidos articulares y los cambios inflamatorios musculares. Instituto Maxilofacial, Centro Médico Teknon, Barcelona. 5

Figura 4. Anatomía ósea de la articulación temporomandibular. Testut L, Latarjet A. Anatomía Humana, Salvat Editores S.A. Barcelona, España 1979. . 9

Figura 5. Disco articular en la articulación temporomandibular. Testut L, Latarjet A. Anatomía Humana, Salvat Editores S.A. Barcelona, España 1979. 11

Figura 6. Anatomía ligamentosa de la articulación temporomandibular. Testut L, Latarjet A. Anatomía Humana, Salvat Editores S.A. Barcelona, España 1979. 12

Figura 7. Movimientos de apertura y cierre de la articulación temporomandibular. Estomatología, Facultad de Estudios Superiores Zaragoza, UNAM, México, Septiembre 2016. 13

Figura 8. Los spines de los núcleos atómicos están alineados al azar, y tras aplicar un campo magnético externo la mayoría se alinean a favor de dicho campo (verde) y otros en contra (rojo). Universidad de Santiago de Compostela, Investigación. Sección de Resonancia Magnética Nuclear. 17

Figura 9. Física de la Resonancia Magnética Nuclear. Excitación. Relajación. Transformación de Fourier. Instrumentación Biomédica. Universidad Pública de Navarra, 2015..... 20

Figura 10. Imagen de RM en plano sagital donde se observa el disco articular de morfología normal. Servicio de radiodiagnóstico. Hospital Central de la Defensa, Madrid. 23

Figura 11. Imagen de RM en plano sagital donde se observa el disco articular en la posición de “las 12 en punto”. Servicio de radiodiagnóstico. Hospital Central de la Defensa, Madrid. 24

Figura 12. Imagen de RM en plano sagital donde se observan cambios degenerativos del disco articular. Servicio de radiodiagnóstico. Hospital Central de la Defensa, Madrid. 26

Figura 13. Imagen de RM en plano sagital donde se observa el disco articular subluxado. Servicio de radiodiagnóstico. Hospital Central de la Defensa, Madrid. 27

Figura 14. Imagen de RM en plano sagital donde se observa derrame articular. Servicio de radiodiagnóstico. Hospital Central de la Defensa, Madrid. 28

Figura 15. Imagen de RM en plano sagital donde se observa osteoartritis. Servicio de radiodiagnóstico. Hospital Central de la Defensa, Madrid. 29

Figura 16. Disco articular en posición normal y disco subluxado. Servicio de radiodiagnóstico. Hospital Central de la Defensa, Madrid. 51

Figura 17. Disco articular de morfología normal y disco degenerado. Servicio de radiodiagnóstico. Hospital Central de la Defensa, Madrid. 51

Figura 18. Disco articular subluxado sin recpatura en la posición de boca abierta. Servicio de radiodiagnóstico. Hospital Central de la Defensa, Madrid. 52

Figura 19. Translación condilar normal, escasa y excesiva. Servicio de radiodiagnóstico. Hospital Central de la Defensa, Madrid. 52

Figura 20. Posición condilar estable. Puntos de referencia y medidas lineales del espacio entre el cóndilo y la fosa glenoidea. Diámetro superior (SC) perpendicular a la línea horizontal verdadera y tangentes a los aspectos anteriores y posteriores más prominentes del cóndilo que determinan el diámetro anterior (AC) y posterior (PC). Kazumi Ikeda, Assessment of optimal condylar position with limited cone-beam computed tomography, American Association of Orthodontist 2009..... 53

Figura 21. Fases de la morfología condilar: normal, de aplanamiento y osteofítica. Servicio de radiodiagnóstico. Hospital Central de la Defensa, Madrid. 54

Figura 22. Sistema de Resonancia Magnética de campo alto Phillips Achieva 1.5. Servicio de radiodiagnóstico. Hospital Central de la Defensa, Madrid. 55

Figura 23. Monitores para diagnóstico radiológico EIZO. Servicio de radiodiagnóstico. Hospital Central de la Defensa, Madrid. 56

Figura 24. Monitores HP L1908w. Servicio de radiodiagnóstico. Hospital Central de la Defensa, Madrid. 57

Figura 25. Diámetros sagitales anterior, superior y posterior entre el cóndilo mandibular y la fosa glenoidea. Servicio de radiodiagnóstico. Hospital Central de la Defensa, Madrid. 61

Figura 26. Diámetro coronal entre el cóndilo mandibular y la fosa glenoidea. Servicio de radiodiagnóstico. Hospital Central de la Defensa, Madrid. 62

RESUMEN

INTRODUCCIÓN

Desde el origen de nuestra especie la historia hace referencia al dolor y a los trastornos temporomandibulares. Pero sólo en 1934, estos conceptos adquieren la debida atención de médicos y estomatólogos gracias a la publicación de un artículo del Dr. *James Costen*, médico especialista en otorrinolaringología. Éste sugiere que las alteraciones dentarias son las responsables de diversos síntomas que afectan al oído. Más adelante, en 1956, Schwartz define el "Síndrome de disfunción de la ATM", donde destaca la influencia etiológica de factores emocionales y psicológicos entre las causas de esta patología, frente a la opción puramente biomecánica. Durante los años 60 y principios de los años 70, tanto la mal oclusión como posteriormente el estrés emocional, son aceptados como los principales factores etiológicos de todos los trastornos relacionados con la ATM. Y sólo cuando está muy avanzada la década de los 70 y a inicios de los 80, empieza a llegar nueva información relativa a las estructuras intracapsulares y a su posible implicación en los trastornos dolorosos articulares.

Hoy en día no podemos desviar la atención de la patología temporomandibular por su recurrencia en la práctica clínica. Debemos así mismo promover su estudio, ya que sigue siendo controvertida tanto su denominación y etiología, como su diagnóstico y tratamiento. Actualmente, gracias al desarrollo de las nuevas técnicas de diagnóstico por imagen, contamos con una valiosa herramienta para detectar estos trastornos y determinar su origen, pudiendo atajar los síntomas con los mejores tratamientos en cada caso prácticamente sin errores.

Clásicamente, la articulación temporomandibular (ATM) se ha evaluado con técnicas de radiología simple convencional en proyecciones transcraneales y técnicas de tomografía hipocicloidal. En los últimos años, la tomografía computarizada (TC) ha posibilitado la obtención de imágenes en los distintos planos del espacio con reconstrucciones tridimensionales, mejorando el detalle de las estructuras óseas. Sin embargo, estas técnicas no demuestran la arquitectura interna de la articulación, es decir, no muestran la estructura del

disco articular. La artrografía tan utilizada en los años setenta ha sido desbancada por la resonancia magnética (RM), y está en desuso. La ecografía tampoco tiene actualmente indicaciones precisas en el estudio de esta articulación, aunque la aparición de nuevos equipos de ultrasonidos de alta resolución parece, según algunas publicaciones, que podría aumentar la utilidad de esta técnica aportando información sobre la posición y patología degenerativa del disco articular. Por todo esto, la RM se perfila como la técnica más adecuada para el estudio de la ATM, ya que permite definir anatómicamente las estructuras óseas de la articulación, además de la morfología y posición respecto a éstas del disco articular durante el movimiento de apertura y cierre de la boca.

Teniendo estos hechos en cuenta y sabiendo que no se ha estudiado de forma exhaustiva la implicación del disco articular en la etiología de los trastornos dolorosos articulares, establecemos la siguiente hipótesis: la posición y morfología del disco articular pueden condicionar la situación y estructura del cóndilo mandibular, y por lo tanto las manifestaciones clínicas temporomandibulares.

Y consecuentemente, los objetivos del presente estudio son demostrar que siempre que se altera la posición normal del disco articular se producen cambios degenerativos en el mismo, valorar si la subluxación discal condiciona cambios estructurales en el cóndilo mandibular y afecta a la translación del mismo, y determinar si en función de la subluxación del disco varían el dolor, chasquido y bloqueo de la articulación temporomandibular. También hemos querido estudiar si la subluxación discal puede alterar la posición del disco contralateral, así como producir síntomas clínicos y cambios estructurales en la articulación opuesta; si la recaptura del disco afecta a los cambios degenerativos del propio disco y del cóndilo mandibular, y si todos estos hallazgos son diferentes en ambos sexos. Y por último, queremos analizar si la alteración de la posición normal del disco afecta a los diámetros de la posición condilar en los estudios de RM.

MATERIAL Y MÉTODOS

Para lograr conseguir los objetivos anteriormente descritos hemos diseñado un estudio observacional transversal retrospectivo, seleccionando a 159 pacientes que acuden al Servicio de Radiodiagnóstico del Hospital Central de la Defensa Gómez Ulla procedentes del Sistema Nacional de Salud de la Dirección Asistencial Centro o ISFAS, y que refieren signos o síntomas relacionados con la articulación temporomandibular. La mayoría de los pacientes vienen remitidos desde las consultas de Cirugía Maxilofacial y de Odontología, y una minoría de las consultas de Otorrinolaringología. La recogida de datos de los pacientes se realiza entre los años 2012 y 2015, dada que la técnica de realización de los estudios de Resonancia Magnética es la misma. Como criterios de exclusión se consideraron no aptos aquellos pacientes con antecedentes personales de fracturas mandibulares, patología tumoral, traumatismos agudos, marcapasos o cualquier otra contraindicación para la realización de una resonancia magnética, o aquellos que no soportaran la realización de la exploración por padecer claustrofobia.

RESULTADOS

Del total de los 159 pacientes, 136 son mujeres y 23 son varones. La edad media (en años cumplidos) en ambos grupos es de 47 años, siendo ligeramente menor en el grupo de los varones.

Hemos obtenido claros resultados respecto a la directa relación entre la subluxación discal y la degeneración del disco, aunque no han sido tan concluyentes respecto a la sintomatología: el dolor y el chasquido parecen estar relacionados con la posición del disco en las ATMs izquierdas estudiadas, mientras que en el lado derecho hemos encontrado resultados estadísticamente significativos únicamente respecto a la relación con el bloqueo mandibular.

Es también claramente significativa la relación entre la subluxación discal y el remodelamiento condilar, con aplanamiento y aparición de osteofitos. Y también los resultados son concluyentes si nos fijamos en la disminución del recorrido condilar cuando el disco no se encuentra en su posición normal. Otro factor que parece relevante es que cuando se luxa el disco de un lado, es frecuente que se altere la posición del disco contralateral, y además, el disco contralateral presenta mayor grado de degeneración que en los pacientes que no presentan subluxación discal. Sin embargo, no parece que la posición del disco influya en la sintomatología del lado contralateral. Los resultados son también bastante concluyentes en cuanto a la presencia de aplanamiento y osteofitos en el cóndilo contralateral cuando el disco está desplazado.

Respecto a los diámetros que hemos medido en nuestra población a estudio, si comparamos los obtenidos en aquellos pacientes que presentan subluxación discal con los que no la tienen, sí son estadísticamente significativos. No hemos, sin embargo, demostrado que la recaptura del disco esté directamente relacionada con los cambios degenerativos en el mismo; no obstante, si estudiamos la relación entre la recaptura o no del disco y los cambios en el cóndilo mandibular, nos encontramos que la recaptura del disco parece ser un factor de protección respecto a la aparición de osteofitos. La relación entre la recaptura o no del disco y la sintomatología no ofrece (una vez más) resultados estadísticamente significativos.

DISCUSIÓN

El estudio de la disfunción temporomandibular y los factores etiológicos de la misma han sido un asunto controvertido a lo largo de mucho tiempo. Inicialmente, por la escasa resolución de imagen de los tejidos blandos que proporcionaban las técnicas de imagen convencionales y por la complejidad anatómica del área a estudio. Posteriormente, por el gran número de opiniones encontradas al respecto. Sin embargo, desde la aparición de la resonancia magnética y su uso habitual en la práctica clínica, son muchos los autores que

están convencidos del papel fundamental que juega el disco articular en la clínica y en los cambios degenerativos que se producen en la misma. Así mismo, muchos defienden que es la alteración de su posición normal la que determina la cascada de consecuencias que nos podemos encontrar en pacientes sintomáticos.

Todos los resultados que hemos obtenido en nuestro estudio están avalados por múltiples publicaciones científicas recientes, donde podemos observar que se repiten ciertos factores: la unanimidad a la hora de considerar la RM como la técnica de referencia para evaluar esta patología; las claras diferencias entre sexos, siendo mucho más frecuente diagnosticar este trastorno en mujeres respecto a hombres (aunque no se conozca todavía la causa de esta disparidad); y la alta prevalencia de la disfunción temporomandibular en nuestra población, siendo por lo tanto imprescindible un diagnóstico precoz y un tratamiento adecuado para prevenir y resolver la sintomatología y los problemas asociados que se desencadenan de la misma.

CONCLUSIONES

1. La alteración de la posición y de la morfología del disco de la articulación temporomandibular producen cambios degenerativos tanto en el propio disco como en el resto de las estructuras articulares.
2. La sintomatología estudiada (dolor, chasquido y bloqueo) se asocia al desplazamiento del disco dentro de la articulación, aunque en algunos casos debemos tener en cuenta otros factores para explicar la misma.
3. La posición del disco es determinante en el movimiento del cóndilo mandibular.
4. Las dos articulaciones temporomandibulares funcionan como un complejo funcional único, de forma que los cambios degenerativos en una de ellas afectan a la contralateral.
5. La subluxación discal acelera la degeneración del mismo independientemente de si existe o no recaptura.

6. Existen diferencias significativas entre ambos sexos respecto a la patología de la articulación temporomandibular (prevalencia en mujeres), aunque todavía no se conocen con seguridad las causas de las mismas.
7. Los diámetros obtenidos de la posición condilar en los estudios de resonancia magnética podrían ser utilizados en futuras líneas de investigación, con el objetivo de valorar la posibilidad de ser extrapolados a exploraciones de tomografía computerizada. De esta forma, podríamos alcanzar un diagnóstico más preciso en la práctica clínica.

ABSTRACT

INTRODUCTION

Temporomandibular disorders (TMD) are one of the most common causes of pain in the mouth and face and also have the potential to produce persisting chronic pain. The “father” of TMD can be considered to be *Dr. James Costen* (otolaryngologist). In 1934, he theorized that oral and dental alterations could be the origin of ear pain or dizziness. In 1956 Schwartz published his "TMJ dysfunction syndrome", highlighting the etiological influence of emotional and psychological factors in this pathology versus the purely biomechanical option. In the 1960s and the following 1970s, malocclusion and emotional stress were accepted as the main etiological factors of all disorders related to TMJ. It wasn't until the '80s that new information about the intracapsular structures and their possible involvement in painful joint disorders began to arrive.

Nowadays, the temporomandibular pathology (pain and dysfunction) are commonly seen in clinical practice. Denomination, etiology, diagnosis and treatment planning in patients with temporomandibular dysfunction is an area replete with controversial issues, including diverse diagnostic procedures. Currently, we have a valuable tool to detect these disorders and determine their origin due to advances in new diagnostic imaging techniques, what allow us to treat in the best way possible signs and symptoms.

Temporomandibular joint (TMJ) has been always evaluated with conventional simple radiology techniques in transcranial projections and hypocycloidal tomography techniques. In recent years, computed tomography (CT) has managed to obtain three-dimensional images, improving the detail of the bone structures. However, these techniques do not demonstrate the internal architecture of the joint, especially the structure of the articular disc. Arthrography has been superseded by magnetic resonance (MRI). Ultrasounds does not currently have precise indications in the study of this joint, although the appearance of new high resolution ultrasound equipment could increase the usefulness of this technique by providing information on the position and degenerative pathology of the articular disc. MRI is emerging as the most appropriate technique for the study of TMJ, since it allows to anatomically

define the bone structures of the joint, as well as the joint disc morphology and position during the jaw open-close movements.

Since the involvement of the joint disc in the etiology of painful joint disorders has not been fully studied, we establish the following hypothesis: the position and morphology of the joint disc can condition the situation and structure of the mandibular condyle, and therefore the temporomandibular clinical manifestations.

The aims of this study are to demonstrate if articular disc displacement is determinant for degenerative changes, assesses if disc subluxation is associated with structural changes in the jaw condyle and how can even change the translation movement of the condyle, and determine whether depending on the subluxation of the disc vary the pain, clicking and blockage of the temporomandibular joint. We have also studied if disc subluxation can modify the position of the contralateral articular disc, as well as trigger clinical symptoms and structural changes in the opposite joint. We have as well examined if disc displacement with reduction could be responsible for structural changes in the disc and in the mandibular condyle, and if all these findings are different in both sexes. And finally, we want to analyze whether the alteration of the normal position of the disc affects the diameters of the condylar position in the MRI studies.

MATERIAL AND METHODS

We have designed a retrospective cross-sectional observational study to achieve the objectives described above, selecting 159 patients who came to the Central Hospital of the Defense Gómez Ulla radiology department describing signs or symptoms related to the temporomandibular joint. Most patients are referred from maxillofacial surgery and odontology departments, and a minority from otolaryngology department. The patient data collection process takes place between 2012 and 2015. Exclusion criteria were those patients with a personal history of mandibular fractures, tumor pathology, acute trauma,

pacemaker or any other contraindication to perform an MRI, or those who did not endure the exploration due to claustrophobia.

RESULTS

The study included 159 patients, 136 women and 23 men. The average age was 47 years in both groups (slightly lower among males).

Clear results have been obtained about the relationship between disc subluxation and disc degeneration. However, final results have not been so conclusive regarding the symptomatology: pain and clicking seem to be related to the position of the disc in the left TMJ studied, while on the right side we have found statistically significant results only regarding the relationship with the mandibular blockage. The relationship between disc subluxation and condylar remodeling (flattening and osteophyte formation) is also clearly significant, as well as the obvious decrease of the condylar movement. Another relevant factor is that disc displacement is related with degenerative changes and alterations in the position of the contralateral articular disc. On the opposite, it does not seem to influence the symptomatology of the contralateral side.

Likewise, the diameters obtained in our study population, comparing patients with and without disc subluxation, are statistically significant. Nevertheless, disc displacement with reduction does not seem to be directly related to degenerative changes in the articular disc, even though protects from degenerative changes in the mandibular condyle as the osteophyte formation. Finally, disc displacement with or without reduction it that not seem to be related (once again) to TMJ symptomatology.

DISCUSSION

The etiopathogenesis of the temporomandibular dysfunction has always been controversial and no clearly defined. Initially, because of the low image resolution of the soft tissues provided by conventional imaging techniques and the anatomical complexity of the area under study. Subsequently, for the large number of opinions found in this regard. However, since magnetic resonance imaging is considered the prime imaging of choice for assessing soft tissue components of the temporomandibular joint due to its excellent soft tissue contrast resolution, many authors are convinced of the fundamental role played by the articular disc. Moreover, recent studies claim that disc displacement determines the cascade of consequences that we can find in symptomatic patients.

All the results we have obtained are supported by multiple up to date scientific publications, and we can observe the agreement by all people involved when considering MRI as the reference technique to evaluate this pathology; the clear differences between males and females (TMD is much more frequent in women than in men although the cause of this disparity is not yet well known); and the high prevalence of temporomandibular dysfunction in our population, underlining the significance of an early diagnosis and an adequate treatment to prevent and resolve signs and symptoms associated to TMD.

CONCLUSIONS

1. The alteration of the position and morphology of the temporomandibular joint disc determine degenerative changes both in the disc itself and in the rest of the joint structures.
2. The symptomatology (pain, clicking and blockage) is associated with disc displacement, although in some cases we must take into account other factors to explain it.

3. The position of the disc is determinant in the movement of the mandibular condyle.
4. The temporomandibular joints work as a single functional complex, and degenerative changes in one of them affect the contralateral one.
5. Disc subluxation (with or without reduction) accelerates the degenerative changes of the disc.
6. There are significant differences between both sexes regarding the pathology of the temporomandibular joint (prevalence in women), although the cause of this disparity is not yet well known.
7. The diameters obtained from the condylar position in the magnetic resonance imaging studies could be used in future lines of research, with the aim of assessing the possibility of being extrapolated to computerized tomography studies (CT scans). In this way, we could achieve a more accurate diagnosis in clinical practice.

INTRODUCCIÓN

ANTECEDENTES HISTÓRICOS

Desde el origen de nuestra especie podemos encontrar numerosas referencias al dolor y la patología temporomandibular. Existen referencias en la Biblia sobre aquellos afligidos que lo padecían: *"entonces vendrá el llanto y el crujir [...] y rechinar de dientes", y y*a en el siglo V *Hipócrates* describió un método para reducir la luxación mandibular, no muy distinto al que se sigue usando en la actualidad **(Figura 1).** Algunos anatomistas como *Vesalio* (siglo XIV) y *John Hunter* (siglo XVI) son los precursores de los métodos quirúrgicos en la articulación, gracias a los extensos estudios anatómicos que realizaron de la misma[1].



Figura 1. Tratado de las articulaciones de Hipócrates. Manuscrito tardío. Biblioteca de Florencia.

En el año 1918 fue Prentiss, un prestigioso anatomista, quien empezó a relacionar los efectos de la falta de dentición con sobrecargas y atrofias de las

estructuras de la articulación temporomandibular (ATM), en colaboración con el dentista Summa. En 1920 los dentistas Monson y Wight aplicaron este concepto a la sordera **(Figura 2)**, refiriendo que si se restablecía las correcta relación entre ambos maxilares, ésta mejoraba[2,3,4,5].

Pero sólo a partir de 1934 los médicos y los estomatólogos comenzaron a prestar atención a estos conceptos, y fue como consecuencia de un artículo que escribió el doctor James Costen, otorrinolaringólogo, en el que basándose en 11 casos de pacientes suyos, sugirió que las alteraciones de la dentición son las responsables de múltiples síntomas del oído. A raíz de este primer artículo, Costen describió y publicó una combinación de signos y síntomas como Síndrome (al que posteriormente se dio su nombre). Estaba basado en observaciones clínicas correctas y en algunas interpretaciones, aunque no desde el Método Científico. A pesar de todo, fue un gran acierto describir las numerosas patologías que presentaban estos pacientes y relacionarlas con las alteraciones de la ATM, así como demostrar que debían ser tratadas por médicos estomatólogos u odontólogos[6,7,8].

Figura 2. Las alteraciones de la dentición condicionan sobrecarga y atrofia de las estructuras de la articulación temporomandibular, así como múltiples síntomas del oído. William Morton, odontólogo y pionero en la aplicación de anestesia en cirugía y odontología. Ernest Board.

Schwart en 1956 introdujo un nuevo concepto: su "Síndrome de disfunción de la ATM", donde destacaba la influencia etiológica de factores emocionales y psicológicos en esta patología frente a la opción puramente biomecánica. *Schwartz* determinó que se podía seleccionar un grupo de pacientes dentro de todos aquellos que presentaban este síndrome, cuyos problemas se caracterizaban por movimientos mandibulares dolorosos y limitados como consecuencia (según su opinión) del espasmo de la musculatura masticatoria. Él lo definió como "síndrome de disfunción doloroso de la ATM". Por primera vez los estudios de un autor desviaban la atención del rígido concepto mecánico de la etiología oclusal hacia otros conceptos como las características psicológicas del paciente, y hacia la participación más extensa del sistema estomatognático completo[9,10]. En 1969 Laskin desarrolló el llamado "Síndrome doloroso miofascial", que describía una clínica caracterizada por el dolor, la limitación del movimiento, los ruidos articulares y la inflamación muscular, y todo ello como consecuencia directa del estrés emocional[11] **(Figura 3)**. Durante los años 60 y principios de los 70 tanto la mal oclusión, como posteriormente el estrés emocional, eran aceptados como los principales factores etiológicos de todos los trastornos relacionados con la ATM. Sólo cuando estaba muy avanzada la década de los 70 y a inicios de los 80, empezó a llegar nueva información relativa a las estructuras intracapsulares y a su posible implicación en los trastornos dolorosos articulares[12].

Figura 3. Síndrome doloroso miofascial: dolor, la limitación del movimiento, los ruidos articulares y los cambios inflamatorios musculares. Instituto Maxilofacial, Centro Médico Teknon, Barcelona.

Hoy en día no podemos desviar la atención de la patología temporomandibular por su recurrencia en la práctica clínica. Debemos así mismo promover su estudio, ya que sigue siendo controvertida la cuestión de su denominación, etiología, diagnóstico y tratamiento. Actualmente, gracias al desarrollo de las nuevas técnicas de diagnóstico por imagen, contamos con una valiosa herramienta para detectar estos trastornos y determinar su origen, pudiendo atajar los síntomas con los mejores tratamientos en cada caso prácticamente sin errores[13].

Gracias a la resonancia magnética (RM) y el procesado de las imágenes mediante reconstrucciones multiplanares contamos con un método rentable y eficaz en el estudio y diagnóstico de la patología temporomandibular. Aporta una información anatómica y funcional inestimable sin tener que someter al paciente a radiaciones ionizantes, y permite valorar la morfología y posición del disco articular, algo imposible en la radiografía convencional o en la tomografía computerizada. Sin embargo, es importante conocer sus limitaciones, como algunos problemas de interpretación inter-radiólogo y su incompatibilidad en pacientes portadores de objetos ferromagnéticos[14].

ESTADO ACTUAL

En la bibliografía del estudio de la articulación temporomandibular encontramos numerosos artículos en los que se detalla su anatomía y la patología relacionada con ella mediante técnicas de radiología simple convencional en proyecciones transcraneales, y técnicas de tomografía hipocicloidal. El rápido desarrollo de la tomografía computerizada (TC) con la adquisición de imágenes en los distintos planos del espacio y reconstrucciones tridimensionales, y la posibilidad de compra de la maquinaria necesaria para la realización de estos estudios (tomografía computerizada de haz cónico o CBCT) en las clínicas odontológicas, ha aumentado el número de exploraciones realizadas. Éstas aportan información detallada de las estructuras óseas y permiten a los clínicos sospechar el estado de las partes blandas articulares, lo que resulta muy práctico a la hora de diagnosticar. No

obstante, no permiten visualizar la arquitectura interna de la articulación, no muestran la estructura del disco articular ni de las estructuras ligamentosas, y no permiten realizar secuencias dinámicas donde podemos observar la articulación en movimiento real[15].

También la artrografía, técnica muy utilizada en los años setenta que consiste en la inyección de un medio de contraste dentro de la articulación y posterior evaluación radiográfica para visualizar la estructura cartilaginosa articular, está en desuso porque ha sido sustituida por la resonancia magnética (RM). Sin embargo, existen algunas indicaciones muy específicas como la sospecha de perforación del menisco articular que no queda clara en otras exploraciones diagnósticas o el estudio de cápsulas articulares rotas o con adherencias, donde todavía es una técnica útil. Y no podemos olvidar la indicación más recurrente de esta técnica: la de realizar procedimientos terapéuticos en pacientes con sintomatología dolorosa invalidante[16,17].

La ecografía tampoco tiene indicaciones precisas en el estudio de esta articulación, aunque en la última década se ha utilizado como un método para diagnosticar el desplazamiento del disco, evaluando su posición en función de su relación superior con el cóndilo mandibular. Una de sus ventajas es que no es una técnica invasiva, y otra no menos importante, que tiene un coste sustancialmente menor que otras técnicas de diagnóstico por imagen, por lo que su disponibilidad es infinitamente mayor. Además, la aparición de nuevos equipos de ultrasonidos de alta resolución parece, según algunas publicaciones, que podría aumentar su uso en el diagnóstico de estos desórdenes[18].

A pesar de todas las ventajas que podamos encontrar a las técnicas descritas previamente, la RM sigue siendo el *gold standard*, la técnica más adecuada para el estudio de la ATM, debido a que es el examen que proporciona las mejores imágenes anatómicas y funcionales de las estructuras de la articulación (tanto de las paredes óseas como de la morfología y posición del disco articular respecto a éstas durante el movimiento de apertura y cierre de la boca), y permite diagnosticar las numerosas patologías que pueden

afectar a la ATM. Además, la RM no es invasiva y nos proporciona información que no se consigue en la evaluación clínica, permitiendo controlar el seguimiento y resultado del tratamiento en cada caso[19].

ANATOMÍA

La articulación temporomandibular establece la conexión articular entre el hueso mandibular y el hueso temporal del cráneo.

El maxilar inferior o mandíbula es un hueso impar, central y simétrico que se divide en una parte media o *cuerpo* y dos extremos laterales o *ramas*[20]. El borde superior de las ramas lo conforman dos apófisis voluminosas: una anterior llamada *apófisis coronoides* y otra posterior designada con el nombre de *cóndilo del maxilar inferior*. Estas dos apófisis están separadas por una escotadura profunda llamada *escotadura sigmoidea*.

El cóndilo del maxilar inferior se articula con la *cavidad glenoidea* y el *cóndilo del temporal*, y está unido a la rama del maxilar por una porción estrecha llamada *cuello del cóndilo*. El cóndilo mandibular presenta dos caras o vertientes, que están cubiertas por una delgada capa de partes blandas, que regulariza la superficie articular sin modificar su configuración general. Esta capa no osificada está constituida por *tejido fibroso*. Esto depende del hecho embriológico de que el cóndilo del maxilar se desarrolla directamente en el seno del tejido conjuntivo, sin cartílago preexistente. De ello resulta que, cuando llega a su completo desarrollo, su parte más superficial y no osificada es siempre una formación de conjuntiva y nunca cartilaginosa **(Figura 4)**.

Estando en oclusión ambas arcadas dentarias, el cóndilo de la mandíbula se apoya sobre la cavidad glenoidea del temporal, y por delante la superficie articular se prolonga hacia el cóndilo del temporal.

La cavidad glenoidea es una depresión profunda, de forma elipsoide, cuyo eje mayor lleva exactamente la misma dirección que el cóndilo del maxilar. Está limitada por delante por el tubérculo cigomático y por la raíz transversa del arco cigomático o cóndilo del temporal; por detrás por la apófisis

vaginal y la cresta petrosa; por dentro por la espina del esfenoides y por fuera por la raíz longitudinal de la apófisis cigomática, la rama de bifurcación inferior de esta raíz y la pared anterior del conducto auditivo externo.

Una cisura, la llamada *cisura de Glaser*, divide la cavidad glenoidea en dos partes muy desiguales: la parte anterior, más pequeña, labrada en la base de la concha, que constituye la cavidad glenoidea propiamente dicha, y una parte posterior, más grande, formada en gran parte por la pared anterior del conducto auditivo, que embriológicamente pertenece al hueso timpánico. De estas dos partes, la primera, más excavada y lisa, es la que forma parte de la articulación. La parte posterior es extraarticular y únicamente está en relación con el tejido celuloadiposo.

El cóndilo del temporal lo constituye la raíz transversal de la apófisis cigomática, eminencia transversal, en extremo convexa de delante atrás y ligeramente cóncava de fuera a dentro.

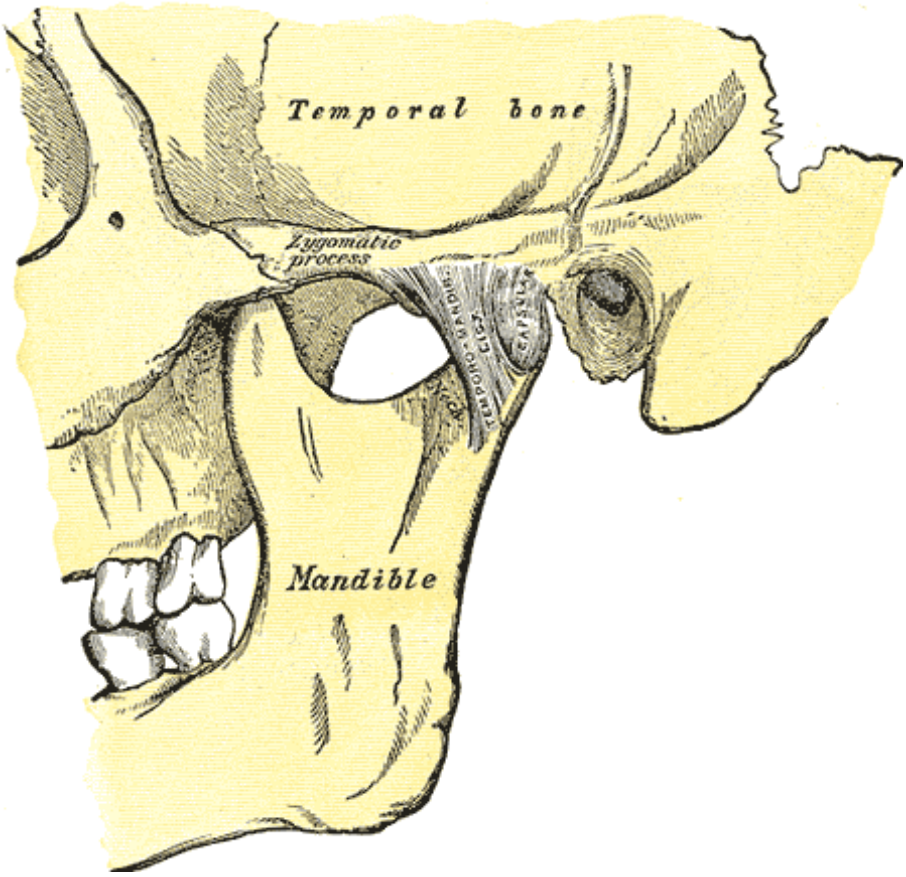

Figura 4. Anatomía ósea de la articulación temporomandibular. Testut L, Latarjet A. Anatomía Humana, Salvat Editores S.A. Barcelona, España 1979.

Para establecer armonía entre las dos superficies articulares que hemos descrito y que son una y otra convexas (y por consiguiente no se corresponden), existe entre ellas un disco fibroso que se amolda exactamente a ellas.

Este disco o menisco interarticular tiene una forma elíptica, y en él se pueden describir dos *caras*, dos *bordes* y dos *extremidades*. La cara *anterosuperior* es a la vez cóncava y convexa; cóncava por delante, donde se aplica contra el cóndilo del temporal y convexa por detrás, donde se corresponde con la cavidad glenoidea. La cara *posteroinferior* cubre el cóndilo mandibular y por consiguiente resulta cóncava en toda su extensión. En estado de reposo, cuando el arco dental inferior está aplicado contra el arco dental superior, el menisco cubre únicamente la vertiente anterior del cóndilo y la cresta transversal que lo corona. En cuanto a la vertiente posterior, queda libre de todo contacto con el disco fibroso y se encuentra en relación inmediata con la parte posterior de la cápsula articular.

De los dos bordes del menisco, el *posterior* es mucho más grueso que el *anterior*. Las dos extremidades del menisco temporomaxilar se distinguen en externa e interna, la primera mucho más gruesa que la segunda. Una y otra se doblan ligeramente hacia abajo y se fijan, por medio de delgados fascículos fibrosos, en las extremidades correspondientes del cóndilo del maxilar. De esto resulta que, en los diferentes movimientos de la articulación temporomandibular, el menisco fibroso acompaña siempre al maxilar en sus excursiones **(Figura 5)**.

En suma, el menisco temporomandibular es un disco fibroso, de forma elíptica, cóncavo a la vez por su cara superior y por su cara inferior, y por consiguiente mucho más delgado en el centro que en la periferia, hasta el extremo de que a veces tiene en su centro un agujero, aunque la existencia de éste sea sumamente rara.

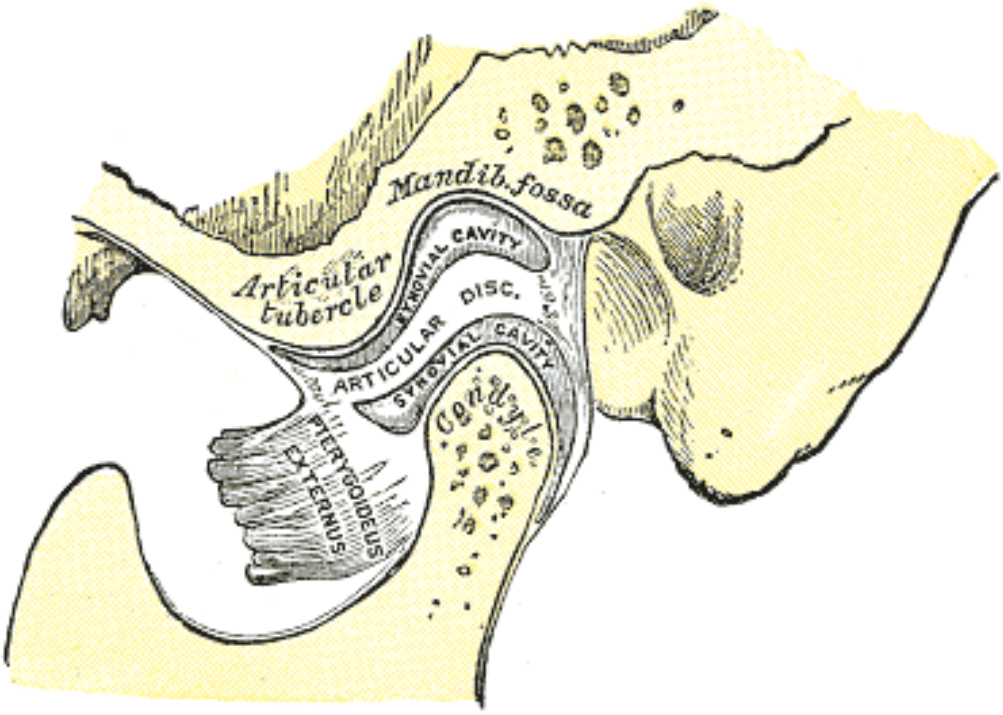

Figura 5. Disco articular en la articulación temporomandibular. Testut L, Latarjet A. Anatomía Humana, Salvat Editores S.A. Barcelona, España 1979.

Los medios de unión de las superficies articulares, en la articulación de la mandíbula inferior con el cráneo, consisten en un *ligamento capsular*, el cual está reforzado a cada lado por dos *ligamentos laterales*, externo e interno.

El ligamento capsular reviste aquí la forma de un verdadero manguito dispuesto alrededor de la articulación. Por su *circunferencia superior*, este ligamento se inserta en la apófisis cigomática, en el fondo de la cavidad glenoidea, en el tubérculo cigomático y en la base de la espina del esfenoides. Su *circunferencia inferior*, mucho menos extensa, se fija en el contorno del cuello del cóndilo. En los puntos que entra en contacto con el perímetro del menisco, la cápsula se adhiere íntimamente, de modo que, por efecto de esta adherencia, la cavidad articular resulta dividida en dos compartimentos: uno superior, *suprameniscal*, situado entre el cráneo y el menisco, y otro inferior, *submeniscal*, comprendido entre el menisco y el cóndilo.

El ligamento lateral externo, que refuerza por fuera la cápsula articular, constituye el principal medio de unión de la articulación temporomandibular.

Por arriba se inserta en el tubérculo cigomático, y por detrás de él, en la raíz longitudinal del cigoma. Desde este punto se dirige oblicuamente abajo y atrás y viene a fijarse en la parte posteroexterna del cuello.

El ligamento lateral interno ocupa, como su nombre indica, el lado interno de la cápsula. Por su disposición se parece bastante al ligamento lateral externo, pero difiere de este último por ser mucho más delgado y, por tanto, mucho menos resistente. Por arriba empieza en el borde interno de la cavidad glenoidea, y desde este punto los manojos fibrosos de que está formado se insertan en la parte posterointerna del cuello del cóndilo **(Figura 6)**.

Existen en la articulación temporomandibular dos sinoviales distintas, correspondientes a los dos compartimentos de la cavidad articular. La *sinovial superior* o *suprameniscal*, situada entre el menisco y el temporal, es mucho más extensa y sobre todo más laxa que la inferior. La *sinovial inferior* o *submeniscal* está situada por debajo del menisco, entre éste y el cóndilo. En el caso de que el menisco intraarticular esté agujereado en su centro, las dos sinoviales comunican entre sí a través de este orificio.

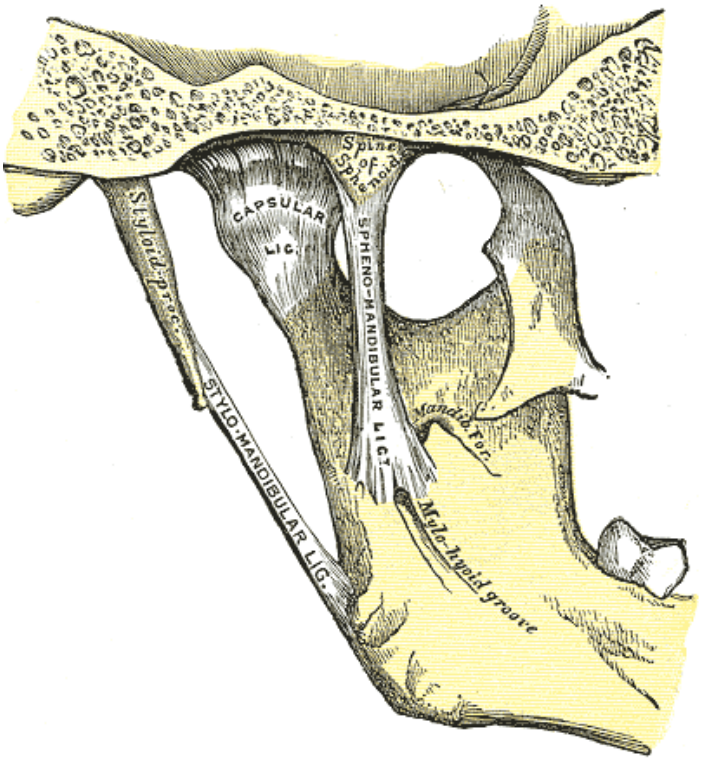

Figura 6. Anatomía ligamentosa de la articulación temporomandibular. Testut L, Latarjet A. Anatomía Humana, Salvat Editores S.A. Barcelona, España 1979.

Las arterias de la articulación temporomandibular proceden de muy diversos orígenes: de la temporal superficial, rama de la bifurcación de la carótida externa; de la timpánica, de la meníngea media y de la temporal profunda media, ramas de la maxilar interna; de las ramas parotídeas de la auricular posterior; de la palatina ascendente, rama de la facial; de la faríngea superior, por ramas que manda a la trompa de Eustaquio.

Los nervios proceden de dos orígenes: del maseterino, rama del maxilar inferior; del aurículotemporal, otra rama del maxilar inferior, sea directamente, sea por ramas que este último manda a la parótida y al conducto auditivo interno.

FUNCIÓN NORMAL DE LA ATM

La ATM es una estructura doble y simétrica, una diartrosis bicondílea con una compleja gama de movimientos que incluye 6 tipos: apertura, cierre, protrusión, retrusión y lateralización a derecha e izquierda.

Movimientos de apertura y cierre: se efectúan alrededor de un eje transversal que pasa por la parte media de la rama del maxilar inferior, un poco por encima del orificio del conducto dentario. Resulta de ello que quedando inmóvil la parte media de la rama, el mentón y el cóndilo se desplazan simultáneamente, pero en sentido inverso **(Figura 7)**.

Figura 7. Movimientos de apertura y cierre de la articulación temporomandibular. Estomatología, Facultad de Estudios Superiores Zaragoza, UNAM, México, Septiembre 2016.

En el movimiento de descenso vemos que el mentón se dirige hacia abajo y atrás, describiendo un arco de círculo de concavidad posterosuperior, al paso que el cóndilo se desliza de atrás a delante, abandonando la cavidad glenoidea y viniendo a colocarse debajo de la raíz transversa del arco del cigomático. El recorrido del cóndilo es de aproximadamente un centímetro, hablando en este caso de una translación anterior condilar *normal*. Una translación anterior *escasa* o bloqueo articular condiciona una restricción en la apertura de la boca, y por lo general indica un desplazamiento del disco con reducción. Y existe otra condición que es una translación *ampliada* o también llamada hipermovilidad articular, generalmente debida a la hiperlaxitud ligamentosa. Estas articulaciones pueden ser dañadas por pequeños traumatismos y están más predispuestas a desarrollar sinovitis traumática y luego osteoartrosis[21]. El menisco articular acompaña al cóndilo en su translación, no sólo porque los dos están unidos entre sí por expansiones membranosas, sino también porque el músculo pterigoideo externo, que se contrae siempre cuando el cóndilo se dirige hacia delante, se inserta a la vez en el cuello del cóndilo y en el menisco.

El movimiento de elevación se efectúa por el mismo mecanismo, pero en sentido inverso. Siendo siempre el mismo eje del movimiento, el mentón se dirige hacia arriba y adelante para volver a su primera posición. El cóndilo, deslizándose de delante a atrás, recupera primero sus relaciones con el menisco y luego ambos unidos regresan a la cavidad glenoidea.

Movimientos de proyección hacia delante y hacia atrás: se efectúan en el plano anteroposterior. Los cóndilos abandonan simultáneamente la cavidad glenoidea y vienen a colocarse por debajo de la raíz transversa. Por efecto de este movimiento, el arco dentario inferior se desliza de atrás adelante sobre el arco dentario superior, sobresaliendo de éste de 4 a 5 milímetros. En la proyección hacia atrás, la mandíbula vuelve a su punto de partida.

Movimientos de lateralidad o de diducción: son movimientos por los cuales el mentón se inclina alternativamente a derecha e izquierda. Tienen por objeto y dan por resultado deslizar los molares inferiores sobre los molares superiores y desmenuzar los alimentos por efecto del contacto continuo de las

dos superficies, desempeñando una y otra el papel de una muela. En estos movimientos únicamente se mueve uno de los cóndilos aunque cada uno de ellos disfrute de la misma posibilidad, lo cual quiere decir que los cóndilos desempeñan alternativamente, el uno respecto del otro, el papel de pieza movible y de eje del movimiento.

RESONANCIA MAGNÉTICA (RM)

TÉCNICA DE RM

La resonancia magnética (RM) es una técnica de diagnóstico por imagen que se basa en las propiedades magnéticas de uno de los tres isótopos del hidrógeno, el núcleo del ^{1}H, un protón, el isótopo más abundante del hidrógeno, ya que éste tiene otros dos: el deuterio y el tritio. El protón ^{1}H forma parte del agua, y sabemos que prácticamente todos los tejidos del organismo contienen una gran cantidad de moléculas de agua (si consideramos conjuntamente la cantidad de agua y grasa que contiene el organismo, este está compuesto en un 63% por átomos de hidrógeno).

La RM es un fenómeno físico que se descubre en el año 1946, de forma simultánea aunque independiente por dos grupos de investigación: Bloch y colaboradores en la Universidad de Stanford y Purcell y colaboradores en la Universidad de Harvard. Este descubrimiento les valió el premio Nobel conjunto en 1952. Entre los años 50 y 70 se desarrolla la técnica y comienza a ser utilizada por químicos y físicos para el estudio analítico de materiales o el análisis de las estructuras químicas. Todavía no se utilizaba para producir imágenes clínicas, y no fue hasta el año 1973 que Lauterbur descubre la posibilidad de utilizar el fenómeno de resonancia para la producción de imágenes. Desde ese momento muchos investigadores trabajan y realizan experimentos con la nueva técnica, por lo que en 1991 la RM merece otro premio Nobel: el de química que le es concedido a Ernst por sus estudios sobre espectroscopia de RM.

El 3 de Julio de 1977 es una fecha histórica para la Medicina pero especialmente para la Radiología, ya que ese día se adquiere la primera imagen de un ser humano con RM en el *Smithsonian Institute* de Washington. Se tardó aproximadamente cinco horas en obtener la primera imagen radiológica, que representaba un corte torácico de muy baja resolución, pero suficiente para reconocer el corazón y los pulmones. Fue un hito histórico y desde entonces no se dejó de trabajar para sacar mayor rendimiento a esta nueva técnica diagnóstica.

Básicamente, el fenómeno de la resonancia magnética se basa en la excitación de los núcleos de ^{1}H, previamente introducidos en un potente campo magnético estático, denominado B_0. Estos núcleos atómicos pueden entrar en resonancia al absorber energía de ondas electromagnéticas de radiofrecuencia (RF) y posteriormente emitirlas. La emisión de esta RF es captada por bobinas o antenas y se utiliza para formar imágenes. Por lo tanto, para formar una imagen de RM necesitamos los núcleos de hidrógeno de los diferentes tejidos, un campo magnético muy intenso y homogéneo producido por un potente imán, antenas emisoras de RF para excitar a los átomos de hidrógeno y bobinas receptoras para captar la señal que éstos devuelven.

La intensidad del campo magnético que se utiliza para la obtención de imágenes médicas oscilaba entre los 0,012 y 2 Teslas, aunque hoy en día lo más frecuente es trabajar con equipos de 1.5 y 3 Teslas. En centros de investigación avanzada se están comenzando a realizar estudios con equipos de 7 Teslas, aunque no es frecuente en la práctica habitual. Cuanto más potente es el campo magnético, mayor es la diferencia energética y mayor es la señal de la RM, por lo que conseguiremos imágenes de mejor definición y calidad. El imán es el componente principal de un equipo de RM, ya que es el responsable de la alineación de los protones. Los imanes que se utilizan en los equipos de RM son imanes permanentes y electroimanes; estos últimos a su vez se dividen en resistivos o superconductores. A pesar de que la calidad de imagen entre ambos no se puede comparar, los imanes permanentes se siguen utilizando en RM abiertas, que tienen la ventaja ayudan a realizar el estudio en aquellos pacientes que padecen claustrofobia o sobrepeso. Los imanes

superconductores son los que más se utilizan, ya que el campo magnético que se consigue es más alto y homogéneo.

Todos los átomos tienen unas características magnéticas propias ya que las partículas subatómicas que los componen (protones, neutrones y electrones) están en constante movimiento. Sin embargo, el ^{1}H es el único elemento que no tiene neutrones en su núcleo, ya que consta únicamente de una partícula, un protón, y un solo electrón cortical. Todos los núcleos que tienen un número impar de protones, de neutrones o de ambos, poseen un movimiento alrededor de su eje que se llama espín. El ^{1}H cumple esta condición. Los protones en el campo magnético (CM) se alinean en dos sentidos u orientaciones: en el sentido del campo magnético que también se denomina de baja energía, estado relajado o sentido paralelo, y en el sentido opuesto del campo magnético, de alta energía, estado excitado o sentido antiparalelo **(Figura 8)**. Simultáneamente, los momentos magnéticos de los protones realizan un movimiento de precesión alrededor del eje del campo magnético, un movimiento similar al de una *peonza*, ya que su movimiento traza un cono. La frecuencia de precesión depende de la intensidad del campo[22].

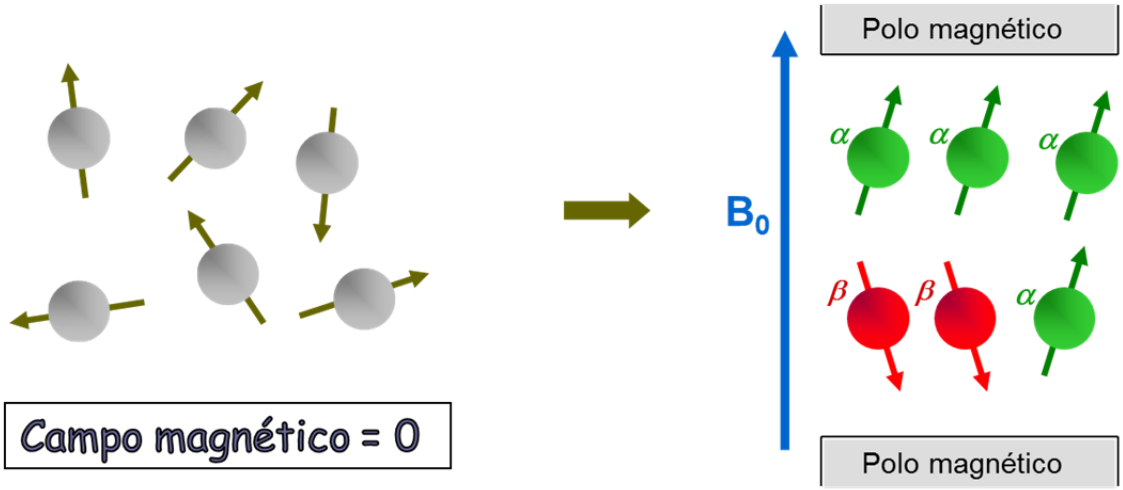

Figura 8. Los spines de los núcleos atómicos están alineados al azar, y tras aplicar un campo magnético externo la mayoría se alinean a favor de dicho campo (verde) y otros en contra (rojo). Universidad de Santiago de Compostela, Investigación. Sección de Resonancia Magnética Nuclear.

Este movimiento crea corrientes atómicas y con ellas un momento magnético, que es lo que provoca que se comporten de forma diferente ante la presencia de campos magnéticos externos. Dependiendo de este momento, tienen un valor de susceptibilidad magnética concreto, parámetro que se utiliza para clasificar los materiales en: paramagnéticos, diamagnéticos y ferromagnéticos. Los materiales *paramagnéticos* presentan una susceptibilidad magnética ligeramente positiva, son atraídos por el campo magnético (el oxígeno y algunos iones como el Fe, el Mn o el Gd son paramagnéticos). Los materiales *diamagnéticos* crean un campo magnético interno opuesto al campo externo, siendo repelidos por imanes permanentes (materiales como el agua, el cobre y la mayoría de los tejidos son diamagnéticos). Los materiales *ferromagnéticos* son los que crean un pequeño campo magnético interno a favor del campo externo, no viéndose afectados por el campo externo. Cuando se someten a un campo magnético la intensidad de éste es mucho mayor en el interior que en el exterior de la sustancia, por lo que pueden permanecer magnetizadas aún fuera del campo magnético al que han sido sometidas.

La aplicación del fenómeno de resonancia magnética en medicina ha dado lugar a una técnica de diagnóstico por imagen que permite visualizar con gran detalle prácticamente todas las estructuras del cuerpo humano, algo indispensable hoy en día en el diagnóstico médico. Mediante esta técnica sometemos las estructuras que queremos analizar a la energía de un campo magnético y seguidamente aplicamos una onda de radiofrecuencia. La imagen de RM no se forma de ese pulso de excitación, sino a partir de una segunda señal denominada eco, que se obtiene refasando el pulso de excitación mediante otros pulsos de radiofrecuencia o bien aplicando distintos gradientes. Cuando coincide la frecuencia de esta onda aplicada con la frecuencia de vibración de los protones, éstos absorben energía y entran en resonancia (he aquí la procedencia del término resonancia magnética). Posteriormente, al relajarse, liberan la energía en forma de ondas de RF, permitiendo así la formación de una señal.

Esa señal emitida es recogida por una antena o bovina, y como es muy débil es necesario elegir la antena más adecuada para cada zona a explorar y que

dicho área esté completamente englobada en la zona de recepción de la antena. Es importante también determinar el mínimo FOV (Field Of View o campo de exploración) ya que influye en la resolución espacial de la imagen. Existen dos tipos de antenas: las de transmisión-recepción, que son capaces tanto de emitir pulsos de RF como de recoger la señal emitida, y antenas de recepción, que sólo captan la señal que emite la muestra. Por su forma, las antenas también se dividen en envolventes (aquellas que rodean total o parcialmente al paciente) y de superficie, las que cubre un volumen menor. La intensidad de señal de la imagen es homogénea en todo el corte en el caso de las primeras, mientras que en las segundas la intensidad de señal es decreciente según aumenta la distancia a la antena. Para transformar la señal obtenida de relajación de los núcleos en una imagen con valor diagnóstico es necesaria la existencia de otro campo magnético. Esto se consigue mediante bobinas adicionales o bobinas de gradiente, cuyo campo magnético se suma al principal, y causan distorsiones predecibles, variando la frecuencia de oscilación de los protones de la zona seleccionada.

Las imágenes digitales y por lo tanto las de RM se construyen como un conjunto de *píxeles* (acrónimo de las palabras ´picture element´ o elemento de imagen¨) que en su conjunto se llama matriz. El tamaño de matriz más habitual es el de 256 x 256, y naturalmente el número de elementos de cada una condicionará la resolución de la imagen. Aunque pensamos en la imagen como en algo plano, en realidad corresponde a un volumen, por lo que también hay que hablar de *vóxeles* (´volumen element´ o elemento de volumen), y recordar que los elementos de imagen son pequeños cubitos. La identificación de la información correspondiente a cada vóxel de una imagen se logra mediante la aplicación de gradientes durante el ciclo de pulsos, en sentido horizontal y vertical de la estructura seleccionada. Estos gradientes producen variaciones en el campo magnético que se aprovecharán para reconstruir la imagen según los ejes *x* e *y.* Finalmente, la señal digital se coloca en un espacio virtual o ´espacio K´ en el que se organizan los datos obtenidos antes de efectuar la transformación de Fourier, quien inventó un método matemático que permite descomponer una señal complicada en los diferentes componentes sencillos que la forman. Su labor en RM es convertir la información del espacio K a

información de la imagen, de manera que de frecuencias espaciales pase a medidas como centímetros, lo que nos ayuda a interpretar la información adquirida **(Figura 9)**.

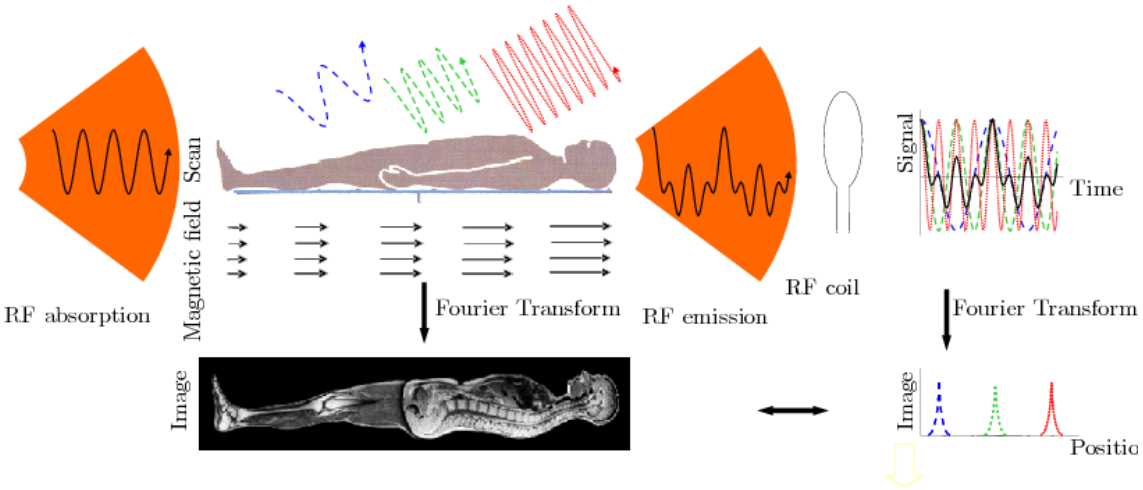

Figura 9. Física de la Resonancia Magnética Nuclear. Excitación. Relajación. Transformación de Fourier. Instrumentación Biomédica. Universidad Pública de Navarra, 2015.

Las herramientas que usamos para sacar el mayor rendimiento a las imágenes son las secuencias: series de pulsos de RF y gradientes que se aplican, bajo el control de un ordenador, para la formación de imágenes. Básicamente determinan la inclinación del vector de magnetización, el tiempo que tiene que transcurrir entre cada pulso de excitación y el tiempo de adquisición de la señal de eco. Mediante el manejo del contraste, resaltando unos tejidos y anulando la señal de otros, se mejora la discriminación tisular y se caracterizan determinadas estructuras del organismo. En los últimos años ha aumentado espectacularmente la velocidad de adquisición de las imágenes, algo fundamental para reducir el tiempo de permanencia en la máquina para el paciente. Cuando hablamos de una secuencia potenciada en T1 es porque en la imagen final, el contraste entre tejidos se basa preferentemente en su diferente relajación T1. Lo mismo sucedería con una secuencia potenciada en T2. Existen infinidad de secuencias que se denominan con múltiples siglas, pero todas se basan en las mismas propiedades de relajación, cambiando o no posteriormente las heterogeneidades del campo magnético.

Los medios de contrastes en RM se utilizan para aumentar la diferencia de señal entre los tejidos normales y los patológicos. Además, proporcionan información sobre la distribución del mismo al estudiar cómo se modifica la intensidad de su señal a lo largo del tiempo. En RM, los medios de contraste se observan por las modificaciones que producen en la relajación de los protones del entorno. El comportamiento magnético depende de las propiedades de su molécula, de su concentración y de la secuencia de RM utilizada. Por este motivo, los contrastes más utilizados (los paramagnéticos basados en el gadolinio), producen una hiperintensidad de señal en las imágenes potenciadas en T1.

RIESGOS ASOCIADOS A LA RM Y SUS MEDIDAS PREVENTIVAS

La mayor parte de los riesgos laborales que pueden suceder en una sala de RM se deben a la presencia de campos electromagnéticos, ya sea de forma directa o indirecta. Cuando un paciente se somete a un estudio de RM debe así mismo asumir el ruido que genera el movimiento de las bobinas de gradientes o los fluidos criogénicos necesarios para mantener el campo magnético.
Ninguna persona debe permanecer en la sala durante la realización de la exploración a no ser que sea absolutamente necesario, como en el caso del anestesista en estudios cardiacos con sedación o en algunos estudios en población infantil donde la presencia de uno de los padres disminuya la ansiedad y el movimiento del paciente.

Debemos además ser muy cautos a la hora de introducir cualquier objeto ferromagnético en la sala donde se encuentre el equipo, ya que dichos objetos bajo la influencia del imán experimentan dos tipos de movimientos: los de torsión, gracias a los cuales se alinean con las líneas de campo magnético, y los movimientos de translación, que los hacen dirigirse hacia el imán. Se convierten por lo tanto en proyectiles que pueden dañar tanto al trabajador como al paciente o a la propia máquina. Esta fuerza de esta atracción depende de la potencia del campo magnético, de la masa del objeto y de su susceptibilidad magnética. También es importante la distancia del mismo al

imán y la orientación respecto al campo magnético. No debemos infravalorar estos riesgos, ya que un campo estático puede hacer que los implantes activados eléctricamente, magnéticamente o mecánicamente dejen de funcionar correctamente, algo de mucha gravedad por ejemplo en pacientes cardiópatas, que dependen del dispositivo para el correcto funcionamiento cardiaco.

TÉCNICA APLICADA AL ESTUDIO DE LA ATM

Las múltiples características que diferencian la técnica de RM de otras, la convierten en la exploración más apropiada para el estudio de la ATM. No sólo no utiliza radiaciones ionizantes (propiedad muy ventajosa para el paciente), sino que no es una técnica invasiva, lo que permite realizar el estudio con seguridad y eficacia. Así mismo, nos permite obtener imágenes en múltiples planos del espacio con una gran resolución de contraste de partes blandas, lo que nos ayuda a visualizar con nitidez el disco articular y podemos evaluar fácilmente su relación con las distintas estructuras adyacentes.

Respecto a la técnica, en la RM de la ATM normalmente se usan bobinas de superficie, duales, con las que podemos conseguir imágenes bilaterales y acortar el tiempo de exploración y por lo tanto de permanencia del paciente dentro de la máquina. Las imágenes de alta resolución (las de dos dimensiones con una gran matriz) son más nítidas que las adquisiciones volumétricas tridimensionales. También debemos tener en cuenta que si usamos equipos de RM de mayor potencia como los de 3T (no disponibles en todos los hospitales o centros radiológicos), conseguiremos una mejor definición anatómica de las estructuras y por lo tanto un análisis del disco articular más preciso, ya que se mejora la resolución espacial[23].

Existen innumerables secuencias en RM, cada una de ellas encaminada a dar la mayor información posible del área explorada. En el estudio de la ATM usamos unas secuencias muy específicas: planos axiales y coronales

potenciados en T1 para la localización de la articulación y la correcta angulación de la misma; planos sagitales potenciados en T2 FFE para el estudio del disco y resto de estructuras articulares; secuencias dinámicas para valorar la articulación en movimiento y descartar bloqueos o disminución de la apertura.

ANATOMÍA RADIOLÓGICA DE LA ATM

El disco intraarticular es un fibrocartílago de morfología bicóncava que se localiza entre el cóndilo mandibular y la cavidad glenoidea y el cóndilo del temporal. Es la estructura que favorece el movimiento articular, es decir que facilita el desplazamiento que existe entre el cóndilo mandibular y las estructuras óseas estáticas del hueso temporal cuando realizamos el movimiento de apertura o cierre bucal. El disco es ovalado, y se compone de un centro más delgado también denominado *zona intermedia* y de una zona periférica más gruesa. En un estudio de RM, en el plano sagital (proyección indispensable para el correcto diagnóstico de la patología discal), el menisco se visualiza como una estructura bicóncava (imagen conocida como *"en pajarita")* **Figura 10)**, de señal homogénea.

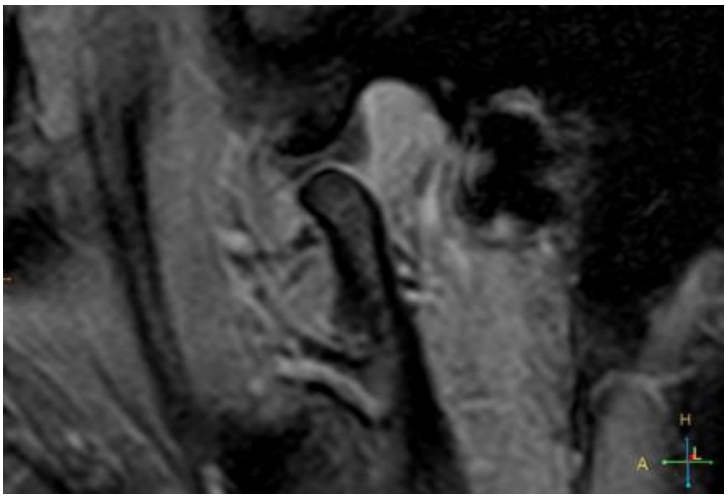

Figura 10. Imagen de RM en plano sagital donde se observa el disco articular de morfología normal. Servicio de radiodiagnóstico. Hospital Central de la Defensa, Madrid.

Predomina la baja intensidad de señal de las bandas anterior y posterior, aunque habitualmente la banda anterior y la zona intermedia son hipointensas y la banda posterior ligeramente hiperintensa. El disco está unido posteriormente a la zona bilaminar o tejido retrodiscal, que normalmente presenta una intensidad de señal intermedia que se visualiza mejor en las secuencias de boca abierta[24].

La localización del disco varía según la posición de la boca: cuando el paciente está en reposo o en situación de estabilidad, es decir, con la boca cerrada, el disco se sitúa en la que se describe clásicamente como la posición de *"las 12 en punto*" **(Figura 11)**, situación en la que el cóndilo mandibular está centrado en la fosa glenoidea y la banda posterior del disco se localiza por encima de la porción más prominente del cóndilo mandibular. Esto se consigue gracias al equilibrio entre la tracción que ejerce el vientre superior del músculo pterigoideo lateral que se inserta en la banda anterior y un ligamento temporodiscal, *la zona bilaminar* o tejido retrodiscal, que se inserta en la banda posterior.

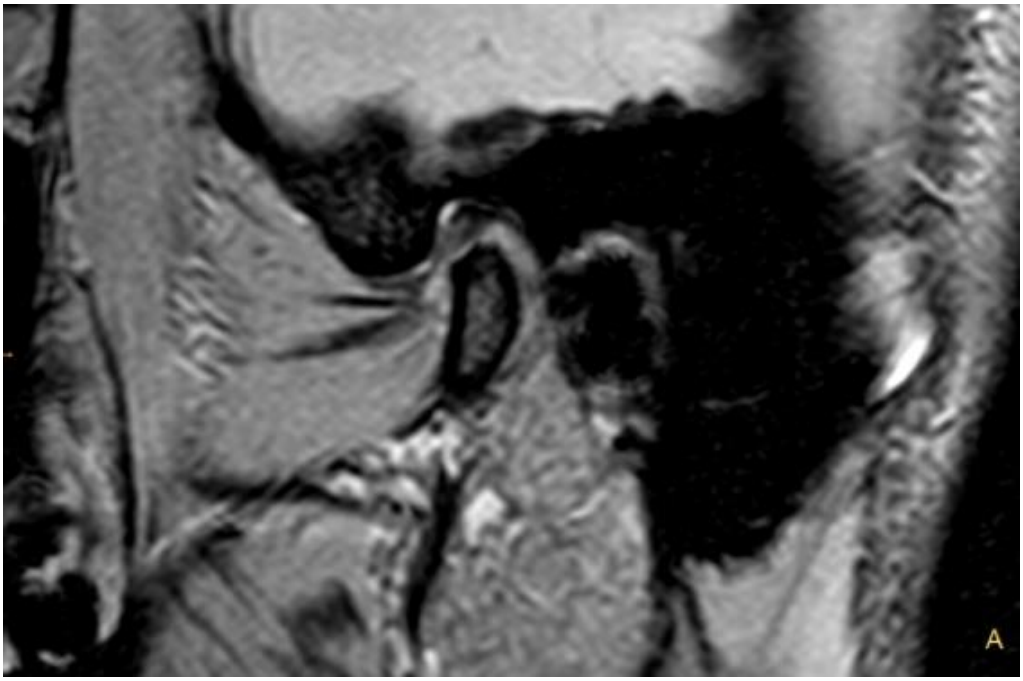

Figura 11. Imagen de RM en plano sagital donde se observa el disco articular en la posición de "las 12 en punto". Servicio de radiodiagnóstico. Hospital Central de la Defensa, Madrid.

Sin embargo, cuando se le solicita al paciente abrir la boca para realizar el resto de secuencias, se produce un desplazamiento sincrónico hacia delante del cóndilo mandibular y del disco, observando que el cóndilo queda situado por debajo de la eminencia articular. El disco se localiza entre estas dos estructuras para evitar la fricción directa de sus superficies. El movimiento condilar ha sido estudiado exhaustivamente mediante distintas técnicas de diagnóstico por imagen, ya que sus alteraciones constituyen un indicador importante del estado funcional de la articulación[25, 26, 27, 28.] No obstante, era imposible estudiar radiográficamente los tejidos blandos tanto en reposo como durante el movimiento mandibular, por lo que faltaba una información imprescindible para diagnosticar correctamente los trastornos de la ATM. No ha sido hasta el desarrollo de la técnica de RM que hemos podido estudiar el movimiento del disco y del cóndilo simultáneamente, y relacionarlos con la anatomía de la fosa mandibular y del tubérculo articular. Esta técnica permite visualizar tanto de los tejidos blandos como los tejidos duros de la articulación, sin necesidad de llevar a cabo intervenciones invasivas como el uso de anestesia local o inyección de material de contraste.

La patología del disco es la causa más común de disfunción temporomandibular, y la RM la técnica de diagnóstico por imagen que permite estudiar las lesiones del disco, tanto la patología intrínseca (cambios en la forma o en la intensidad de señal) como las alteraciones (desplazamientos) en la posición habitual del mismo. La alteración de la morfología del disco es un proceso muy lento, que comienza por el engrosamiento de la banda posterior y posterior adelgazamiento de la banda anterior y de la zona intermedia, lo que conduce a un disco biconvexo o redondeado. En procesos crónicos, se observa un aplanamiento global del disco **(Figura 12)**, y pueden producirse roturas o perforaciones. Si el disco se rompe, normalmente lo hace por la zona intermedia, región más delgada y por lo tanto más susceptible de separarse de las bandas anterior y posterior. Sin embargo en nuestro estudio no hemos contemplado la variable “rotura” debido a la dificultad de distinguir en algunos pacientes entre un disco con cambios degenerativos y muy desestructurado y un disco roto. Respecto a la intensidad de señal, lo más habitual es visualizar hiperintensidad de señal del mismo, especialmente de la banda posterior.

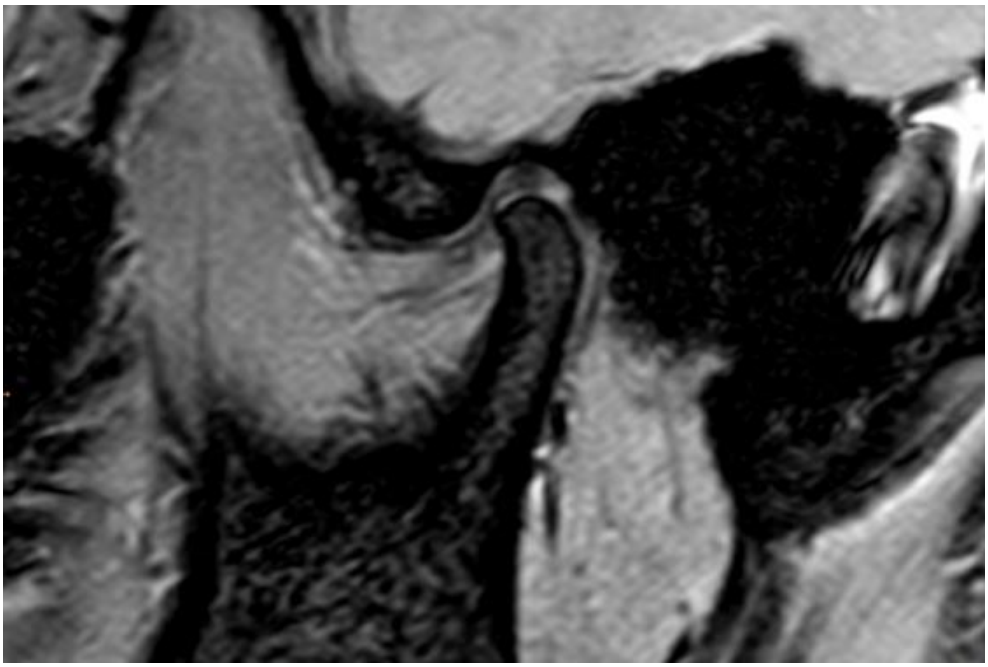

Figura 12. Imagen de RM en plano sagital donde se observan cambios degenerativos del disco articular. Servicio de radiodiagnóstico. Hospital Central de la Defensa, Madrid.

Para estudiar el desplazamiento o localización anormal del disco debemos incluir en el estudio secuencias en plano coronal, ya que este desplazamiento puede ser anterior, anterolateral, anteromedial, lateral, medial y posterior, aunque el más frecuentemente detectado es el desplazamiento anterior de la banda posterior del menisco respecto al cóndilo mandibular[29] **(Figura 13)**. El desplazamiento del disco es reducible durante los estadios tempranos o intermedios, lo que implica que el disco se desliza sobre el cóndilo durante el cierre de la boca para regresar a su posición superior normal durante la apertura. A esta situación se le denomina también como "recaptura" del disco, ya que éste recupera su posición normal supracondilar en la posición de boca abierta. Cuando un menisco desplazado recupera su posición habitual, generalmente produce un ruido o chasquido que se puede detectar fácilmente en una exploración clínica rutinaria. Sin embargo, la subluxación discal que se detecta en las secuencias con boca cerrada puede persistir también en la secuencias con boca abierta: el menisco permanece desplazado anteriormente en la abertura máxima de la boca. A esta situación se le denomina como desplazamiento anterior sin reducción, y está caracterizada por la limitación del movimiento condilar, debido a que el disco se mantiene en una posición

anómala durante todos los movimientos de la mandíbula. Una tercera situación es la que se produce cuando el disco permanece en una posición fija respecto a la fosa glenoidea y la eminencia articular en ambas posiciones: tanto en boca abierta como en boca abierta. Esto sucede probablemente debido a la formación de adherencias, y es importante detectarlo porque puede condicionar limitación del movimiento de translación anterior condilar y asociar dolor y disfunción articular[30]. El desplazamiento posterior del disco posterior es una entidad patológica rara, que se caracteriza clínicamente por la mordida abierta o bloqueo mandibular en posición de boca abierta. El diagnóstico se realiza cuando se observa la banda posterior del menisco desplazada más allá de la posición de la una en punto en una imagen de RM, pero es muy infrecuente.

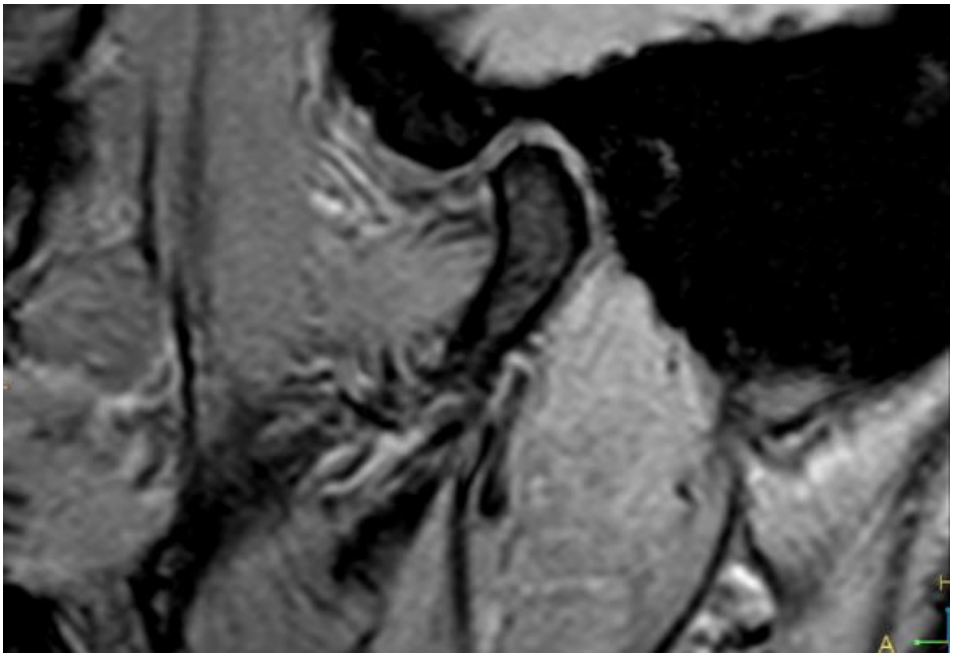

Figura 13. Imagen de RM en plano sagital donde se observa el disco articular subluxado. Servicio de radiodiagnóstico. Hospital Central de la Defensa, Madrid.

Si nos centramos en la patología ajena al disco, podemos encontrar una serie de signos radiológicos que nos dan la clave para hacer un correcto diagnóstico.

Uno de los hallazgos más frecuentes en una RM de ATM patológica es el derrame articular. Éste es inusual en pacientes asintomáticos, y si existe es en escasa cantidad. Cuando visualizamos derrame articular debemos enseguida asociarlo con cambios inflamatorios en la articulación y por lo tanto con dolor articular. En las imágenes de RM se observa como zonas de aumento de la intensidad de señal rodeando el disco **(Figura 14)**, normalmente la banda anterior, y las secuencias que mejor lo determinan son las potenciadas en T2. Para distinguirlo de otras patologías como la proliferación sinovial, es necesario realizar secuencias con contraste intravenoso (gadolinio), ya que la sinovial (al estar vascularizada) realza, y el derrame no. El derrame articular suele estar asociado a desplazamiento discal[31], y es un signo precoz de la artrosis.

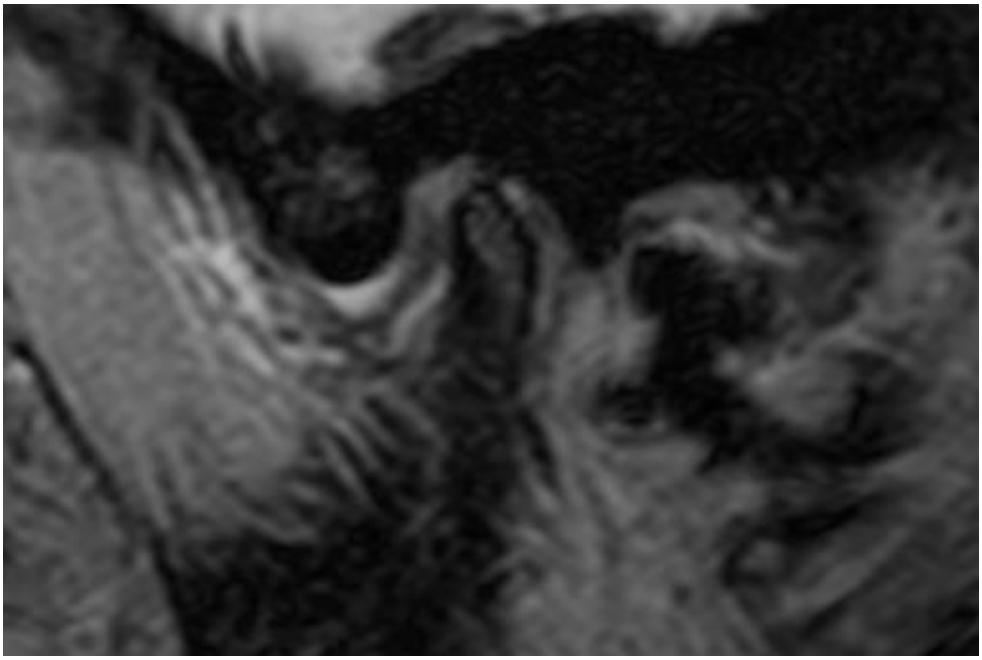

Figura 14. Imagen de RM en plano sagital donde se observa derrame articular. Servicio de radiodiagnóstico. Hospital Central de la Defensa, Madrid.

Otro hallazgo que podemos encontrar frecuentemente en un estudio de RM es la afectación ósea u osteoartritis. Pese a que suele ser más común en pacientes de edad avanzada, alteraciones en la morfología o posición del disco condicionan osteoartritis en pacientes jóvenes, especialmente cuando hay desplazamiento discal sin recaptura. La osteoartritis se desarrolla a raíz del

desequilibrio entre la carga mecánica y los procesos catabólicos que actúan en la articulación, y la capacidad de los tejidos para resistir y reparar aquellos daños. El proceso que podemos encontrar en el cóndilo mandibular es el siguiente: disminución o adelgazamiento del cartílago articular; erosiones o úlceras; aplanamiento del cóndilo, que tiene como origen el desgarro y degeneración del tejido fibroso conectivo que lo recubre, cuya abrasión condiciona erosión y remodelado del hueso subyacente. Y como consecuencia, este remodelado da lugar a la otra variable que vamos a analizar, que es la aparición de osteofitos marginales o espículas marginales óseas que son en realidad el resultado de los procesos reparativos que se organizan dentro de la articulación. En raras ocasiones, los osteofitos fracturados o el tejido blando articular suelto se convierten en cuerpos libres intraarticulares o en osteocondrosis disecante[32]. Finalmente, aparece la fase final o esclerosis de la superficie ósea subcondral del cóndilo[33]. Todos estos procesos se pueden visualizar en el estudio de RM **(Figura 15)** y es una información muy valiosa para poder diagnosticar y tratar la sintomatología articular.

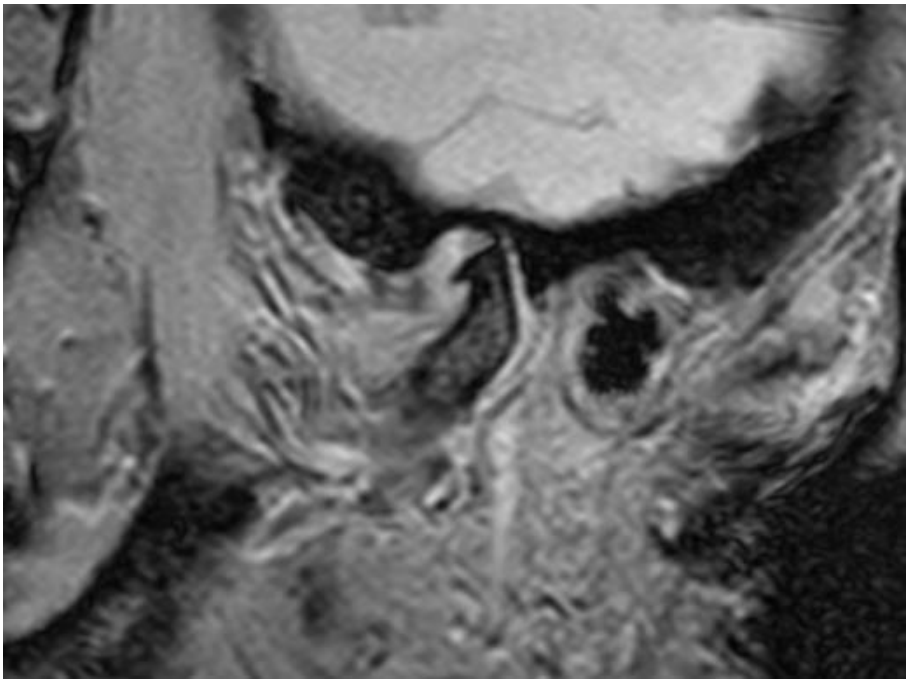

Figura 15. Imagen de RM en plano sagital donde se observa osteoartritis. Servicio de radiodiagnóstico. Hospital Central de la Defensa, Madrid.

La situación anormal del cóndilo mandibular o alteración de su posición céntrica respecto a la fosa glenoidea (es decir, la distancia del mismo a las paredes óseas de la fosa es la misma en cualquiera de sus puntos), ha sido durante años relacionada con signos y síntomas de un trastorno interno de la ATM[34]. Sin embargo, se ha estudiado y por lo tanto está demostrado que en ATMs normales el cóndilo está centrado en menos de la mitad de las articulaciones, y también puede estar situado en una posición anterior o posterior sin que los pacientes presenten ningún tipo de clínica. No existe tampoco ninguna diferencia entre sexos[35]. El movimiento del cóndilo, al ser un indicador importante del estadio funcional de la articulación, ha sido exhaustivamente estudiado con varios métodos[36]. Normalmente, el disco y el cóndilo se mueven como un complejo integrado, y gracias a las imágenes de RM se ha podido comprobar que este complejo gira y se desplaza hacia delante en la fosa mandibular durante la apertura de la boca[37], aunque la translación condilar es mayor que la del disco provocando un movimiento hacia atrás del disco en relación al cóndilo. Durante la apertura de la boca, el disco puede girar hacia atrás para acomodarse a la cabeza del cóndilo, manteniendo así un correcto contacto del cóndilo, del disco y del tubérculo articular. Para analizar su recorrido o la translación del mismo, observamos su posición en las secuencias con boca cerrada y su posición en las secuencias con boca abierta. Podemos así definir una translación *normal* cuando el cóndilo se desplaza anteriormente en las secuencias con boca abierta hasta situarse por debajo o ligeramente anterior al cóndilo temporal (aproximadamente 1 cm). Una translación anterior *escasa* o bloqueo articular condiciona una restricción en la apertura de la boca, y por lo general indica un desplazamiento del disco con reducción. Y existe también otra condición que es una translación *ampliada* o también una hipermovilidad articular, generalmente debida a la hiperlaxitud ligamentosa. Estas articulaciones pueden ser dañadas por pequeños traumatismos y están más predispuestas a desarrollar sinovitis traumática y luego osteoartrosis[38].

EPIDEMIOLOGÍA Y CLÍNICA

EPIDEMIOLOGÍA

Algunos estudios epidemiológicos señalan que la disfunción temporomandibular representa una patología muy frecuente. Está comprobado que la padece entre el 4 y el 28% de la población adulta[39], aunque existen otras investigaciones que afirman que este trastorno puede llegar a afectar hasta al 39% de la población[40]. A pesar de que los pacientes se encuentran habitualmente en una franja de edad de entre los 20 y 40 años, actualmente se ha comenzado a diagnosticar en pacientes pediátricos y adolescentes[41]. Si nos fijamos en su distribución por sexos, encontramos que la mayoría de los estudios coinciden en que entre el 80-90% de los pacientes son mujeres[42], aunque algunos estudios inciden en el hecho de que sufren más este tipo de trastornos por motivos hormonales[43] y otros afirman que quizás el motivo de que la mayoría de los pacientes sean mujeres se debe a que ellas son más sensibles a la sintomatología que asocia la patología temporomandibular y acuden con mayor frecuencia al especialista para buscar un tratamiento específico[44].

Los estudios que reiteran la estrecha relación entre la sintomatología y la probable causa hormonal se basan en la función del estrógeno endógeno, que influye en los procesos de remodelación de la ATM ya sea modificando la matriz extracelular en la articulación o cambiando el volumen del hueso[45]. Esto implica que existe un mayor riesgo de sufrir este trastorno en mujeres reproductivas de 20 a 40 años, ya que los niveles de estrógeno disminuyen de forma significativa en la menopausia. Sin embargo, hay que valorar el hecho de que un número considerable de mujeres postmenopáusicas asumen tratamientos con hormonas exógenas para mejorar los síntomas del climaterio. Y son también numerosos los estudios que han demostrado que estos tratamientos aumentan significativamente las probabilidades de sufrir patología temporomandibular, riesgo que aumenta exponencialmente según las dosis de estrógenos exógenos asumidos por las pacientes[46].

CLÍNICA

Las manifestaciones clínicas que presentan los pacientes son muy distintas en cada caso en particular; algunas tienen una relación directa con una alteración de la mecánica articular como el chasquido de apertura y el bloqueo o limitación a la apertura mandibular. Otras sin embargo confunden a los médicos porque pueden tener diversos orígenes, como el dolor, la cefalea, la otalgia o la contractura cervical, que si bien pueden ser consecuencia de alteraciones en la ATM también debemos descartar patología neurológica, auditiva o muscular. Existen así mismo síntomas infrecuentes, que nos hacen dudar de la causa del trastorno, como pueden ser el tinnitus o acufeno, los síntomas nasofaríngeos y la neuralgia del trigémino (región mandibular) o de Arnold (región occipital). Esta variedad de síntomas hacen necesaria una cuidadosa atención por parte del especialista en una primera visita, y la elección de la mejor técnica de diagnóstico por imagen para corroborar una primera sospecha clínica.

El *dolor* es probablemente el síntoma más frecuente en la patología de ATM y el más difícil de evaluar por parte del profesional médico debido a la variabilidad en su intensidad según cada paciente y a las diferentes experiencias individuales con el mismo. Puede ser severo o lacerante en las neuralgias primarias; punzantes o agudo cuando existe una irritación mecánica del nervio; profundo o sordo cuando se asocia al dolor muscular; y una leve molestia cuando hay inflamación. Por ello, es un reto distinguir aquellos pacientes cuyos síntomas son debidos a patología de la articulación de aquellos cuyos problemas son causa de un trastorno muscular u otras afecciones.

El *chasquido* de la articulación temporomandibular se refiere a un sonido de crujido o castañeo que se corrobora al explorar la articulación y que es relativamente frecuente, oscila entre el 14% y el 44% de los pacientes estudiados[47], y la prevalencia (como síntoma de la función de la articulación afectada) suele ser mayor en mujeres que en hombres[48]. No hay que confundirlo con la crepitación, o ruidos producidos por el rozamiento de estructuras. El chasquido, ya sea precoz, intermedio o tardío, se refiere a la

fase de apertura de la boca en la que se produce, y es consecuencia del choque del cóndilo contra algún componente del área temporal, normalmente sin el disco interpuesto entre ambos. Otras veces se escucha el chasquido en casos de hipermovilidad de la articulación, cuando el disco y el cóndilo pasan por el ápice del tubérculo articular y el control muscular que regula la apertura máxima de la boca se altera de forma transitoria. En estos casos, el ruido se produce al final de la apertura de la boca y al inicio del cierre de la misma.

El *bloqueo* transitorio implica que el movimiento normal de la articulación se vea interrumpido por un tiempo que puede variar de segundos a horas. El tipo más frecuente se asocia con la restricción a la apertura de la boca y suele ser debido a un desplazamiento anterior del disco con recaptura. Cuando el bloqueo impide el cierre de la boca, la causa suele ser la hiperlaxitud ligamentosa, que condiciona la dislocación condilar recidivante por delante del tubérculo articular. En el caso de que el bloqueo se produzca durante el cierre de la boca, antes de que los dientes entren en contacto, podemos pensar en un desplazamiento medial del disco o en la presencia de cuerpos libres intraarticulares.

Una forma de simplificar la gran cantidad de síntomas es clasificar la patología y realizar una detallada historia clínica que sirva de ayuda a los especialistas que vayan a estudiar el trastorno. *Welden E. Bell* definió cinco categorías en los que podemos englobar prácticamente todo lo descrito previamente[49]:

1. Trastornos de los músculos masticatorios: rigidez muscular, irritación local, espasmo muscular, dolor miofascial y miositis.

2. Trastornos como consecuencia de la alteración del complejo disco-cóndilo mandibular: adherencias, alteraciones anatómicas, desplazamiento o luxación discal y subluxación y luxación mandibular.

3. Trastornos inflamatorios de la ATM: artritis, sinovitis, capsulitis y tendinitis.

4. Hipomovilidad mandibular crónica: fibrosis capsular, pseudoanquilosis y anquilosis.

5. Trastornos del crecimiento: óseos (agenesia, hipoplasia, hiperplasia o neoplasia) y musculares (hipertrofia, hipotrofia o neoplasia).

En nuestro estudio sin embargo, nos hemos centrado en la patología más recurrente, las alteraciones funcionales de la articulación, excluyendo la patología neoplásica, los trastornos congénitos y todos aquellos que vengan derivados de accidentes o traumatismos.

La alteración funcional o disfunción temporomandibular se origina inicialmente por la subluxación anterior del disco articular en posición de reposo o de boca cerrada, que generalmente se acompaña de recaptura del mismo al abrir la boca. Al situarse la banda posterior del menisco por delante del cóndilo mandibular, cuando se realiza el movimiento de apertura el cóndilo se traslada anteriormente y se encuentra con la resistencia que opone el disco. El característico chasquido de apertura se debe a que el cóndilo vence la resistencia y se sitúa por debajo del disco (recaptura), de forma que se mantiene el movimiento de translación normal y la amplitud de la apertura bucal. A esta situación debemos añadir un posible desplazamiento medial o lateral del disco, que sólo se identifica en las imágenes de RM en planos coronales[50], información relevante para el odontólogo o cirujano maxilofacial que vayan a tratar el trastorno para diseñar la prótesis específica de cada paciente.

Una vez que la patología está instaurada y va avanzando, la subluxación meniscal anterior no se reduce con el movimiento de apertura de la boca, es decir, no existe recaptura del disco y cuando el cóndilo se desplaza y topa con la banda posterior del menisco no logra vencer la resistencia y permanece bloqueado. Por este motivo nos encontramos una limitación en el movimiento de apertura de la boca, ya que el cóndilo apenas cambia su posición. Si esta situación no cambia, el menisco comienza a sufrir las consecuencias y se produce adelgazamiento del mismo, cambios inflamatorios, o incluso puede llegar a perforarse. Si a esto sumamos que se pierde la tensión o se rompe el ligamento posterior o zona bilaminar, el disco se luxa permanentemente hacia

anterior y el cóndilo choca reiteradamente con la eminencia articular del temporal, situación que desemboca inexorablemente en una aparición precoz de cambios degenerativos con remodelación de las estructuras óseas (artrosis).

La artrosis de la ATM se identifica en un estudio de RM de la misma forma que la artrosis de cualquier otra articulación de la anatomía. Existen dos tipos de osteoartrosis: la primaria y la secundaria. La primera es de etiología desconocida y es frecuente en las personas mayores, aunque rara vez afecta a las ATMs. La secundaria es consecuencia de otros procesos, como en este caso sería el desplazamiento discal, y puede ocurrir también en niños, adolescentes y personas jóvenes. La hiperlaxitud ligamentosa de la ATM se considera un factor predisponente para padecer osteoartrosis, y esta condición es más prevalente en mujeres que en varones[51]. Esto es debido a que la hipermovilidad de la ATM y el desplazamiento del disco están asociados entre sí y el desplazamiento del disco sin recaptura es una de las causas más importantes en la aparición temprana de cambios artrósicos en la articulación[52]. Se caracteriza por erosiones en las superficies subcondrales articulares óseas, irregularidad de la interlínea y presencia de geodas. Cuando los cambios degenerativos avanzan aparece la osteofitosis marginal anterior bilateral (excrecencias óseas), la irregularidad y aplastamiento de la cabeza del cóndilo y el aplanamiento de la eminencia articular por la fricción. Una situación (poco frecuente) que también nos podemos encontrar es la necrosis avascular. Se diagnostica por la visualización de edema en la médula ósea del cóndilo (ya que la arteria maxilar, rama de la arteria temporal superficial, es demasiado fina para identificarla en una angio-RM), y si es crónica por la sustitución de médula ósea por tejido fibroso y colapso estructural de la cabeza del cóndilo. Esta situación tiene como consecuencia una maloclusión dentaria.

DIAGNÓSTICO Y TRATAMIENTO

DIAGNÓSTICO

Como la ATM involucra un hueso difícil de explorar radiológicamente como es el hueso temporal, la radiología convencional debía hacer uso de diversas proyecciones que lograran visualizar tanto la porción petrosa como la porción timpánica del mismo. Pese a ello, no se lograba identificar correctamente la totalidad de las estructuras óseas. Sin embargo, con la aparición de las técnicas que proporcionaban planos de las imágenes, como la tomografía, la tomografía computerizada (TC) o la resonancia magnética (RM), se pueden conseguir planos que se adapten a la topografía de la región para visualizar correctamente todas las estructuras que nos interesan, es decir, las involucradas en la patología temporomandibular.

Otra técnica que se ha usado en combinación con la radiología convencional previamente citada es la artrografía, normalmente la de contraste simple realizada con contraste de yodo radiopaco, que se introduce en uno o dos de los compartimentos de la articulación. El empleo del medio de contraste nos ayuda a visualizar los componentes del tejido blando, principalmente el disco y sus inserciones en la cápsula articular. También nos permite identificar las adherencias y las perforaciones del disco. Se pueden realizar estudios de doble contraste si introducimos un medio de contraste negativo como el aire, el cual ayuda superponiéndose al contraste yodado a perfilar con detalle la superficie de la articulación, incluyendo el disco.

La técnica que vino a mejorar la radiología convencional fue la TC. Las imágenes de TC de la ATM se obtienen en planos axiales y/o coronales, ya que ambas proyecciones permiten una representación simultánea de ambas articulaciones. En la proyección axial se identifican con facilidad todas las anomalías óseas[53], aunque contar con otros planos del espacio siempre facilita el diagnóstico al profesional médico que interpreta las imágenes. Se pueden conseguir proyecciones sagitales corregidas a raíz de las imágenes axiales, que son muy valiosas a la hora de valorar cambios óseos como los osteofitos. Sin embargo, pese a los avances técnicos, la capacidad para diferenciar los

tejidos blandos en las imágenes de TC no son comparables con lo que se obtiene en una imagen de RM.

Y como ya comentábamos anteriormente, la técnica de RM se ha convertido en el *gold standard* en el estudio de la patología temporomandibular. Sus imágenes pueden obtenerse en cualquier plano anatómico, aunque se recomienda realizar planos coronales y sagitales corregidos[54]. Es una exploración que nos permite valorar detalladamente todas las alteraciones morfológicas y de posición de las estructuras anatómicas que conforman la ATM. Detalla con precisión tanto la morfología como la posición del disco, así como la conformación de todas las estructuras óseas de la articulación. También nos informa de la presencia o no de derrame articular o de sinovitis, así como el edema de la médula ósea o el aumento de vascularización que traduce una probable inflamación. También se puede realizar una RM con contraste intravenoso, como el gadolinio, que detecta la formación de pannus en paciente con artritis reumatoide activa o en otras enfermedades inflamatorias.

El poder clasificar la patología disfuncional en distintos estadios nos permite elegir el tratamiento más adecuado en cada caso.

TRATAMIENTO

En fases iniciales el tratamiento médico con relajantes musculares o antiinflamatorios es suficiente.

En situaciones más avanzadas se le puede proponer al paciente métodos más invasivos como las infiltraciones para realizar un bloqueo anestésico del nervio. Este procedimiento es sencillo: se inyectan 0.5 ml de solución de lidocaína o prilocaína al 1% por el lugar donde transcurre el nervio aurículotemporal, en la región anterior al pabellón articular. Mientras se mantiene la aguja en contacto con el hueso se solicita al paciente que abra y cierre la boca repetidamente, de forma que se siente el final de la aguja en

contacto con el hueso móvil y se confirma su correcta posición, impidiendo que entre la inyección en alguno de los compartimentos de la articulación.

Y en casos más severos, cuando los procedimientos anteriores no han disminuido la sintomatología, podemos recurrir a la cirugía. Existen distintos procedimientos, algunos más sencillos como la miotomía del músculo pterigoideo, la meniscopexia o recolocación del menisco en su posición normal mediante artroscopia o cirugía abierta, e incluso la discectomía (extracción completa del disco) si el menisco ese encuentra totalmente desestructurado. En estos casos se coloca de un implante autógeno, que suele ser un fragmento de fascia o de costilla, o un implante plástico. En casos muy extremos, cuando la artrosis está muy evolucionada y la clínica es insoportable, se puede realizar una condilectomía y una osteotomía de reducción de la eminencia articular.

HIPÓTESIS

Es conocido que la alteración de las estructuras intracapsulares es causa importante en los trastornos dolorosos articulares temporomandibulares. Sin embargo, no se ha estudiado de forma exhaustiva la implicación del disco articular en este proceso, por lo que establecemos la siguiente hipótesis:

La posición y morfología del disco articular pueden condicionar la situación y estructura del cóndilo mandibular, y por lo tanto las manifestaciones clínicas temporomandibulares.

OBJETIVOS

PRINCIPALES

Determinar si la alteración de la posición normal del disco articular produce cambios degenerativos en el mismo.

Comprobar si la subluxación del disco (alteración de su posición) condiciona cambios en la estructura del cóndilo mandibular y puede afectar a la translación del mismo.

Valorar si en función de la alteración de la posición del disco varían el dolor, chasquido y bloqueo de la articulación temporomandibular.

SECUNDARIOS

Estudiar si la subluxación discal puede alterar la posición del disco contralateral, así como producir síntomas clínicos y cambios estructurales en la articulación opuesta.

Valorar si la recaptura del disco afecta a los cambios degenerativos del propio disco y del cóndilo mandibular, así como a la sintomatología temporomandibular.

Verificar si todos estos hallazgos son diferentes en ambos sexos.

Definir los diámetros de la posición condilar en los estudios de RM.

MATERIAL Y MÉTODOS

DISEÑO

Estudio observacional transversal retrospectivo.

POBLACIÓN A ESTUDIO

Pacientes que acuden al Servicio de Radiodiagnóstico procedentes del Sistema Nacional de Salud de la Dirección Asistencial Centro (Distrito de Carabanchel y La Latina, que abarcan los Centros de Salud de Nuestra Señora de Fátima, los Yébenes, los Cármenes y Puerta Bonita) o ISFAS, y que refieran signos o síntomas relacionados con la articulación temporomandibular.

ESPECIALIDADES DE PROCEDENCIA DE LOS PACIENTES

La mayoría de los pacientes vienen remitidos desde las consultas de Cirugía Maxilofacial y de Odontología, y una minoría de Otorrinolaringología.

PERIODO DE ESTUDIO

La recogida de datos de los pacientes se realiza entre los años 2012 y 2015, dada que la técnica de realización de los estudios de Resonancia Magnética es la misma.

SELECCIÓN DE LA MUESTRA

Muestreo consecutivo no probabilístico.

TAMAÑO MUESTRAL

Se reclutan 159 pacientes que acuden al Hospital Central de la Defensa Gómez Ulla con sintomatología temporomandibular, distinguiendo tres grupos en función de los hallazgos encontrados: los que cumplen los requisitos para

incluirlos en el grupo I de articulación normal; los que se incluyen en el grupo II de artrosis unilateral; y los que se encuentran dentro del grupo III de artrosis bilateral.

CRITERIOS DE INCLUSIÓN

Pacientes adultos mayores de 16 años, de ambos sexos, con los siguientes signos y síntomas temporomandibulares:

- Dolor
- Chasquido articular
- Bloqueo

CRITERIOS DE EXCLUSIÓN

Pacientes con antecedentes personales de:

- Fracturas mandibulares
- Patología tumoral
- Traumatismos agudos
- Marcapasos o cualquier otra contraindicación para la realización de una resonancia magnética, o aquellos que no soporten la realización de la exploración por padecer claustrofobia.

VARIABLES A ESTUDIO

VARIABLES INDEPENDIENTES

1. Posición del disco (dicotómica): **normal** (cuando la banda posterior del disco se localiza por encima de la porción más prominente del cóndilo mandibular) o **subluxado**, si varía esa posición en cualquiera de las direcciones del espacio **(Figura 16)**.

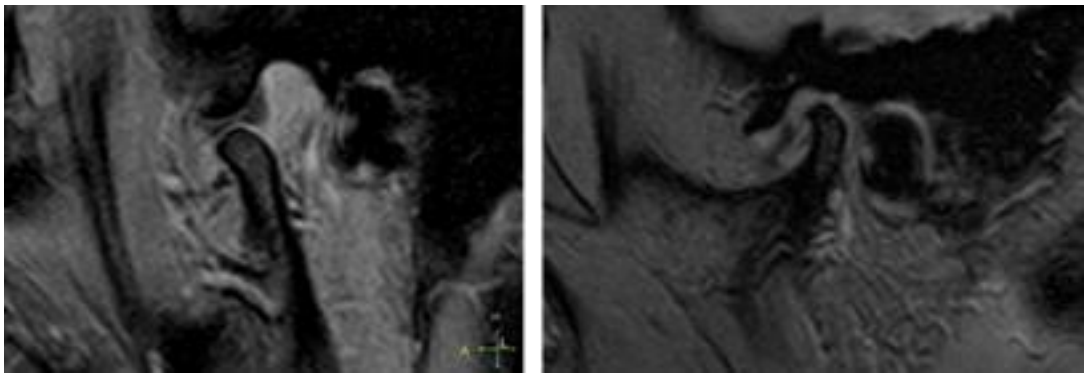

Figura 16. Disco articular en posición normal y disco subluxado. Servicio de radiodiagnóstico. Hospital Central de la Defensa, Madrid.

2. Morfología del disco (dicotómica): **normal** (bicóncava) o **degenerada**, adelgazamiento de la banda anterior y de la zona intermedia que conduce a un disco biconvexo o redondeado, y en procesos crónicos a un aplanamiento global del disco **(Figura 17)**.

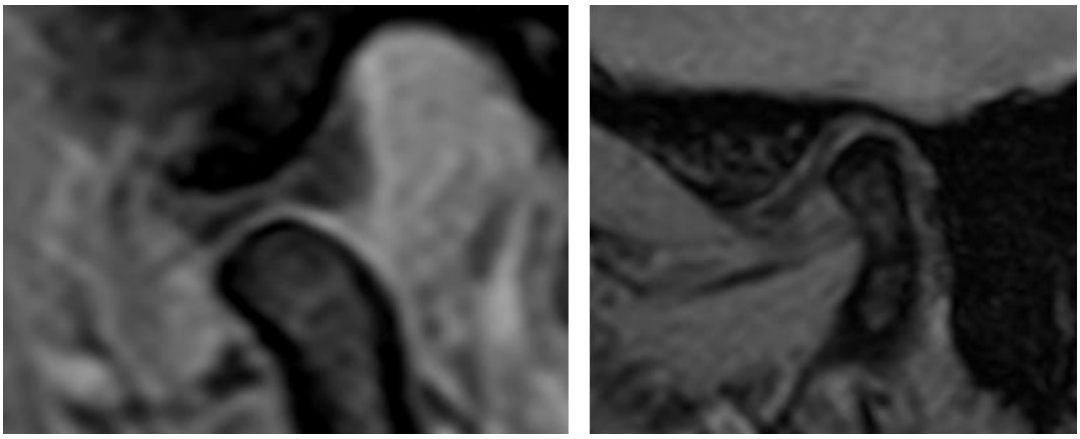

Figura 17. Disco articular de morfología normal y disco degenerado. Servicio de radiodiagnóstico. Hospital Central de la Defensa, Madrid.

3. Recaptura en los discos subluxados (dicotómica): **sí** (cuando el disco recupera su posición normal supracondilar en la posición de boca abierta) o **no** (si permanece subluxado en la posición de boca abierta) **(Figura 18)**.

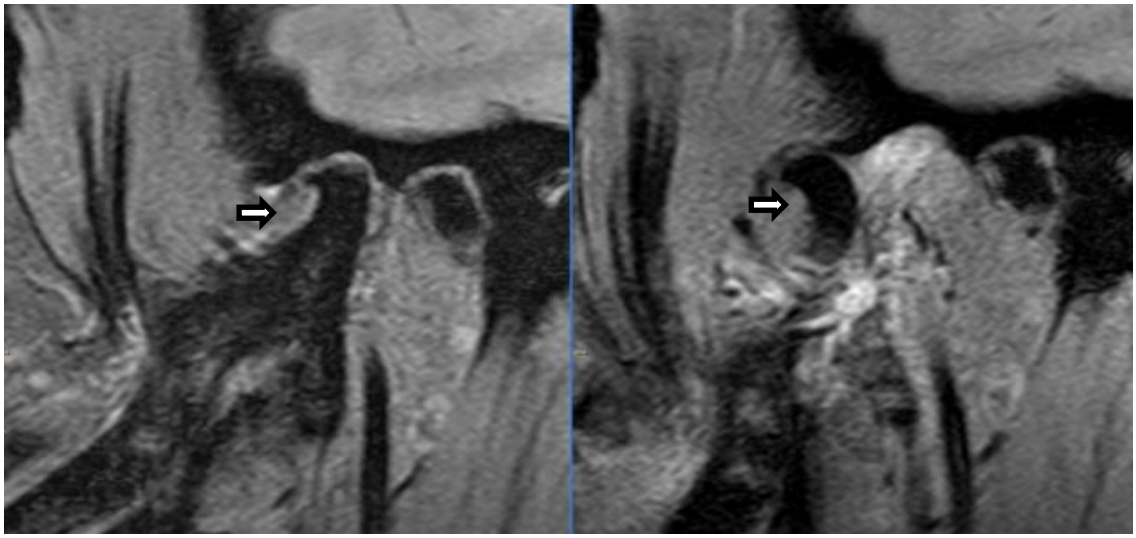

Figura 18. Disco articular subluxado sin recpatura en la posición de boca abierta. Servicio de radiodiagnóstico. Hospital Central de la Defensa, Madrid.

4. Translación del cóndilo mandibular (politómica): **normal** (cuando el recorrido del cóndilo es de un centímetro, situándose por debajo de la eminencia temporal), **disminuida** (cuando el recorrido del cóndilo no llega a situarse por debajo de la eminencia temporal y existe una restricción en la apertura de la boca), y **excesiva** (si el recorrido del cóndilo sobrepasa ampliamente la eminencia temporal, generalmente debido a hiperlaxitud ligamentosa) **(Figura 19)**.

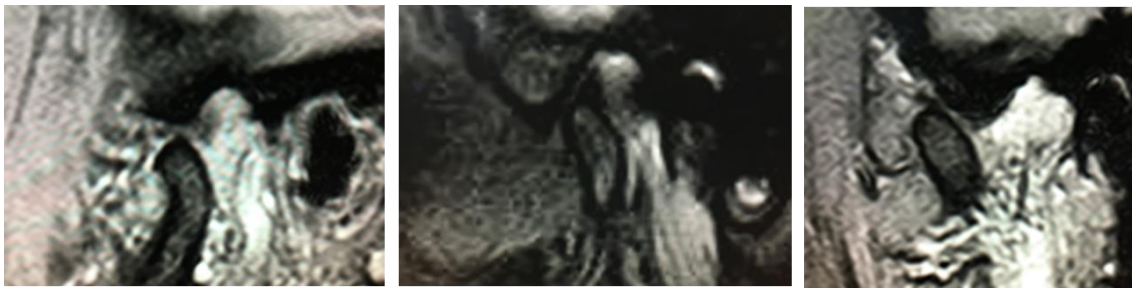

Figura 19. Translación condilar normal, escasa y excesiva. Servicio de radiodiagnóstico. Hospital Central de la Defensa, Madrid.

VARIABLES DEPENDIENTES

1. Dolor (dicotómica): **sí** o **no**, siempre referido en la información clínica por el médico que realiza la petición de RM de ATM, o recogido en la Historia Clínica del paciente.

2. Chasquido (dicotómica): **sí** o **no**, siempre referido en la información clínica por el médico que realiza la petición de RM de ATM, o recogido en la Historia Clínica del paciente.

3. Bloqueo (dicotómica): **sí** o **no**, siempre referido en la información clínica por el médico que realiza la petición de RM de ATM, o recogido en la Historia Clínica del paciente.

VARIABLES DE CONTROL

1. Posición del cóndilo (cuantitativa continua): se mide en milímetros. El desplazamiento condilar desde la posición estable (punto prominente de la convexidad condilar) al punto superior de la cavidad glenoidea. Tangentes medidas desde la medición anterior hacia las paredes anteriores y posteriores de la cavidad y desplazamiento caudal medido en el plano coronal **(Figura 20)**.

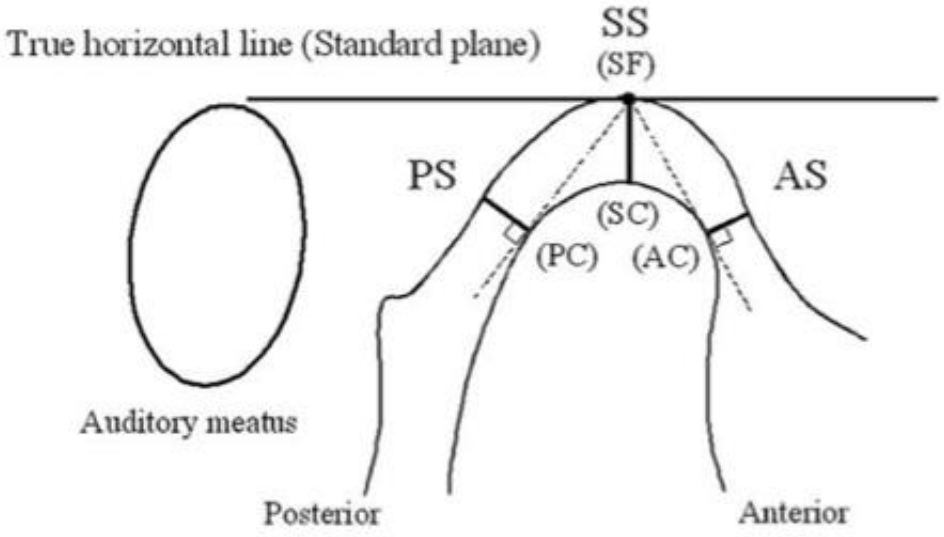

Figura 20. Posición condilar estable. Puntos de referencia y medidas lineales del espacio entre el cóndilo y la fosa glenoidea. Diámetro superior (SC) perpendicular a la línea horizontal

verdadera y tangentes a los aspectos anteriores y posteriores más prominentes del cóndilo que determinan el diámetro anterior (AC) y posterior (PC). Kazumi Ikeda, Assessment of optimal condylar position with limited cone-beam computed tomography, American Association of Orthodontist 2009.[55]

2. Fases en la morfología condilar (cuantitativa politómica): fase normal, fase de aplanamiento y fase osteofítica **(Figura 20)**.

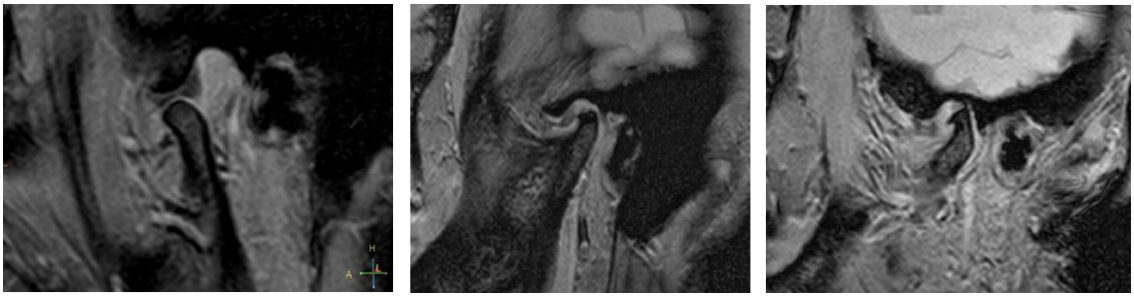

Figura 21. Fases de la morfología condilar: normal, de aplanamiento y osteofítica. Servicio de radiodiagnóstico. Hospital Central de la Defensa, Madrid.

OTRAS VARIABLES

1. Sexo.

2. Edad (años cumplidos en el momento de realización de la RM de ATM).

3. Artrosis (politómica): **no** (aquellos pacientes que presentan dos ATMs de morfología y función normales), **unilateral** (aquellos pacientes que presentan cambios degenerativos y/o alteración funcional en una de las dos articulaciones) o **bilateral** (aquellos pacientes que presentan cambios degenerativos y/o alteración funcional en las dos articulaciones).

MATERIAL

- Sistema de **resonancia magnética** de campo alto: **Phillips Achieva 1.5**. **(Figura 22)**.

Figura 22. Sistema de Resonancia Magnética de campo alto Phillips Achieva 1.5. Servicio de radiodiagnóstico. Hospital Central de la Defensa, Madrid.

- Sistema **PACS** *(Picture Archiving and Communication System)* de almacenamiento digital, transmisión y descarga de imágenes radiológicas. Transfiere las imágenes a una estación de trabajo *(workstation)* para su visualización y emisión de informes radiológicos.

- Sistema de información de radiología **RIS** *(Radiology Information System)*: sistema informatizado de base de datos utilizado por los Departamentos de Radiología para almacenar, manipular y distribuir datos radiológicos de pacientes e imágenes.

- Monitores para diagnóstico radiológico EIZO, compatibles con el estándar **DICOM** *(Digital Imaging and Communication On Medicine)* para el tratamiento y el intercambio de imágenes de diagnóstico **(Figura 23)**.

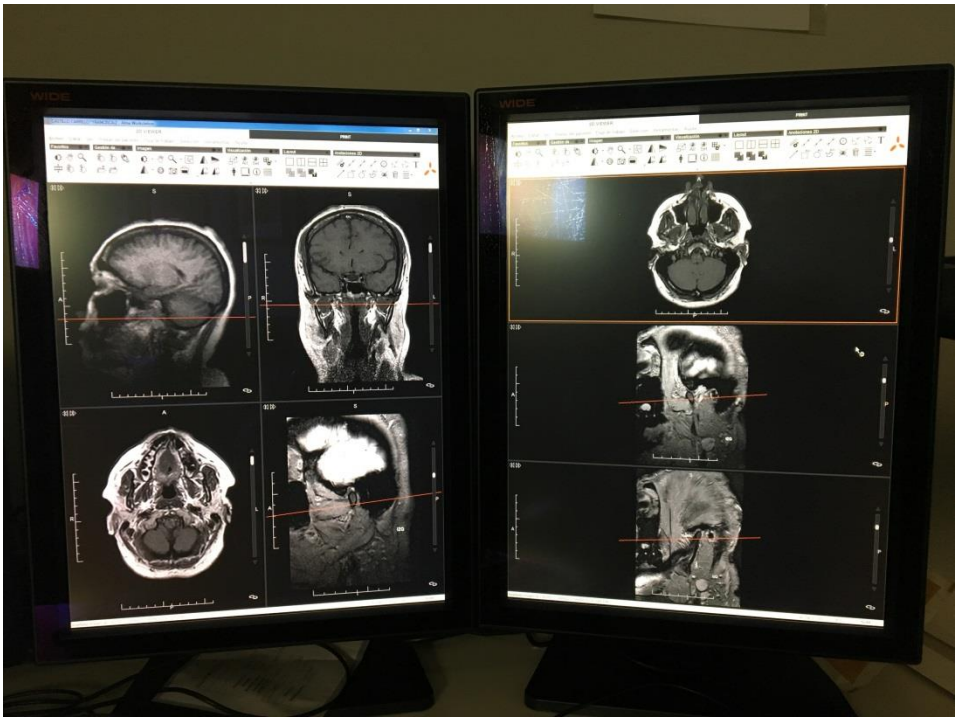

Figura 23. Monitores para diagnóstico radiológico EIZO. Servicio de radiodiagnóstico. Hospital Central de la Defensa, Madrid.

- Software **Phillips**: IntelliSpace Portal para visualización de imágenes.

- Sistema **Balmis** para la búsqueda de información en la Historia Clínica: sistema central del Ministerio de Defensa que proporciona la gestión hospitalaria general (Admisión, Urgencias, Consultas Externas, Hospitalización, Quirófanos, Archivo, Lista de Espera, Gestor de Peticiones, Estación de Trabajo Médica, Estación de Enfermería, Prescripción y Facturación).

- Sistema **Salvany**: subsistema departamental que da soporte a los procesos más específicos y especializados del centro de Imagen Médica Digital y permite la realización de informes radiológicos.

- Soporte informático: **monitores HP** L1908w **(Figura 24).**

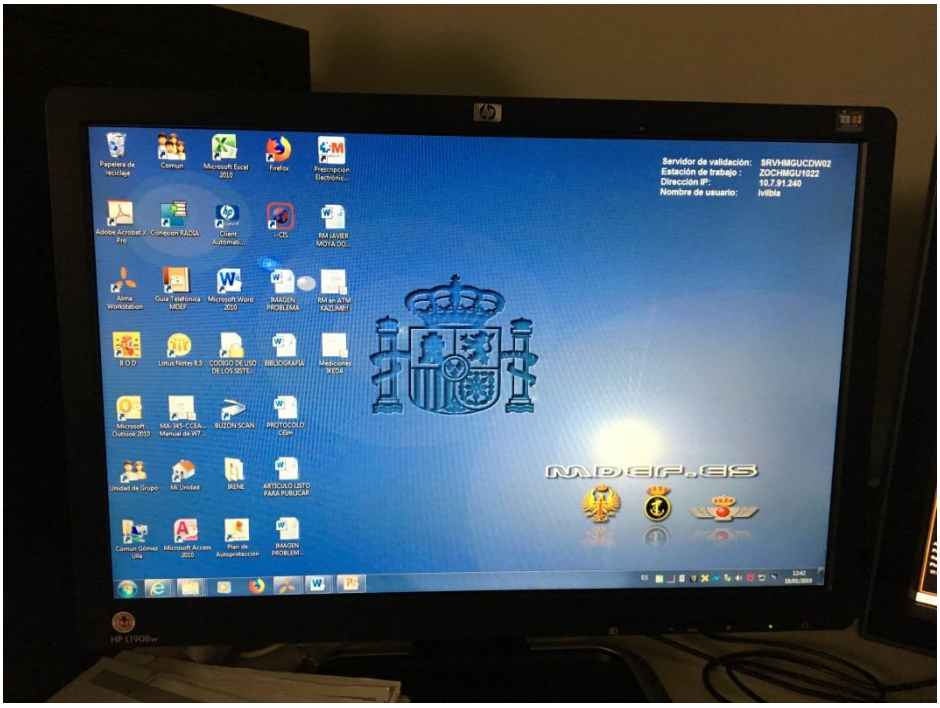

Figura 24. Monitores HP L1908w. Servicio de radiodiagnóstico. Hospital Central de la Defensa, Madrid.

- Sistema **SPSS v24** para tratamiento estadístico: programa informático muy usado en las ciencias sociales y aplicadas.

METODOLOGÍA PARA REALIZAR UN DIAGNÓSTICO CLÍNICO

PROTOCOLO DE IMAGEN

Los pacientes vienen remitidos al Servicio de Radiodiagnóstico desde las consultas de Cirugía Maxilofacial, de Odontología, y una minoría desde las consultas de Otorrinolaringología.

Para la realización de este estudio se dispone de autorización de **exención del consentimiento informado**.

En nuestro Servicio se someten a la prueba de Resonancia Magnética, que dura aproximadamente 30 minutos. Una vez han dejado sus efectos personales en la sala adyacente a la sala de exploración, un técnico de

radiodiagnóstico les ayuda a colocarse dentro del aparato, y sitúa la antena que se vaya a utilizar (en nuestro caso la craneal) entorno a la cabeza del paciente. Se le da un dispositivo manual para avisar en caso de claustrofobia, mareo u otra sintomatología que requiera la paralización del estudio.

Se realizan cinco secuencias de aproximadamente 5 minutos de duración cada una, y una vez finalizado el proceso de recogida de los datos, el paciente sale de la sala, recoge sus objetos personales y puede darse por terminada la exploración. Dado que no se utilizan contrastes intravenosos no es necesario que permanezca en observación ni realizar un seguimiento tras el examen. La siguiente cita será con su médico especialista para recoger los resultados de la prueba.

La técnica de imagen se realiza mediante un aparato Phillips Achieva 1.5, usando la antena craneal como transmisor colocada entorno al cráneo del paciente.

En nuestro protocolo de imagen, a partir de dos planos de localización (un plano T1 axial para obtener el plano oblicuo sagital angulado con respecto al plano biauricular, y otro plano T1 coronal para valorar la orientación del cóndilo con respecto al plano parasagital correspondiente), obtenemos imágenes sagitales potenciadas en T2 FFE *(TE: 14 (ms), TR: 362 (ms), FOV 16 × 12, grosor de corte de 3 mm con un espacio de 0,3 mm, matriz de 240 × 144)* inicialmente con la boca cerrada y posteriormente con la boca abierta. Estas secuencias nos permiten estudiar correctamente el disco y valorar la posible existencia de líquido libre intraarticular, circunstancia frecuente en patologías crónicas de disfunción temporomandibular.

Se completa la exploración con un estudio dinámico en el plano sagital con secuencias FFE (eco de gradiente) con los mismos valores que hemos descrito previamente. Este estudio dinámico consta de dos secuencias realizadas en apertura progresiva de la boca, partiendo de la máxima intercuspidación a la máxima apertura.

Sin embargo, el trabajo de procesado de los datos adquiridos no termina aquí. El técnico debe realizar posteriormente los ajustes necesarios en el ordenador

antes de enviar la información al sistema PACS-RIS que utiliza el radiólogo para almacenar, visualizar y seguidamente llevar a cabo el informe radiológico que acompaña a las imágenes y que se envía al especialista que lo solicita.

PROCESADO DE DATOS

Se utiliza el protocolo establecido en el Servicio de Radiodiagnóstico, que es el siguiente:

Se reciben en el sistema PACS-RIS las imágenes correspondientes a cada paciente y se abren en unos visores específicos de gran resolución. Se analizan las cinco secuencias que se realizan en el estudio de ATM: los dos planos de localización (axial y coronal) potenciados en T1, las dos secuencias sagitales potenciadas en T2 FFE, una con el paciente con la boca cerrada y otra con el paciente con la boca abierta, y por último se visualiza el estudio dinámico, que ofrece información valiosa del funcionamiento de la articulación.

Una vez abierto el estudio, el radiólogo estudia la información clínica aportada por el médico peticionario y responsable del paciente, donde se aportan datos de la edad, el sexo y la sintomatología actual del paciente. Así mismo, se realiza un rápido control de la Historia Clínica del mismo, para recoger cualquier patología crónica o asociada a la sintomatología temporomandibular que pueda ser relevante en el diagnóstico.

Toda esta información se recoge en una hoja de cálculo Excel para su posterior tratamiento estadístico.

Una vez analizada la información clínica, se examinan las imágenes con boca cerrada, y se realizan una serie de mediciones que determinarán la posición del cóndilo basándonos en dos artículos de Kazumi Ikeda*: Assessment of optimal condylar position with limited cone-beam computed tomography*[55], donde se explica que la tomografía computarizada de haz cónico permite determinar la posición óptima del cóndilo mandibular en el fosa glenoidea con gran precisión, y otro posterior, *A Reference Line on Temporomandibular Joint MRI*[56], donde

describe con exactitud las líneas de referencia que podemos perfilar en un estudio de RM y cómo podemos extrapolar las mediciones llevadas a cabo en un TC para observar los cambios iniciales en la posición del disco.

Con base por lo tanto en la bibliografía publicada, realizamos tres líneas que nos servirán de referencias para determinar la posición condilar. Para trazarlas primero definimos la llamada True Horizontal Line (THL) o línea horizontal verdadera, que se define como la línea paralela al suelo cuando el paciente mantiene una posición normal de la cabeza durante la exploración[57]. Usando esta línea como plano de referencia, podemos definir tres diámetros midiendo el espacio que queda entre el cóndilo mandibular y la fosa glenoidea:

- El diámetro Medial: la distancia medida en milímetros (mm) desde el punto más craneal del cóndilo hasta la fosa glenoidea, trazando una línea perpendicular a la línea horizontal verdadera (THL).

Una vez hemos realizado esta medición, podemos definir dos líneas tangentes a las corticales anteriores y posteriores más prominentes del cóndilo, que parten den punto superior del diámetro medial ya trazado y nos permitirán obtener:

- El diámetro Anterior: la distancia en milímetros (mm) desde el punto más prominente de la cortical anterior del cóndilo a la fosa glenoidea, trazando una línea perpendicular a la tangente.

- El diámetro Posterior: la distancia en milímetros (mm) desde el punto más prominente de la cortical posterior del cóndilo a la fosa glenoidea, trazando una línea perpendicular a la tangente **(Figura 25).**

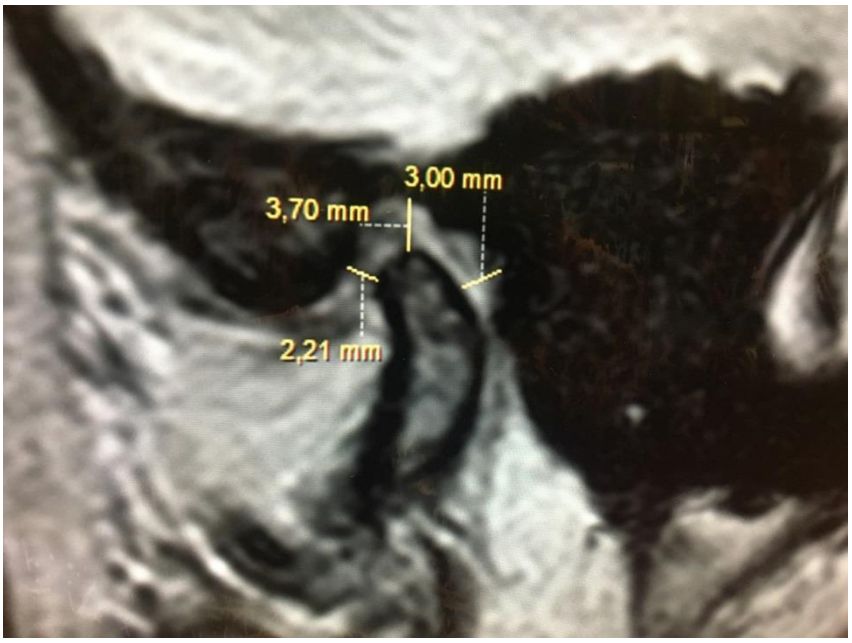

Figura 25. Diámetros sagitales anterior, superior y posterior entre el cóndilo mandibular y la fosa glenoidea. Servicio de radiodiagnóstico. Hospital Central de la Defensa, Madrid.

En algunos pacientes hemos medido también otro diámetro: el coronal. No ha sido posible realizar esta medición en todos las exploraciones estudiadas debido a la mala calidad de algunas imágenes, ya sea por motivos técnicos o por la avanzada edad de los pacientes, que dificulta la inmovilidad de los movimientos salivatorios dentro de la máquina e imposibilita una correcta definición de las estructuras y por lo tanto de la medición del mismo. Este diámetro viene definido como:

- El diámetro Coronal: la distancia medida en milímetros (mm) desde el punto más craneal del cóndilo hasta la fosa glenoidea, pero en una imagen en el plano coronal, trazando una línea perpendicular desde el punto medio de la superficie horizontal del cóndilo **(Figura 26).**

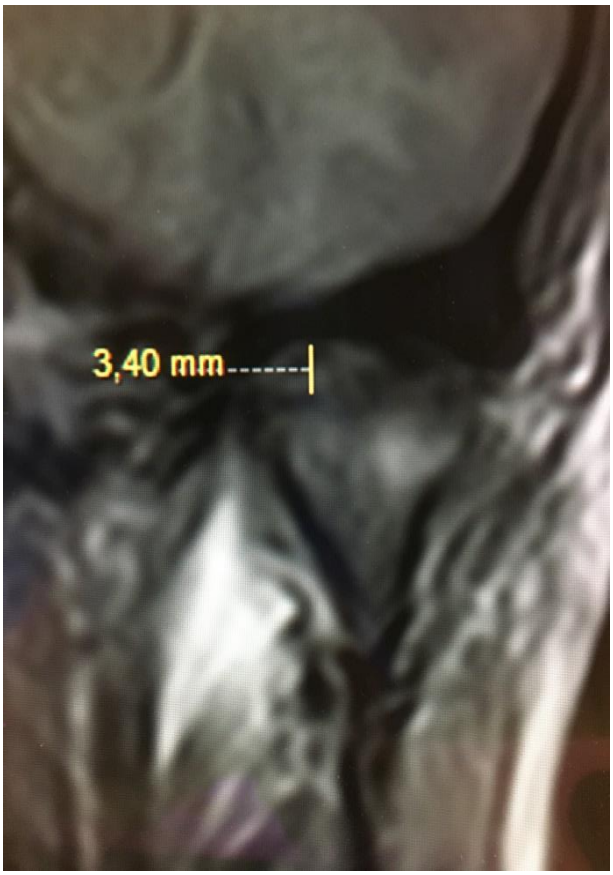

Figura 26. Diámetro coronal entre el cóndilo mandibular y la fosa glenoidea. Servicio de radiodiagnóstico. Hospital Central de la Defensa, Madrid.

Terminadas las mediciones, fijamos nuestra atención en las alteraciones estructurales de los componentes que forman parte de la ATM, para recogerlas en nuestra tabla de datos.

Estudiamos dos variables respecto al disco: su posición y su morfología. El disco puede tener una posición *normal* o estar *subluxado*, aunque no se detalla la dirección de la subluxación del mismo. Dentro del grupo de pacientes que presentan subluxación del disco en la posición de boca cerrada, determinamos si existe *recaptura* del mismo *o no* en las secuencias con boca abierta. También recogemos la morfología del disco: si conserva su grosor y

estructura bicóncava *normal*, o si por el contrario está *degenerado*, ya sea por adelgazamiento del mismo o porque ha perdido su estructura normal como consecuencia de cambios degenerativos crónicos.

Respecto a las estructuras óseas, estudiamos los cambios degenerativos que se desarrollan en la articulación. En nuestro estudio analizamos dos alteraciones morfológicas del cóndilo mandibular: por un lado el *aplanamiento* del mismo, y por otro la aparición de *osteofitos* o espículas marginales óseas. Además de la estructura o morfología del cóndilo mandibular, también analizamos su recorrido o la translación del mismo observando su posición en las secuencias con boca cerrada y en su posición en las secuencias con boca abierta. Definimos así tres variables: translación *normal,* translación anterior *escasa* o bloqueo articular, y translación *ampliada* o hipermovilidad articular, generalmente debida a la hiperlaxitud ligamentosa.

Una vez recabada esta información en las dos articulaciones de cada uno de los pacientes, llevamos a cabo una sencilla clasificación en tres grupos: articulación normal, artrosis unilateral, y artrosis bilateral.

Todos los datos y variables recogidas se incorporarán a un hoja de datos Excel para su posterior análisis estadístico en el Software SPSS v24.

Respecto a las imágenes que se recibimos en el sistema PACS-RIS, se pueden usar las herramientas que ofrece este método de visualización para llevar a cabo numerosas modificaciones: en el contraste de tejidos, en el tamaño de las imágenes (ya sea ampliando o disminuyendo algún detalle de la misma que nos interese), o realizando mediciones entre distintas estructuras visualizadas. También podemos comparar con estudios previos que se hayan realizado al mismo paciente previamente, y que hayan quedado registrados en el programa (ya sea con otras RM o con estudios llevados a cabo mediante otras técnicas como la TC o las radiografías).

Cuando hemos terminado el análisis de las imágenes, se procede a realizar un informe radiológico donde se recoge toda la información que pueda ser útil para el especialista. Éste, una vez analizados los resultados de todas las

exploraciones complementarias y sumados a la exploración física y la historia clínica del paciente, le propondrá el mejor tratamiento a seguir.

El informe tipo de resonancia magnética de ATM debe incluir información sobre:

- La morfología de las estructuras óseas que conforman la articulación: el cóndilo mandibular y la eminencia temporal.
- La morfología y posición del disco articular, tanto en la secuencia con boca cerrada como en la de boca abierta.
- Si existe o no recaptura del disco cuando se encuentra luxado/subluxado en la secuencia con boca cerrada.
- La presencia o no de derrame articular.
- El recorrido condilar comparando su posición en la secuencia con boca cerrada y con boca abierta.

Y debe terminar con una **conclusión** clara y sencilla de leer donde se recojan los datos más relevantes del informe.

MÉTODO ESTADÍSTICO

ESTADÍSTICA DESCRIPTIVA

Como índices de la tendencia central y de la dispersión de las variables cuantitativas de las distribuciones muestrales se emplearán la media aritmética y la desviación estándar o la mediana y el rango intercuartílico, dependiendo de la asunción o no, respectivamente, del supuesto de la normalidad de las mismas determinado con el test de Kolmogorof--Smirnov (K--S).

Para las variables categóricas se emplearán las frecuencias absolutas y relativas porcentuales.

Como representaciones gráficas se usarán los diagramas de barras o de sectores, para representar variables cualitativas; y para variables cuantitativas,

si sus distribuciones asumen el supuesto de la normalidad, las barras de error. En el caso de vulnerar dicho supuesto, los diagramas de caja.

ESTADÍSTICA ANALÍTICA

La medida de asociación entre dos variables categóricas se efectuará mediante la $\chi 2$ de Pearson, o la prueba exacta de Fisher si ambas son dicotómicas en cuyo caso la valoración del efecto se realizará mediante la estimación del riesgo (RP), y su precisión con el intervalo de confianza del 95%.

Para determinar la asociación entre una variable independiente dicotómica y dependiente cuantitativa de distribución paramétrica (K--S) se empleará la t de Student para muestras independientes. Se valorará el efecto mediante la diferencia de medias, y la precisión mediante el intervalo de confianza del 95%. Si la variable dependiente vulnerara el supuesto de la normalidad (K--S) se empleará el test U de Mann Whitney. La medida del efecto se valorará mediante la diferencia de las medianas.

La medida de asociación entre una variable independiente politómica y dependiente cuantitativa se estimará con el test F de Snedecor (ANOVA de una vía) o con el de Kruskal Wallis, dependiendo del carácter gausiano o no (K--S), respectivamente, de dicha variable cuantitativa. Las comparaciones múltiples *post hoc* se efectuarán mediante el test de Bonferroni, para distribuciones paramétricas, o con el test de las medianas, para distribuciones no paramétricas, previa corrección del nivel de significación estadística según el número de comparaciones.

Para determinar la relación entre dos variables cuantitativas se emplearé una correlación bivariada de Pearson, si ambas asumieran el supuesto de la normalidad (K--S), o Rho de Spearman, si al menos una lo vulnerase. En ambos casos se obtendría el correspondiente coeficiente de correlación.

En todos los casos, como grado de significación estadística se empleará un valor de $p<0,05$ y la aplicación estadística será el paquete SPSS® versión 15.

RESULTADOS

DESCRIPCIÓN DE LA MUESTRA

Se reclutan 159 pacientes que acuden al Hospital Central de la Defensa Gómez Ulla entre los años 2012 y 2015 (ambos inclusive) con signos y síntomas temporomandibulares. Todos ellos son remitidos a los servicios de otorrinolaringología, cirugía maxilofacial o estomatología donde se les estudia y desde donde a continuación, se solicita una RM de la articulación temporomandibular. Esta exploración se realiza posteriormente en el servicio de radiodiagnóstico del hospital. Del total de pacientes, 136 son mujeres y 23 son varones. La edad media en años cumplidos en ambos grupos es de 47 años, ligeramente menor en el grupo de los varones. Una vez evaluadas las exploraciones, hemos observado que del total de nuestros pacientes un 15,1% no presentaban afectación articular pese a padecer diversos síntomas clínicos, un 35,2% presentaban únicamente artrosis unilateral, y casi la mitad de ellos, el 49,7%, tenían afectados ambos lados **(Tabla 1)**.

Tabla 1. Distribución de las variables

		Total n=159(100%)	**Varones** n=23(14,5%)	**Mujeres** n=136(85,5%)	p
Edad $\bar{x}(DE)$		47 (19)	44 (21)	47 (18)	0,534*
Afectación articular	No	24(15,1)	3(13)	21(15,4)	
	Unilateral	56(35,2)	5(21,7)	51(37,5)	0,251**
	Bilateral	79(49,7)	15(65,2)	64(47,1)	

*t Student; ** χ^2 de Pearson

EXPLORACIÓN DE DATOS

Una vez recogidos los datos vamos a estudiar la relación existente entre la subluxación discal y la presencia de cambios morfológicos en el disco articular.

Si nos fijamos en la relación entre la subluxación del disco en la articulación temporomandibular derecha y los cambios degenerativos que se producen en dicho disco articular, los resultados de nuestro estudio demuestran que los pacientes con subluxación discal derecha presentan 14 veces más degeneración discal (IC 95%: 5,4-36,1) que los pacientes sin subluxación discal (p<0,001) **(Tabla 2).**

Tabla 2. Relación entre la subluxación del disco articular a ambos lados y la presencia de cambios degenerativos en el mismo.

		DEGENERACIÓN					
		Derecha			Izquierda		
		Sí	No	p*	Sí	No	p*
SUBLUXACIÓN n(%)	Derecha (n=100)	95(95)	5(5)	<0,001	74(74)	26(26)	<0,001
	Izquierda (n=90)	71(78,9)	19(21,1)	<0,001	88(97,8)	2(2,2)	<0,001

* χ^2 Pearson

Ocurre lo mismo en el lado izquierdo, los pacientes con subluxación discal izquierda presentan 33 veces más degeneración discal (IC 95%: 8-132) que los pacientes sin subluxación discal (p<0,001) **(Tabla 2).**

Otro objetivo de nuestro estudio es observar si existe relación entre la subluxación del disco articular y la presencia de sintomatología temporomandibular, comparándola con aquellos pacientes que refieren síntomas sin presentar alteración de la posición discal.

Estudiando la relación entre la subluxación del disco en la articulación temporomandibular derecha y la presencia de dolor **(Tabla 3)**, los resultados no son estadísticamente significativos (p=0,38).

Tabla 3. Relación de la subluxación del disco y la presencia de dolor, chasquido y bloqueo temporomandibular en ambas articulaciones.

		SUBLUXACIÓN					
		Derecha			Izquierda		
Lado		Sí	No	p*	Sí	No	p*
Derecho n(%)	**DOLOR**	53(53)	27(45,5)	0,378	44(48,9)	46(51,1)	0,681
	CHASQUIDO	22(22)	6(10,2)	0,058	18(20)	72(80)	0,366
	BLOQUEO	19(19)	5(8,5)	0,073	15(16,7)	75(83,3)	0,527
Izquierdo n(%)	**DOLOR**	53(53)	47(47)	0,106	59(65,6)	33(47,8)	0,025
	CHASQUIDO	19(19)	81(81)	0,746	22(24,4)	7(10,1)	0,021
	BLOQUEO	16(16)	84(84)	0,901	16(17,8)	9(13)	0,416

*χ^2 Pearson

Tampoco cuando estudiamos la presencia de chasquido en el lado derecho si el disco está subluxado, ya que nos sucede lo mismo que con el dolor, los resultados no son estadísticamente significativos (p=0,058) **(Tabla 3)**.

Ahora bien, en lo que se refiere al bloqueo mandibular en pacientes con degeneración discal derecha, hemos observado que presentan 3 veces más bloqueo (IC 95%: 1,1-8,4) que los que no presentan subluxación del disco (p=0,021) **(Tabla 3).**

En el lado izquierdo podemos observar que los pacientes con subluxación discal presentan 1,4 veces más dolor (IC 95%: 1,1-1,8) que los que no presentan subluxación (p=0,025) **(Tabla 3).**

Así mismo, los pacientes con subluxación discal izquierda presentan 2,4 veces más chasquido (IC 95%: 1,1-5,3) que los que no la presentan desplazamiento discal (p=0,021) **(Tabla 3)**.

Sin embargo no pasa lo mismo en el lado izquierdo que en el derecho respecto al bloqueo, ya que los resultados no son estadísticamente significativos (p=0,41) **(Tabla 3).**

Otro de nuestros objetivos ha sido determinar la relación entre la subluxación del disco y los cambios morfológicos que se detectan en el cóndilo mandibular: el aplanamiento del mismo y la aparición de osteofitos, última fase del proceso de remodelación ósea.

En el caso de la subluxación del disco derecho en relación con el aplanamiento condilar, observamos que en los pacientes con subluxación discal derecha se identifica 3,2 veces más (IC 95%: 2-5,1) de aplanamiento condilar que en los que no manifiestan esa subluxación (p<0,001) **(Tabla 4).**

Tabla 4. Relación entre la subluxación del disco y la presencia de cambios estructurales en el cóndilo mandibular.

Lado		SUBLUXACIÓN					
		Derecha			Izquierda		
		Sí	No	p*	Sí	No	p*
Derecho n(%)	**APLANAMIENTO**	76(76)	14(23,7)	<0,001	62(68,9)	28(31,1)	0,001
	OSTEOFITOS	66(66)	9(15,3)	<0,001	53(58,9)	37(41,1)	0,001
Izquierdo n(%)	**APLANAMIENTO**	60(60)	40(40)	0,800	68(75,6)	19(27,5)	<0.001
	OSTEOFITOS	57(57)	43(43)	0,005	66(73,3)	11(15,9)	<0,001

*χ^2 Pearson

Respecto a la relación entre la subluxación del disco derecho y la aparición de osteofitos en el cóndilo mandibular, observamos que en los pacientes con subluxación se identifica 4,3 veces más (IC 95%: 2,3-8) de aparición de osteofitos que en los que no manifiestan esa subluxación (p<0,001) **(Tabla 4).**

Si nos fijamos en el lado izquierdo, podemos comprobar que en los pacientes con subluxación discal se identifica 2,7 veces más (IC 95%: 1,8-4) de aplanamiento condilar que en los que no manifiestan esa subluxación (p<0,001), resultado también estadísticamente significativo **(Tabla 4).**

Así mismo, podemos afirmar que en los pacientes que presentan subluxación discal izquierda se identifica 4,6 veces más (IC 95%: 2,6-8) de aparición de osteofitos que en los pacientes que no manifiestan esa subluxación (p<0,001) **(Tabla 4).**

Respecto a la relación entre la subluxación del disco articular y la translación del cóndilo (normal, escasa o excesiva), podemos observar estos resultados:

Cuando el disco articular derecho está subluxado, la translación del cóndilo es escasa en aproximadamente el 50% de los pacientes y excesiva en el 3%. Así mismo, si el disco está en su posición normal, la translación del cóndilo es normal en el 81,4% de los pacientes, escasa en el 7% y excesiva en el 12%, encontrando diferencias estadísticamente significativas (p=0,001) **(Tabla 5).**

Tabla 5. Relación entre la subluxación del disco y la alteración en la translación del cóndilo mandibular.

		TRANSLACIÓN							
		Derecha				Izquierda			
		Normal	Escasa	Excesiva	p*	Normal	Escasa	Excesiva	p*
SUBLUXACIÓN	Derecha n(%)	49(49)	48(48)	3(3)	<0,001				
	Izquierda n(%)					45(50)	40(44,4)	5(5,6)	<0,001

* χ^2 Pearson

En el lado izquierdo los resultados son similares: cuando el disco está subluxado la translación del cóndilo es escasa en aproximadamente el 44% de los pacientes y excesiva en el 5,6%. Así mismo, si el disco está en su posición normal, la translación del cóndilo es normal en el 82,6% de los pacientes, siendo escasa en el 8,7% y excesiva en el 8,7%, encontrando diferencias estadísticamente significativas (p=0,001) **(Tabla 5).**

El siguiente objetivo que estudiamos es si la subluxación discal de un lado puede condicionar la del disco contralateral.

Nos encontramos que los pacientes con subluxación discal derecha presentan 3 veces más subluxación del disco izquierdo que los que no la presentan, encontrando diferencias estadísticamente significativas en esta relación (p<0,001) **(Tabla 6).**

Tabla 6. Relación entre la subluxación discal de un lado y la subluxación del disco contralateral.

		SUBLUXACIÓN IZQUIERDA n(%)		
		Sí	No	p^*
SUBLUXACIÓN DERECHA n(%)	Sí	74(74)	26(26)	<0,001
	No	16(27,1)	43(72,9)	

*χ^2 Pearson

Así mismo, los pacientes con subluxación discal izquierda presentan 4,5 veces más subluxación del disco derecho que los que no la presentan, encontrando diferencias estadísticamente significativas en esta relación (p<0,001) **(Tabla 6).**

Ahora bien, si relacionamos la alteración de la posición del disco y la sintomatología que presenta el paciente en el lado contralateral, los resultados son los siguientes:

No se encontraron resultados estadísticamente significativos cuando estudiamos la subluxación del disco derecho y la presencia de dolor en la articulación temporomandibular izquierda (p=0,106), la presencia de chasquido (p=0,746) o la presencia de bloqueo izquierdo (p=0,901) **(Tabla 3).**

Nos ocurre lo mismo en el lado izquierdo, si observamos la relación entre la subluxación del disco izquierdo y la presencia de dolor en la articulación temporomandibular derecha, los resultados no son estadísticamente significativos (p=0,681); tampoco respecto al chasquido (p=0,366) o respecto al bloqueo mandibular derecho (p=0,527) **(Tabla 3).**

Sin embargo, si nos centramos en los cambios degenerativos en el disco y en el cóndilo mandibular de la articulación contralateral respecto a aquella donde se detecta subluxación discal, los resultados son los detallados a continuación:

Los pacientes que con subluxación del disco articular derecho presentan 2,7 veces más degeneración discal izquierda (IC 95%: 1,8-4,2) que los pacientes sin subluxación discal (p<0,001) **(Tabla 2)**.

Y podemos comprobar también que los pacientes que en aquellos pacientes donde observamos subluxación del disco articular izquierdo se produce 1,9 veces más degeneración discal derecha (IC 95%: 1,4-2,6) que en los pacientes sin subluxación discal (p<0,001) **(Tabla 2).**

La relación entre la subluxación del disco articular derecho y la presencia de aplanamiento condilar en la articulación izquierda no es estadísticamente significativa (p=0,8) **(Tabla 4).**

Sin embargo, si comparamos la subluxación del disco articular derecho y la presencia de osteofitos en el cóndilo mandibular de la articulación izquierda, observamos que aparecen 2.5 veces más (IC 95% 1,3-5) en los pacientes con subluxación que en los que no la tienen (p=0,005) **(Tabla 4).**

Si comparamos la subluxación del disco articular izquierdo y el aplanamiento del cóndilo mandibular de la articulación derecha, se observa 3,2 veces más (IC 95% 1,7-6,2) de aplanamiento en los pacientes con subluxación que en los que no la tienen (p=0,001) **(Tabla 4).**

Así mismo, si comparamos la subluxación del disco articular izquierdo y la presencia de osteofitos en el cóndilo mandibular de la articulación derecha, observamos que aparecen 3,1 veces más (IC 95% 1,6-6) en los pacientes con subluxación que en los que no la tienen (p=0,001) **(Tabla 4).**

Si nos centramos en otro de nuestros objetivos y estudiamos los diámetros anterior, medial, posterior y coronal registrados en nuestra población a estudio, los resultados son los siguientes:

El diámetro A (anterior) en los pacientes con subluxación discal derecha es de 2,1 mm y en los pacientes que no presentan subluxación es de 2,6 mm. Esta diferencia de 0,5 mm (IC 95% 0,2-0,8) es estadísticamente significativa (p=0,003).

El diámetro M (medial) en los pacientes con subluxación discal derecha es de 2,5 mm y en los pacientes que no presentan subluxación es de 3,6 mm. Esta diferencia de 1,1 mm (IC 95% 0,8-1,4) es estadísticamente significativa (p=0,001).

El diámetro P (posterior) en los pacientes con subluxación discal derecha es de 1,8 mm y en los pacientes que no presentan subluxación es de 2,1 mm. Esta diferencia de 0,3 mm (IC 95% 0,1-0,6) es estadísticamente significativa (p=0,008).

El diámetro C (coronal) en los pacientes con subluxación discal derecha es de 2,2 mm y en los pacientes que no presentan subluxación es de 2,7 mm. Esta diferencia de 0,5 mm (IC 95% 0,2-0,8) es estadísticamente significativa (p=0,001) **(Tabla 7).**

Tabla 7. Relación de los diámetros anterior, medial, posterior y coronal en los pacientes que presentan subluxación discal.

		SUBLUXACIÓN					
		Derecha			Izquierda		
		Sí	No	p*	Sí	No	p*
Derecha $\bar{x}(DE)$	**Medida A**	2,1(1,0)	2,6(0,9)	0,003			
	Medida M	2,5(1)	3,6(1)	<0,001			
	Medida P	1,8(0,7)	2,1(0,7)	0,008			
	Coronal	2,2(0,7)	2,7(1)	<0,001			
Izquierda $\bar{x}(DE)$	**Medida A**				2,2(0,9)	2,3(0,6)	0,582
	Medida M				2,4(0,8)	3,4(0,9)	<0,001
	Medida P				1,8(0,8)	2,1(0,7)	0,004
	Coronal				2,4(1,2)	2,6(1)	0.263

*t Student

Así mismo, el diámetro A (anterior) en los pacientes con subluxación discal izquierda es de 2,2 mm y en los pacientes que no presentan subluxación es de 2,3 mm. Esta diferencia de 0,07 no es estadísticamente significativa (p=0,582).

El diámetro M (medial) en los pacientes con subluxación discal izquierda es de 2,4 mm y en los pacientes que no presentan subluxación es de 3,3 mm. Esta diferencia de 0,9 mm (IC 95% 0,7-1,3) es estadísticamente significativa (p=0,001).

El diámetro P (posterior) en los pacientes con subluxación discal izquierda es de 1,8 mm y en los pacientes que no presentan subluxación es de 2,1 mm. Esta diferencia de 0,3 mm (IC 95% 0,1-0,6) es estadísticamente significativa (p=0,003).

El diámetro C (coronal) en los pacientes con subluxación discal izquierda es de 2,4 mm y en los pacientes que no presentan subluxación es de 2,6 mm. Esta diferencia de 0,2 mm no es estadísticamente significativa (p=0,263) **(Tabla 7).**

Respecto a la relación entre la recaptura y no recaptura del disco articular (cuando se encuentra subluxado en posición de reposo o boca cerrada) y los cambios degenerativos en el mismo, hemos observado que:

En el lado derecho no encontramos una relación estadísticamente significativa entre los pacientes con subluxación discal con y sin recaptura y la degeneración del disco articular (p>0,5). Y en el lado izquierdo tampoco se demuestra una relación estadísticamente significativa (p>0,5), aunque el número de pacientes que conservan un disco normal es mayor cuando existe recaptura y menor cuando no la hay, resultados que concuerdan con nuestra tesis **(Tabla 8).**

Tabla 8. Relación entre la recaptura del disco articular y la presencia de cambios degenerativos en el propio disco, en el cóndilo, así como con la sintomatología temporomandibular.

RECAPTURA		**Derecha**			**Izquierda**		
		Sí	No	p*	Sí	No	p*
DEGENERACIÓN n(%)	Si	43(93,5)	3(6,5)	0,506			
	No	53(96,4)	2(3,6)				
	Si				40(97,6)	1(2,4)	0,898
	No				48(98)	1(2)	
APLANAMIENTO n(%)	Si	31(67,4)	15(32,6)	0,056			
	No	46(83,6)	9(16,4)				
	Si				27(65,9)	14(34,1)	0,050
	No				41(83,7)	8(16,3)	
OSTEOFITOS n(%)	Si	23(50)	23(50)	0,003			
	No	43(78,2)	12(21,8)				
	Si				25(61)	16(39)	0,015
	No				41(83,7)	8(16,3)	
DOLOR n(%)	Si	22(47,8)	24(52,2)	0,299			
	No	32(58,2)	23(41,8)				
	Si				24(58,5)	17(41,5)	0,200
	No				35/71,4)	14(28,6)	
CHASQUIDO n(%)	Si	6(13)	40(87)	0,052			
	No	16(29,1)	39(70,9)				
	Si				7(17,1)	34(82,9)	0,137
	No				15(30,6)	34(69,4)	
BLOQUEO n(%)	Si	7(15,2)	39(84,8)	0,398			
	No	12(21,8)	43(78,2)				
	Si				7(17,1)	34(82,9)	0,873
	No				9(18,4)	40(81,6)	

*χ^2 Pearson

Sin embargo, si estudiamos la relación entre la recaptura del disco y los cambios en el cóndilo mandibular, nos encontramos estos resultados:

El número de pacientes que presentan aplanamiento condilar cuando existe subluxación discal derecha con recaptura es menor que el número de pacientes que conservan el cóndilo de morfología normal. Así mismo, el número de pacientes que presentan aplanamiento condilar cuando existe subluxación discal derecha sin recaptura es mayor que el número de pacientes que conservan el cóndilo de morfología normal. Estos resultados son lógicos y concuerdan con nuestra tesis, aunque probablemente debido a una muestra insuficiente no son estadísticamente significativos ($p>0,05$).

Respecto a la aparición de osteofitos, los pacientes que presentan subluxación discal derecha con recaptura tienen un riesgo 0,6 veces menor de padecer osteofitos en el cóndilo mandibular (IC 95% 0,5-0,9) que los pacientes sin recaptura ($p<0,03$).

En el lado izquierdo, el número de pacientes que presentan aplanamiento condilar cuando existe subluxación discal con recaptura es menor que el número de pacientes que conservan el cóndilo de morfología normal. Así mismo, el número de pacientes que presentan aplanamiento condilar cuando existe subluxación discal sin recaptura es mayor que el número de pacientes que conservan el cóndilo de morfología normal. Estos resultados son prácticamente iguales que los obtenidos en el lado derecho y de nuevo concuerdan con nuestra tesis, aunque probablemente debido a una muestra insuficiente no son estadísticamente significativos ($p>0,05$).

Y como pasaba en el lado derecho, los pacientes que presentan subluxación discal izquierda con recaptura tienen un riesgo 0,7 veces (27,1%) menor de padecer osteofitos en el cóndilo mandibular (IC 95% 0,6-1) (IC95%: 4,1% a 44,6%) que los pacientes sin recaptura ($p<0,015$) **(Tabla 8).**

No hemos encontrado resultados estadísticamente significativos estudiando la recaptura del disco y la sintomatología temporomandibular, ya que en los pacientes con subluxación y o no recaptura derecha no observamos

mayor dolor (p=0,299), chasquido (p=0,052) y bloqueo (p=0,398) que en los que no la presentan.

Así mismo en el lado izquierdo, en los pacientes con subluxación y o no recaptura del disco no observamos mayor dolor (p=0,200), chasquido (p=0,137) y bloqueo (p=0,873) que en los que no la presentan **(Tabla 8).**

DISCUSIÓN

El estudio de la disfunción de la articulación temporomandibular y los factores etiológicos de la misma han sido un asunto controvertido a lo largo de mucho tiempo. Inicialmente, por la escasa resolución de imagen de los tejidos blandos que proporcionaban las técnicas de imagen convencionales y por la complejidad anatómica del área a estudio. Posteriormente, por el gran número de opiniones encontradas al respecto.

Sin embargo, desde la aparición de la resonancia magnética y su uso habitual en la práctica asistencial, son muchos los autores que están convencidos del papel fundamental que juega el disco articular en la clínica y en los cambios degenerativos que se producen en esta articulación. Así mismo, muchos defienden, como nosotros, que es la alteración de la posición normal del disco la que determina la cascada de consecuencias que encontramos invariablemente en los pacientes con sintomatología temporomandibular.

CAMBIOS DEGENERATIVOS DISCALES

En nuestro estudio hemos podido confirmar que la subluxación discal condiciona cambios degenerativos en el mismo, ya que hemos demostrado en ambas articulaciones, con resultados estadísticamente significativos, que la alteración de la morfología del disco es mucho más habitual en pacientes que presentan subluxación discal que en aquellos pacientes en los que el disco mantiene su posición normal (14 veces más frecuente cuando el disco no mantiene su situación normal en el lado derecho, y 33 veces más frecuente en el lado izquierdo).

Estamos convencidos de que el desplazamiento discal condiciona alteración de la morfología normal del disco, lo que en fases posteriores puede predisponer al inicio de la artrosis articular, tesis secundada en la bibliografía por numerosos grupos de investigación como el de *Milano et al*[58] o el de *Santos et al*[59] de 2013. La alteración de su posición normal del disco dentro de la articulación condiciona cambios en la forma y en las dimensiones del mismo, encontrándonos inicialmente un engrosamiento de la banda posterior y

posteriormente un adelgazamiento del mismo, como también describen estudios realizados con imágenes de RM de ATM como el de *Almasan et al*[60]. Igualmente encontramos variables morfológicas discales cuando el disco está desplazado, como concluyen *De Farias et al*[61] en un estudio publicado en 2015. Y otra investigación que ratifica nuestra tesis es la de *Orsini et al*[62], quienes observan en exploraciones de RM de 144 pacientes (y por lo tanto 288 ATMs) que cuando el disco está situado en su posición normal apenas se detectan cambios degenerativos en el mismo.

También hemos observado que la deformación de la morfología discal es muy frecuente en aquellos discos subluxados anteriormente, ya sea por engrosamiento, alargamiento o plegamiento discal, como también defienden *Ingrid Peroz et al*[63] y *X.D. Wang et al*[64] en sendos estudios. Así mismo, esta deformación discal suele ser más significativa cuando existe una subluxación severa sin recaptura. Un estudio de *Murakami et al*[65] corrobora nuestra idea, ya que descubren en una investigación realizada con 273 pacientes, que la mayor parte (un 76%) de los discos articulares que presentan alteración de su morfología están completamente desplazados anteriormente, y no existe recaptura de los mismos en las secuencias con boca abierta. Sin embargo, no se identificó ningún disco degenerado o con alteraciones de la morfología cuando la posición del menisco dentro de la articulación era la correcta. Por lo tanto, pueden afirmar que la alteración de la morfología normal del disco es consecuencia del desplazamiento del mismo, lo que corroboraría uno de los objetivos de nuestro estudio.

El proceso que se inicia tras la alteración de la posición normal del disco suele ser el siguiente: el disco se desplaza anteriormente (con recaptura del mismo) en las primeras fases de la disfunción, lo que produce en estos pacientes la sintomatología inicial, como el chasquido articular. A medida que avanza la enfermedad, el tejido retrodiscal se elonga y deja de realizar la función de recaptura, por lo que el disco permanece subluxado al abrir la boca. Es en esta fase cuando se pueden empezar a detectar cambios degenerativos morfológicos en las estructuras duras y blandas de la articulación. Este desarrollo lo defienden artículos como el de *Kwang-Joon Koh et al*[66] de 2013,

quienes precisan que el desplazamiento del disco con recaptura es el inicio de la disfunción intracapsular temporomandibular que conduce a los cambios degenerativos, tanto en el disco como en la superficie articular.

Por lo tanto, la deformidad o alteración de la morfología normal bicóncava del disco, con el progresivo engrosamiento de la banda posterior y la reducción de la masa de la banda anterior y de la zona intermedia (que da lugar a un disco biconvexo o redondeado), se produce como consecuencia del desplazamiento discal, más frecuentemente en la fase en la que no existe recaptura. Ya en una publicación de 1985 de *Westesson et al*[67] sobre 58 muestras de autopsias de articulaciones temporomandibulares, se afirmaba que en aquellas articulaciones donde se localizaba el disco parcialmente subluxado anteriormente, era más frecuente (un 31%) encontrarlo deformado. Y en aquellas articulaciones en las que el disco estaba completamente subluxado anteriormente, encontraron alteración de su morfología en el 77% e irregularidades de las superficies articulares en el 65%. También *Westesson y Rohlin*[68] en 1984, tras el estudio anatómico de 127 articulaciones temporomandibulares de cadáver, encuentran que todos los discos biconvexos (y por lo tanto deformados) estaban subluxados anteriormente, mientras aquellos que conservaban su morfología normal (bicóncava) se situaban por encima del cóndilo, en su posición normal.

Ahora bien, no toda la bibliografía defiende nuestra idea sino que algunos autores como *de Bont et al*[69] describían en 1986 que podemos encontrar alteraciones morfológicas en discos articulares que conservan una posición normal. E igualmente *Kondoh et al*[70] en un artículo de 1998 concluye que los cambios morfológicos en la superficie inferior del disco son más frecuentes que en la superficie superior, y que éstos no están relacionados con la posición del disco. A pesar de ello, este último grupo hace una consideración final recordando que se deberían confirmar estos hallazgos mediante otras exploraciones como la artroscopia articular.

Ahora bien, en los estudios de RM no sólo es importante detectar la alteración de la morfología normal del disco o la rotura del mismo, sino que es

fundamental poder intuir de una forma más o menos precisa el tiempo de evolución del desplazamiento discal, ya que cuando la subluxación discal es prolongada, los cambios degenerativos no tardan en aparecer.

Por este motivo la descripción radiológica debe incluir no sólo la posición y morfología del disco, sino todos los cambios degenerativos que detectamos en el resto de estructuras articulares, porque dependiendo de la severidad de los mismos podemos tomar una decisión terapéutica u otra.

También nos preguntamos si reposicionar el disco articular en su localización normal podría impedir el avance de los cambios degenerativos; y consecuentemente, cuándo es el momento indicado de realizar un tratamiento invasivo, ya que algunos investigadores como el grupo de *Xie-Yi Cai et al*[71] opinan que sólo cuando el disco se visualiza de morfología normal o casi normal (cambios degenerativos incipientes) está indicado realizar una intervención quirúrgica.

SINTOMATOLOGÍA

Si nos centramos en la relación entre la posición del disco articular y los signos y síntomas que presentan los pacientes, tenemos primero que describir aquellas variables que hemos evaluado en nuestra investigación.

Después de llevar a cabo una lectura pormenorizada de la información clínica que podíamos recabar de cada uno de los pacientes explorados (buscando siempre en las historias clínicas del sistema informático hospitalario), nuestra conclusión ha sido que casi todos los médicos especialistas de los que dependía la descripción de esa sintomatología coincidían, y eran objetivos en tres manifestaciones clínicas: la presencia o no de dolor; de chasquido o ruido articular, y de limitación a la apertura o bloqueo mandibular.

Estudiando la prevalencia de cada uno de estos síntomas respecto a la subluxación o no del disco articular, hemos encontrado resultados diferentes en las articulaciones derechas e izquierdas.

En el lado derecho los pacientes con subluxación discal no presentaban más clínica de dolor o chasquido que aquellos pacientes donde se demostraba que el disco mantenía una posición normal. Sin embargo, sí se ha observado 3 veces más bloqueo articular en este lado que en los pacientes que no presentan subluxación del disco.

En el lado izquierdo los resultados varían, ya que aquí los pacientes con subluxación discal presentan 1,4 veces más dolor y 2,4 veces más chasquido que los que no presentan subluxación; sin embargo, los resultados no son estadísticamente significativos para el bloqueo mandibular.

Estos resultados podrían ser debidos a la necesidad de analizar una muestra de mayores dimensiones, ya que pensamos que es probable que incrementando el tamaño muestral y balanceando la muestra, podamos encontrar resultados estadísticamente significativos.

Sabemos que el dolor temporomandibular es indicativo de alteraciones internas en la articulación, como el desplazamiento discal y la remodelación condilar u osteortritis; y hemos descubierto que es menos frecuente encontrar el disco articular subluxado en voluntarios asintomáticos que en pacientes que refieren molestias. Igualmente, es frecuente que los clínicos detecten mayor sensibilidad y dolor a la palpación de los músculos pterigoideos laterales y mediales en pacientes con subluxación discal anterior que en aquellos que no presentan síntomas, como también describe el estudio de *Andréa Lusvarghi Witzel et al*[72].

Por este motivo, la variable dolor articular podría tener una relación significativa con la disfunción interna de la ATM (relación disco-cóndilo), aumentando a medida que progresan los cambios degenerativos internos, teoría que también defienden análisis clásicos como los de *Rasmussen*[73] o *Wilkes*[74]. Y podemos afirmar así mismo, que el desplazamiento discal (especialmente cuando no hay recaptura) es un factor determinante en aquellos paciente con dolor orofacial, opinión que también comparten publicaciones como las de *Poveda Roda et al*[75] y *Emshoff et al*[76]. Un reciente estudio muy interesante que apoya nuestra ideas es el de *Karacayli et al*[77], que compara exploraciones de RM de ATM de individuos sanos (controles) con

aquellas de pacientes con subluxación discal, demostrando que estos últimos presentan más dolor crónico y tienen más dificultades en llevar a cabo algunas de las funciones mandibulares como hablar, sonreír o gesticular.

Si nos centramos en otro de los signos relevantes a la hora de diagnosticar la disfunción temporomandibular como es el chasquido articular, podemos precisar que este signo es reincidente en aquellos pacientes con subluxación discal con recaptura, siendo el disco recapturado el que produce el ruido articular al cerrar la boca (hecho descrito en artículos como el de *Kwang-Joon Koh et al*[66]). A pesar de ello, no hemos podido demostrar esta situación en nuestro estudio, ya que sólo en las articulaciones izquierdas con el disco subluxado hemos encontrado 2,4 veces más chasquido que en aquellas con el disco en posición normal.

Y respecto al bloqueo mandibular, es fácil relacionar la disminución de la motilidad condilar (y por lo tanto el bloqueo) y la subluxación discal, especialmente aquella sin recaptura, como también afirman investigaciones como la de *Campos et al*[78] de 2008. Y más lejos aún, nosotros pensamos que el progreso de la luxación con recaptura a la no recaptura lleva a la evolución de la sintomatología desde el chasquido articular, al dolor y a la limitación del movimiento mandibular, como igualmente razona el estudio de *Il-Hyung Yang et al*[79]. Esto mismo ya lo describía *Dolwick*[80], clasificando en seis fases la progresión de la sintomatología temporomandibular, correspondiendo las fases una y dos al chasquido y cierre articular, las fases tres y cuatro al dolor y la restricción en el movimiento de apertura mandibular, y las fases cinco y seis a la crepitación y bloqueo articular.

Si meditamos acerca de qué medidas tomar en aquellos pacientes con sintomatología y subluxación discal demostrada, no debemos olvidar que aunque el desplazamiento del disco no se resuelve de forma espontánea y la deformidad continuada del mismo es común en el curso natural de la disfunción temporomandibular, los signos y síntomas clínicos tienden a ir disminuyendo a medida que pasa el tiempo, porque la propia articulación se adapta a la nueva situación (como describen *Sato et al*[81,82,83,84,85,86] en innumerables artículos). Sabemos por nuestra experiencia y gracias a las historias de los pacientes

estudiados, que la clínica se cronifica o incluso mejora a lo largo del tiempo en la mayoría de los individuos, como demuestra una investigación de *Salé et al*[87]. Por ello, no solo se debe determinar la frecuencia de los signos y síntomas de la disfunción temporomandibular, sino también su gravedad a la hora de discriminar a los pacientes con necesidades reales de tratamiento, como también comparten *Bevilaqua-Grossi et al*[88]*.* Y es importante unir una exploración diagnóstica objetiva como es la RM a la sintomatología recogida en la exploración clínica, algo que también manifiestan *Summa et al*[89]*.*

Una vez estudiado cada caso, podemos optar por un tratamiento conservador o una opción terapéutica más invasiva, reposicionando el disco desplazado para aliviar el dolor, alternativa que defiende por ejemplo el cirujano David *Hall*[90] en un artículo de 1995. Un estudio mucho más reciente de *Leibur et al*[91] en 2010 ratifica esta tesis, afirmando que el tratamiento artroscópico con reposición del disco articular en su posición anatómica, reduce de forma significativa el dolor y la disfunción articular.

Ahora bien, aunque nuestros hallazgos refuerzan la idea de que es de primordial importancia detectar la posición del disco cuando investigamos un caso de disfunción temporomandibular porque la sintomatología del paciente está íntimamente relacionada con ella, no debemos perder de vista que a veces encontramos discos en posición normal en individuos sintomáticos, por lo que necesitamos evaluar todas las estructuras articulares para llegar a un diagnóstico correcto. Así mismo, a pesar de que el riesgo de detectar dolor articular es mayor en aquellos pacientes que presentan subluxación discal sin recaptura en las imágenes de RM, no siempre el desplazamiento del disco se correlaciona bien con el dolor en pacientes sintomáticos, hallazgos que por otro lado concuerdan con nuestros resultados, que no han sido estadísticamente significativos en ninguno de los dos lados. Es por ello que si bien el dolor temporomandibular está estrechamente relacionado con las alteraciones estructurales articulares, no podemos garantizar que sean los únicos factores que determinen la clínica dolorosa que presentan los pacientes, como también defienden *Emshoff et al*[92,93] en dos artículos distintos publicados en 2003.

Si afinamos un poco más, podemos demostrar en estudios de RM que suele ser el desplazamiento discal severo y los casos de subluxación discal sin recaptura los que presentan una buena correlación con la sintomatología. Es por lo tanto un factor a tener muy en cuenta la recaptura del disco, como demuestran publicaciones de *Taskaya-Yilmaz* y *Ogutcen-Toller*[94] u otra de *Katzeberg et al*[95] de 1996, donde se recalca la relación significativa entre la sintomatología y la subluxación discal sin recaptura. Y también por ello, en investigaciones como la de *Matsuda et al*[96] de 1994 se describe con detalle los distintos tipos de desplazamiento discal que se encuentran en los pacientes sintomáticos estudiados. Estudios más recientes como los de *Larheim et al* en 2001[97] y 2005[98] vuelven a insistir en estos hechos.

Sin embargo, algunos autores rebaten de forma contundente nuestra tesis, incidiendo en que los cambios estructurales que podemos visualizar en una RM de ATM no se correlacionan de forma significativa con la presencia de dolor, teniendo por lo tanto los médicos que considerar otros aspectos como por ejemplo los psicosociales, a la hora de planificar un tratamiento correcto (*Ohlmann et al*[99], *Palconet et al*[100] o *Schiffman et al*[101]). Otras veces, los hallazgos que encontramos en los estudios de diagnóstico por imagen no concuerdan con la gravedad de los hallazgos clínicos detectados en la exploración física del paciente, como afirman *Robinson de Senna et al*[44] o *Paesani et al*[102], quienes describen una pobre precisión diagnóstica global cuando nos fijamos en la sintomatología (del 43%). Y es verdad que el dolor articular no es un síntoma característico de ninguna de las subluxaciones discales, como por ejemplo sucede con el chasquido y la recaptura del disco, puntualizan *Cholitgul et al*[103].

No obstante, no podemos dejar de observar que existe una buena relación entre el dolor articular y los cambios estructurales articulares detectados en los estudios de RM como la osteoartrosis o el derrame, pero no hay que olvidar que no son el único factor que condiciona el dolor articular, como también concluyen *Emshoff et al*[104].

En poblaciones específicas como los niños, el dolor no es un indicador fiable de inflamación o daño estructural de la articulación, ya que la mayoría de

los niños son asintomáticos en los estadios iniciales de la artritis temporomandibular (*Abramowicz et al*[105] o *Ringold et al*[106]). Por este motivo es tan complicado detectar la artritis en sus estadios iniciales, debido a la escasa sintomatología y lo difícil que resulta descubrir hallazgos relevantes en la exploración clínica *(Pedersen et al*[107]). Por ello algunos autores como *Cooper et al*[108] u *Okeson*[109] inciden en la importancia de desarrollar índices para valorar los signos y síntomas articulares de forma precisa y uniforme por todos los profesionales.

Debemos investigar la importancia y el impacto del dolor temporomandibular en la salud mental y en el funcionamiento social de los individuos afectados, ya que es frecuente observar que mientras que la salud mental no se resiente, las relaciones sociales sí se ven considerablemente afectadas, como también opinan *Tjakkes et al*[110]. Algunos grupos como *Wrigt et al*[111] insisten en la importancia de atajar el problema de forma multifactorial para mejorar la calidad de vida del paciente, recurriendo no sólo a profesionales de la salud bucodental como odontólogos o cirujanos maxilofaciales, sino incluyendo también a fisioterapeutas en algunos casos.

ESTRUCTURA Y TRASLACIÓN DEL CÓNDILO

Ya centrándonos en los objetivos secundarios de nuestra investigación, el primero que vamos a analizar es la relación que hemos encontrado entre la subluxación del disco articular y los cambios morfológicos que se detectan en el cóndilo mandibular: tanto el aplanamiento del mismo como la aparición de osteofitos, última fase del proceso de remodelamiento óseo.

En ambas articulaciones (izquierda y derecha) hemos obtenido unos datos similares y siempre estadísticamente significativos, por lo que deducimos que la relación entre la posición del disco y los cambios estructurales óseos es innegable. Si nos fijamos en el aplanamiento condilar, observamos 3,2 veces más en los pacientes con subluxación discal derecha y 2,7 veces más en el

lado izquierdo. Si además centramos nuestra atención en la aparición de osteofitos, podemos detectar hasta 4,3 veces más en el lado derecho en los pacientes con desplazamiento discal y 4,6 veces más en el lado izquierdo, datos que hacen muy difícil rebatir la tesis de que la subluxación discal es un factor determinante en los cambios osteoartrósicos en la articulación temporomandibular.

ALTERACIÓN DE LA ESTRUCTURA CONDILAR

Después de analizar nuestros resultados estamos convencidos de que los cambios degenerativos que se producen tanto en el cóndilo mandibular como probablemente en la eminencia temporal, son consecuencia de la subluxación discal.

El primer cambio reactivo sería la degeneración a priori del cartílago articular, como bien explica la investigación de *Silver et al*[112] que relaciona la degeneración del disco con los cambios en el cartílago articular del cóndilo. Después comienzan a verse afectadas las estructuras óseas, produciéndose un progresivo aplanamiento condilar que condicionaría una disminución del tamaño del mismo (cambios típicos de la osteoartritis como describen los grupos de *Tomas X et al*[113] y *Major et al*[114]), e incluso se pueden observar anomalías en la médula ósea del cóndilo mandibular. Y posteriormente, cuando el cartílago se ha degenerado y es prácticamente inexistente, y el cóndilo está aplanado y presenta una disminución de su altura, comienza el proceso final de remodelación ósea con la aparición de osteofitos, excrecencias óseas que podemos detectar fácilmente en las imágenes de RM de ATM. Estos procesos han sido detallados en publicaciones como las de *Hansson et al*[115] de 1996, donde describen los cambios estructurales óseos que se producen en la articulación como causa de la subluxación discal. Y sus resultados han sido siempre concordantes con publicaciones previas como las de *Müller et al*[116] o posteriores como las de *Müller-Leisse et al*[117] en 1997 o *Nebbe et al*[118] en 1999, quienes defienden que la subluxación anterior del disco condiciona una

disminución del diámetro superior del espacio articular, algo que analizaremos con nuestros datos más adelante.

Defendemos, por lo tanto, que los cambios estructurales son reacciones secundarias (consecuencias) y no factores predisponentes del desplazamiento discal. Y consideramos que la alteración de la posición y morfología del disco condiciona la adaptación o remodelación ósea articular, como justifican *Emshoff et al*[119] y *Guler et al*[120] en sendas publicaciones. Es por ello que la progresión de la disfunción temporomandibular empezaría con un desplazamiento discal con recaptura, que luego evoluciona a un desplazamiento sin recaptura, para finalmente provocar una enfermedad degenerativa articular, teoría también defendida por *Leew et al*[121]. Aunque de nuevo en este punto hay opiniones encontradas: autores como *Westesson and Lundh*[122] o *Bryndahl and Isberg*[37], que defienden que la mayoría de los individuos que presentan subluxación discal con recaptura nunca desarrollan cambios osteoartríticos, y si lo hacen, el impacto es mínimo en la clínica o la disfunción articular.

Si nos centramos de nuevo en nuestra tesis, nosotros no sólo justificamos la idea de que la posición del disco es crucial en el desarrollo de cambios degenerativos articulares, sino aún más, que no podemos únicamente evaluar si está subluxado o no, sino que hay que precisar el grado de desplazamiento, la presencia o no de recaptura y su posición tanto en las secuencias con boca abierta como en las de boca cerrada. Porque todos estos factores son importantes a la hora de diagnosticar el grado de disfunción temporomandibular y las posibilidades terapéuticas con las que contamos, como explican *Lamot et al*[40] en un artículo donde inciden en la importancia de detectar de forma temprana los signos de disfunción articular, ya que si se diagnostica en fases avanzadas, los cambios degenerativos óseos (osteoartritis) son irreversibles.

Por lo tanto, reiteramos de nuevo que no todos los desplazamientos discales son iguales: el grado y la dirección del desplazamiento que observamos en las técnicas de diagnóstico por imagen pueden determinar ciertos cambios estructurales internos en la articulación. Por ejemplo: una

subluxación anterior del disco condiciona una disminución del tamaño del cóndilo, que va progresivamente perdiendo altura como resultado de la remodelación, algo que ratifican los grupos de *Hasegawa et al*[123] o *Lemke et al*[124].

Por ello es tan importante describir con exactitud la posición del disco (para lo que resulta imprescindible un buen estudio de RM de ATM, con una correcta calidad de imagen y un preciso informe radiológico), para poder entender el proceso de remodelación ósea por el que ha pasado o está pasando el paciente. Porque factores como una subluxación moderada o severa, o la presencia o no de recaptura, pueden modificar los cambios óseos y darnos información sobre la rapidez del avance de los mismos.

Un ejemplo de esto son los cambios morfológicos en el esqueleto facial y las deformidades oclusales que se producen como resultado de la pérdida de hueso en el cóndilo mandibular cuando la subluxación discal es severa. Un estudio muy interesante de *Ying Kai Hu et al*[125] de 2016 afirma que se han publicado casos de disminución de crecimiento de las ramas mandibulares como consecuencia del desplazamiento discal. También la asimetría mandibular es mucho más común y severa en jóvenes pacientes que presentan subluxación discal anterior unilateral, estando íntimamente relacionada la severidad de la misma con la altura del cóndilo mandibular y la posición y morfología del disco, como defienden publicaciones como la de *Xie et al*[126], *Kurita et al*[127] en 2003 o *Bertram et al*[128] en 2011.

Pero no siempre encontramos afinidad a nuestras ideas en la literatura. En contraposición a la nuestra y a todas las investigaciones citadas previamente, algunos estudios no encuentran resultados estadísticamente significativos entre la subluxación discal y la morfología condilar, como el del grupo de *De Farias et al*[61]. Por este motivo no debemos desdeñar la idea de que quizás los cambios morfológicos de las estructuras óseas articulares no sólo dependan de la posición del disco. Existe una etiología multifactorial (variaciones en el desarrollo, remodelación, enfermedades, traumatismos, alteraciones endocrinas y factores externos como la radioterapia) que podrían provocar estos cambios, como defiende el estudio de *Hegde et al*[129]; y además,

no debemos olvidar otras posibles causas, como los traumatismos, la sobrecarga funcional y el desarrollo de otras patologías como explican *Tanaka*[130] o *Wang*[131,64]. Otros autores como *Santos et al*[59] no entran en la discusión de determinar una causa-efecto. Ellos ratifican la estrecha relación entre la posición y morfología del disco y los cambios degenerativos estructurales, matizando que las exploraciones de RM corroboran estos hallazgos sin poder determinar cuál es el factor que propicia los acontecimientos.

Por otro lado, no sólo consideramos cambios reactivos al aplanamiento o la aparición de osteofitos en el cóndilo mandibular. Aunque nosotros no hemos podido evaluar esa variable, parece probable que la eminencia temporal también se deforme y aplane como consecuencia del desplazamiento discal. Esto lo defiende una investigación publicada en 2011 por el grupo de *Peroz et al*[63], quienes llegan a la conclusión de que el aplanamiento de la eminencia temporal es una consecuencia del desplazamiento discal en vez de un factor que predispone a la subluxación discal, como defienden otros autores. También *Xie-Yi Cai et al*[71] afirman que la subluxación discal condiciona un continuo aplanamiento y deformación de la eminencia temporal. En su estudio se puntualiza que en algunos casos este aplanamiento podría ser reversible, por lo que plantean la pregunta de que si reposicionando el disco los cambios degenerativos podrían verse frenados.

Pero también respecto al aplanamiento de la eminencia temporal como cambio óseo estructural hay opiniones encontradas en la literatura. *Isberg* y *Westesson*[37] defienden la correlación entre la presencia de una eminencia temporal escasamente pronunciada como variante anatómica y la detección recurrente en estos individuos de una posición discal posterior. Ratifican esta teoría otros grupos de investigación y publicaciones como las de *Lemke et al*[124] y las de *Sülün et al*[132]. También *Hirata et al*[133] defienden esta misma tesis, sin dejar de matizar que no debemos, no obstante, dejar de investigar otros factores que podrían estar también relacionados con el aplanamiento de la eminencia en estos casos, como la influencia de la desviación en la apertura bucal o los movimientos de cierre, rotación o translación mandibulares. Sin

embargo, *Ren et al*[134] demuestran en otra investigación que es muy frecuente encontrar una eminencia temporal aplanada en voluntarios asintomáticos, mostrándose en desacuerdo con que esta variante anatómica sea un factor predisponente para el desplazamiento discal. Ellos asumen que el aplanamiento de la eminencia es resultado de la remodelación y cambios degenerativos óseos.

ALTERACIÓN DE LA POSICIÓN CONDILAR

Respecto a la relación entre la subluxación del disco articular y el movimiento de translación condilar, hemos determinado tres variables: translación normal, escasa translación y translación excesiva del mismo. Los resultados que hemos obtenido también refuerzan nuestra hipótesis, ya que cuando el disco articular derecho está subluxado, la translación del cóndilo es escasa en aproximadamente el 50% de los pacientes y excesiva en el 3%. En el lado izquierdo los resultados se asemejan: cuando el disco está subluxado la translación del cóndilo es escasa en aproximadamente el 44% de los pacientes y excesiva en el 5,6%. Así mismo, si estudiamos los discos en posición normal, la translación del cóndilo es normal en el 81,4% de los pacientes en el lado derecho, y en el 82,6% de los pacientes en el lado izquierdo. Y en estos mismos pacientes con el disco situado en su posición normal, podemos encontrar una translación escasa en el 7% y excesiva en el 12% en el lado derecho, y escasa en el 8,7% y excesiva en el 8,7% en el lado izquierdo. Todos los resultados son estadísticamente significativos.

Si nos centramos en la alteración de la posición del cóndilo mandibular en la articulación cuando existe subluxación del disco, creemos que los cambios en la posición discal alteran la dinámica de fuerzas dentro de la articulación, lo que estimula una respuesta adaptativa que altera las estructuras óseas. Esto lo ratifican numerosos estudios, como el llevado a cabo recientemente por *Al-Saleh et al*[135], la publicación de *Pullinger et al*[136] o investigaciones actuales (de 2015) de *Liu et al*[137], quienes detallan que en aquellas articulaciones donde encontramos desplazamiento discal, el cóndilo

se sitúa en una posición superior y posterior en la fosa glenoidea, aseveración que ya había sido defendida en la literatura anteriormente por *Gateno et al*[138] y *Kurita et al*[139] en 2001.

En nuestro estudio hemos podido comprobar la asociación entre la subluxación discal y la posición del cóndilo mandibular, tanto en planos sagitales como coronales de los estudios de RM de ATM, demostrando que en aquellos pacientes que presentan subluxación discal anterior, el cóndilo mandibular se sitúa en una posición posterior, disminuyendo ese diámetro articular. Esta idea la comparten numerosos grupos de investigación como los de *Almasan et al*[60] o *Tasaki y Westesson*[140].

Aunque nosotros defendemos la alteración de la posición condilar como consecuencia de la degeneración y subluxación del disco articular, hay autores que relacionan ambos hallazgos sin determinar cuál es el factor etiológico o desencadenante del mismo. Algunas publicaciones como la de *Pereira et al*[141] justifican que una posición condilar posterior no puede predecir la presencia segura de un desplazamiento discal. Y en el año 2000 una investigación de *Rammelsberg et al*[142] concluye que las diferentes etapas por las que pasa la subluxación discal están asociadas con los cambios que va sufriendo la posición condilar. Así mismo, puntualiza que esa situación del disco se ve influenciada por la posición del cóndilo en la articulación contralateral (datos que también compararemos con los nuestros y analizaremos con más detalle en otro apartado).

Otro factor a tener en cuenta cuando estudiamos la posición condilar es la hipermovilidad articular, problema hereditario que condiciona un aumento en el rango de movimiento de múltiples articulaciones (y entre ellas la ATM), y que puede ser consecuencia de múltiples factores: cambios bioquímicos en la estructura del colágeno y la elastina, pérdida de resistencia a la tracción o hiperlaxitud ligamentosa.

Es posible que la hipermovilidad condilar esté relacionada con la alteración de la posición del mismo que observamos en algunos pacientes, encontrando aumentados los diámetros superiores y posteriores e identificando

una distracción condilar, con el cóndilo mandibular desplazado hacia abajo y hacia delante y distanciado de la cavidad glenoidea. Esta idea la investiga un estudio reciente de *Haghigaht et al*[143], llegando a la conclusión de que la hipermovilidad de la ATM condiciona un aumento de los diámetros superior y posterior. Aunque esta situación es relativamente común en la población general, no son tan frecuentes los diagnósticos de patologías musculoesqueléticas relacionados con la misma, lo que puede ser debido a que la sintomatología es leve y por lo tanto los pacientes no demanden atención médica. Así mismo, investigaciones como la de *Oral K et al*[144] también defienden que los pacientes con hipermovilidad articular generalizada suelen sufrir más frecuentemente trastornos temporomandibulares.

Aunque no todos los estudios son concluyentes, ya que *Pasinato et al*[145] en 2011 publican que no encuentran diferencias significativas entre aquellos pacientes con disfunción temporomandibular asociada a la hipermovilidad articular generalizada y aquellos que no la padecen, excepto en el aumento de rango de apertura bucal, como ratifican *Hircsh et al*[146], que sostienen que estos pacientes tienen menor riesgo de padecer limitaciones en la apertura de la boca.

Entre los factores etiológicos de la hipermovilidad condilar, quizás sea la hiperlaxitud ligamentosa el factor de riesgo detectado más frecuentemente en pacientes con trastornos temporomandibulares. La encontramos normalmente en jóvenes y muy frecuentemente en mujeres (hasta un 74,2%), como bien describe un artículo de *Nosouhian et al*[147] de 2015. Esta prevalencia en el género femenino también la ratifican estudios como los de *Michalak et al*[148], *Ozdemir-Karatas et al*[149] o *Davoudi et al*[150]. E intentan explicarlas investigaciones como las de *Takatsuka et al*[151], sugiriendo que esta posible asociación entre la patología articular y el sexo femenino es debido a una mayor laxitud ligamentosa de origen genético en las mujeres, relacionada con cambios en el metabolismo del colágeno.

La prevalencia de hiperlaxitud ligamentosa en pacientes jóvenes también la hemos encontrado en nuestra investigación, situación que nos lleva a pensar que puede ser una variante anatómica normal en este rango de edad. Esto lo

defiende la investigación de *Winocur et al*[152], quienes llegan a la conclusión de que el 43% de los jóvenes adolescentes son hiperlaxos y hasta el 27,3% padecen hiperlaxitud en las estructuras ligamentosas de la ATM. Otro estudio de *Adair et al*[153] también comparte esta idea, afirmando que los niños con hipermovilidad articular generalizada son más propensos a padecer signos y síntomas temporomandibulares que aquellos niños con movilidad articular normal.

DISCO ARTICULAR CONTRALATERAL

El siguiente objetivo que analizamos en nuestro estudio es si la subluxación discal de un lado puede condicionar el desplazamiento y la degeneración del disco contralateral, así como síntomas clínicos y cambios degenerativos también en el cóndilo contralateral.

Nuestros resultados son similares en ambos lados. Si nos centramos en los pacientes con subluxación discal derecha, éstos presentan 3 veces más subluxación del disco izquierdo y 2,7 veces más degeneración discal izquierda que los que no la presentan (resultados estadísticamente significativos). Sin embargo, no parece existir relación entre la subluxación del disco derecho y clínica de dolor, chasquido y bloqueo en el lado izquierdo. Tampoco encontramos resultados concluyentes si relacionamos la subluxación discal derecha y el aplanamiento del cóndilo contralateral, pero sí respecto a los osteofitos: aparecen 2,5 veces más en el cóndilo mandibular izquierdo en los pacientes con subluxación discal derecha.

Nos ocurre prácticamente lo mismo en el lado izquierdo. Los pacientes con subluxación discal izquierda presentan 4,5 veces más subluxación del disco derecho y 1,9 veces más degeneración discal derecha que los que no la presentan (resultados estadísticamente significativos). Sin embargo, tampoco parece existir relación entre la subluxación del disco izquierdo y clínica de dolor, chasquido y bloqueo en el lado derecho. Sí encontramos resultados concluyentes si relacionamos la subluxación discal izquierda y el aplanamiento

del cóndilo contralateral (3,2 veces más en estos pacientes), así como respecto a los osteofitos: aparecen 3,1 veces más en el cóndilo mandibular derecho en los pacientes con subluxación discal izquierda.

Teniendo en cuenta nuestros resultados podemos aventurar que la subluxación discal de un lado tiende a afectar a la articulación contralateral y condicionar la subluxación del disco contralateral, porque las articulaciones temporomandibulares constituyen una unidad funcional única. Esto explicaría por qué la subluxación discal bilateral es más frecuente que la unilateral, como defiende el estudio de *Vieira-Queiroz et al*[154], que describe la subluxación discal bilateral como dos veces más frecuente que la unilateral, o el de *Matsuda et al*[96], quienes afirman que es tres veces más frecuente la subluxación discal bilateral que la unilateral. También *Mariz et al*[155] en una investigación de 2005 demuestran que existe subluxación discal bilateral hasta en el 70% de los pacientes sintomáticos, y *Milano et al*[58] describen desplazamiento discal bilateral hasta en el 80% de los pacientes.

Como vemos en nuestro estudio, en los pacientes que padecen subluxación discal con recaptura bilateral el cóndilo se sitúa en una posición posterior en la fosa glenoidea cuando lo comparamos con los estudios de voluntarios sanos y de pacientes con subluxación discal sin recaptura. En estos últimos, se reducen tanto el diámetro anterior como el diámetro posterior, por lo que el cóndilo se mantiene en una posición concéntrica. Así mismo, las diferencias de medición de estos diámetros en los pacientes con desplazamiento discal unilateral con y sin recaptura es más variable que en aquellos que padecen desplazamiento bilateral del disco, hallazgos que corroboran *Rammelsberg et al*[142]. Ellos concluyen que la variación de los espacios anterior y posterior en la articulación está influenciada por el diagnóstico de la articulación contralateral, lo que refuerza la idea de que la subluxación discal puede afectar a la de la articulación temporomandibular del lado opuesto. Aunque un estudio de 2007 de *Pereira et al*[141] demuestra que sólo la posición posterior del cóndilo no puede predecir disfunción temporomandibular.

Un dato curioso es que encontramos más disfunción temporomandibular bilateral en mujeres, así como clínica asociada, quizás por la mayor dificultad de estas pacientes a adaptarse a los cambios internos en la articulación, como explica un estudio de *Witzel et al*[72] y una publicación *Tegelberg et al*[156] de 1987; pero no profundizamos en este punto porque volveremos a él más adelante.

DIÁMETROS ARTICULARES

Centrándonos ahora en las mediciones objetivas que hemos realizado en nuestro estudio de la relación entre el cóndilo mandibular y la fosa glenoidea, hemos analizado los resultados y los hemos comparado con los obtenidos en algunas publicaciones recientes. Aunque no existen investigaciones que determinen los diámetros exactos (los milímetros o la medida precisa) de la relación entre el cóndilo mandibular y la fosa glenoidea que encontramos en una articulación temporomandibular, sí son múltiples los estudios que recalcan la disminución o aumento de la distancia que se produce entre el cóndilo y la fosa glenoidea cuando el disco está subluxado o cuando los cambios degenerativos son avanzados.

En nuestro estudio hemos realizado una medición de cuatro diámetros (anterior, medial, posterior y coronal) basándonos en los estudios de *Kazumi Ikeda*[55,56], siendo los resultados coherentes a ambos lados. Los diámetros anterior y medial se reducen de forma significativa en aquellos pacientes que presentan subluxación discal frente a los controles. El diámetro posterior también parece estar reducido, aunque aquí las diferencias no son tan elocuentes. Y el diámetro coronal tiende también a reducirse, aunque los datos con los que contamos son más escasos porque no ha sido posible realizar esta medición en todos los pacientes de nuestro estudio.

Algunos análisis que miden la posición del cóndilo mandibular en pacientes con subluxación discal anterior y en individuos de un grupo control como la investigación de *Gateno et al*[138] en 2004 o la de *Liu et al*[137] en 2016, llegan a la conclusión de que los cóndilos de los pacientes se sitúan en una

localización superior y posterior en la fosa glenoidea respecto al de los controles sanos, lo que ratifica nuestros resultados. Además, certifican que el desplazamiento condilar posterior es 2,4 veces mayor que el superior, lo que puede condicionar sintomatología y alteraciones en el crecimiento mandibular, como también afirma *Kurita et al*[157]. Y otras investigaciones como las de *Kinniburgh et al*[158] afirman que una posición discal anterior condiciona una disminución del diámetro articular superior o medial, resultados que también concuerdan con los nuestros. Igualmente *Galante et al*[159] o *Pullinger et al*[160] apoyan esta idea, y el estudio de *Brand et al*[161] vuelve a reforzar la teoría de una posición condilar posterior cuando existe desplazamiento del disco.

Lo que parece innegable es la necesidad de adquirir imágenes de RM en planos sagitales y coronales para definir correctamente la subluxación discal y realizar un diagnóstico clínico más preciso, ya que la asociación de estos dos planos reduce la prevalencia de falsos positivos y de falsos negativos cuando se determina la posición discal, respecto a las exploraciones donde sólo se analizan planos sagitales, como también opinan *Vieira-Queiroz et al*[154] o *Tasaki y Westesson*[140]. El plano coronal es muy útil ya que puede diagnosticar desplazamiento discal lateral cuando no existe desplazamiento anterior del mismo, como también defienden *Katzberg et al*[162], quienes definieron una precisión del 83% en el diagnóstico de la subluxación discal cuando se realizaban los dos planos del espacio.

Aunque no siempre nuestros resultados coinciden con la bibliografía publicada. Un estudio de *Almasan et al*[60] publicado en 2013 define un diámetro anterior aumentado y uno posterior reducido en los pacientes con subluxación discal, mientras en nuestro estudio ambos diámetros están reducidos. Aunque es verdad que ese diámetro anterior aumentado puede estar en relación con el engrosamiento de la banda posterior del disco en las subluxaciones con recaptura, ya que no se presenta en otros tipos de desplazamiento discal. Sin embargo, coinciden con nosotros en que el cóndilo mandibular se sitúa en una localización posterior en la fosa (se reduce el diámetro posterior) en aproximadamente el 63% de las articulaciones con subluxación discal, así

como el diámetro coronal, que está reducido de forma significativa en todos estos casos.

También es posible que la disminución del diámetro posterior puede tener relación con la degeneración de los ligamentos retrodiscales y la posición del disco, como igualmente sugiere *Robinson de Senna et al*[44] en un estudio de 2009. Y otra posibilidad es que el incremento del diámetro anterior podría estar explicado no sólo por el engrosamiento de la banda posterior del disco, sino también por la resorción ósea compensadora de la superficie de la eminencia condilar o temporal como consecuencia del desplazamiento discal, como describe *Peroz et al*[63] en 2011. Este estudio precisa que en la subluxación discal sin recaptura el único diámetro que encontramos reducido de forma significativa es el diámetro medial o superior, resultado que también nosotros obtenemos.

Sin embargo, no siempre las investigaciones encuentran resultados estadísticamente significativos entre la posición del cóndilo en la fosa y el desplazamiento discal, excepto para el diámetro posterior que sí indicaría subluxación anterior, como explican *Incesu et al*[163] o *Katzberg et al*[164] en su estudio de la posición condilar.

RECAPTURA DEL DISCO

RECAPTURA Y CAMBIOS MORFOLÓGICOS DISCALES

Respecto a la relación entre la recaptura y no recaptura del disco articular (cuando se encuentra subluxado en posición de reposo o boca cerrada) y los cambios degenerativos que podemos detectar en el mismo, no hemos observado una relación estadísticamente significativa; sin embargo, el número de pacientes que conservan un disco articular de morfología normal es mayor cuando existe subluxación con recaptura que cuando no la hay, resultado que concuerda con nuestra hipótesis.

Así mismo, es muy significativo el mayor aplanamiento discal que nos encontramos en aquellos pacientes que presentan subluxación discal sin recaptura que en los que recapturan el disco, resultados lógicos y que concuerdan con nuestra tesis, aunque probablemente debido a una muestra insuficiente no son estadísticamente significativos.

La frecuencia con la que se detecta la deformidad del disco articular (ya sea porque presentan una morfología redondeada o porque están plegados sobre sí mismos) es mayor cuando existe un desplazamiento anterior sin recaptura que en aquellos casos en los que se observa un desplazamiento anterior del disco con recaptura. Los cambios degenerativos en el disco están fuertemente influenciados por el grado y el tipo de desplazamiento discal, por lo que cuanto más avanzada se encuentra la disfunción temporomandibular y el disco no se recaptura, más deteriorada encontraremos su morfología, opiniones que también comparten *Taskaya-Yilmaz et al*[165]. También *Koh et al*[66] secundan esta idea en una publicación reciente, describiendo un artículo de *Helms et al*[24] (uno de los primeros estudios de RM de la ATM que encontramos publicados, de 1989), donde ratifican estos datos con cifras concluyentes: un 95% de las subluxaciones discales sin recaptura presentaban cambios degenerativos discales, mientras que sólo en el 17% de las subluxaciones con recaptura encontramos esos cambios.

Hemos podido comprobar que en los pacientes que presentan subluxación discal con recaptura es frecuente encontrar engrosamiento de la banda posterior o plegamiento del disco, mientras que cuando no existe recaptura los cambios degenerativos son mucho más acentuados, como describen *Ying Kai Hu et al*[125] en un estudio muy reciente de 2016. Hacen un análisis muy preciso en 165 pacientes de los cambios que se producen en los discos subluxados, tanto en aquellas con recaptura como en aquellas articulaciones sin recaptura del disco, obteniendo como resultado que la degeneración discal se produce en todos los pacientes que presentan desplazamiento discal, y normalmente se pueden detectar los cambios en la morfología del disco mediante RM a lo largo de un seguimiento de 8-9 meses.

RECAPTURA Y CAMBIOS DEGENERATIVOS ÓSEOS

Respecto a la aparición de cambios degenerativos óseos como los osteofitos en el cóndilo mandibular, los pacientes que presentan subluxación discal derecha con recaptura tienen un riesgo 0,7 veces menor de padecer osteofitos, y en el lado izquierdo es 0,6 veces menor, por lo que parece que la recaptura del disco es un factor de protección ante la aparición de osteofitos.

Defendemos que los cambios degenerativos óseos son una consecuencia directa de la subluxación discal, pero debemos precisar que únicamente se demuestra una clara correlación cuando el desplazamiento del disco no se acompaña de recaptura, como también describen *Milano et al*[58]. Muchos de los hallazgos que encontramos en las estructuras óseas como la disminución de altura del cóndilo o el derrame articular, son consecuencia del desplazamiento anterior del disco sin recaptura, como también afirman *Zhuo et al*[166], *Manfredini et al*[167] o *Huh et al*[168].

Estos resultados también se corroboran en nuestro estudio, observando que la recaptura del disco es un factor protector frente a la aparición de osteofitos en el cóndilo mandibular, así como la no recaptura condiciona mayor degeneración del disco y por lo tanto mayor aplanamiento del cóndilo mandibular y aumento de la aparición de fenómenos de remodelación ósea.

Sin embargo, no todos los grupos de investigación comparten este criterio. *Koh et al*[66] señalan que la subluxación discal con o sin recaptura condiciona una disfunción intracapsular temporomandibular que conduce a cambios degenerativos en el disco y en las superficies articulares, así como ratifican *Styles and White*[169] en un pormenorizado estudio sobre las alteraciones óseas, cartilaginosas y de tejidos blandos de la ATM en 2002. También demuestra la correlación entre la subluxación discal con o sin recaptura y el aplanamiento condilar, la aparición de osteofitos y de erosiones óseas una investigación publicada en 2012 por *Dias et al*[42].

RECAPTURA Y SINTOMATOLOGÍA

No hemos encontrado resultados estadísticamente significativos estudiando la recaptura del disco y la sintomatología temporomandibular, quizás debido de nuevo a una muestra insuficiente o a la falta de datos clínicos en las historias de los pacientes.

Parece lógico pensar que la correlación entre el dolor articular y el desplazamiento discal es significativa cuando esa subluxación es muy severa y no existe recaptura del disco, pero cuando existe recaptura y nos encontramos ante una disfunción temporomandibular incipiente, los resultados ya no son iguales, no existe la misma evidencia, como detallan *Maizlin et al*[170] en un interesante estudio de 2010 o *Chantaracherd et al*[171] en un exhaustivo trabajo llevado a cabo en 2015. A pesar de todo, este grupo realiza un estudio transversal y dicen que es importante analizar otras investigaciones, como el estudio longitudinal llevado a cabo por *Kurita et al*[172] en la que se realiza un seguimiento de los pacientes con clínica temporomandibular y presencia de subluxación discal sin recaptura a lo largo de 2.5 años, sin ser sometidos a ningún tipo de tratamiento, encontrando que el 75% de ellos presentó mejoría e incluso desaparición del dolor al cabo de ese tiempo frente al 25% en los que persistió la sintomatología.

Podría ser por lo tanto evidente que la sintomatología tiene una escasa correlación con el desplazamiento discal cuando existe recaptura, y es sólo cuando el disco está desplazado y no se recaptura cuando puede ser una importante causa de dolor, como reiteran los grupo de *Lamot et al*[40] en un estudio de 2013, o los de *Hirata et al*[133] o *Campos et al*[173]. Lo que sí está demostrado es que la correlación entre los hallazgos en RM de subluxación discal sin recaptura y el dolor articular es muy buena, y permite hacer predicciones del estado de la articulación solamente con la clínica, como también afirman *Emshoff et al*[174].

Como sucede en nuestro estudio, autores como *Imoto et al*[175] enfocan su atención en los cambios internos articulares, como el derrame articular, no encontrando resultados significativos entre la clínica y el desplazamiento discal,

y *Marpaung et al*[176] relacionan directamente la ausencia de recaptura con el bloqueo articular, insistiendo en la importancia de diagnosticar los desplazamientos discales con recaptura del disco, porque su detección temprana contribuye a mejorar su tratamiento y pronóstico. Este grupo acota directamente la muestra estudiando únicamente aquellos pacientes que presentan desplazamiento discal anterior con recaptura, según ellos la subluxación discal más frecuentemente detectada en niños y adultos. Este tipo de trastorno se manifiesta normalmente con chasquido y una ligera molestia, y sólo cuando avanza a una subluxación sin recaptura nos encontramos con limitación en la apertura bucal (bloqueo) y verdadero dolor. Esta misma clínica la defiende *Kalaykova et al*[177] en su artículo de 2010, donde describen que el bloqueo articular intermitente puede ser indicativo del paso de una subluxación discal con recaptura a la pérdida de esa recaptura, y que rara vez en ese proceso aparece un bloqueo permanente, como también publican *Reissmann et al*[178] en 2007. Así mismo, al igual que nuestros resultados no han sido estadísticamente significativos, publicaciones como la de *Lin et al*[179] sostienen que el desplazamiento discal con recaptura no es un factor determinante en la aparición y evolución de la sintomatología temporomandibular.

Algunos estudios intentan dar soluciones a la patología temporomandibular mejorando la relación disco-cóndilo, basando los tratamientos en reposicionar el disco articular en una situación normal, o al menos en poder recapturarlo para evitar la progresión de cambios degenerativos. *Liu et al*[137] promueven el uso de dispositivos que recapturan el disco y cambian la posición condilar durante el tratamiento, para ofrecer un tiempo de adaptación a los tejidos retrodiscales y disminuir de esa forma la sintomatología. También las publicaciones de *Okeson*[180] o de *Kurita et al*[181,182,] abogan por esta solución, con un éxito en este último caso del 70% en una serie de 74 pacientes. Todas estas investigaciones coinciden en que reposicionar el disco o recapturarlo mejora la relación disco-cóndilo y disminuye de forma significativa la sintomatología, conclusiones que también comparten otros grupos como los de *Conti et al*[183], *Santacatterina et al*[184] o *Tecco et al*[185]. Además, ralentiza el avance de los cambios degenerativos articulares y

promueve el crecimiento mandibular en pacientes adolescentes, como también atestigua un estudio de *Hall*[90].

RESONANCIA MAGNÉTICA

Desde hace ya muchos años se ha demostrado que la RM es la técnica de elección en el estudio de la patología temporomandibular, siendo superior a la TC, la arteriografía, los ultrasonidos y otras modalidades de diagnóstico por imagen utilizadas hasta el momento, ya sea por su mayor disponibilidad o por tener un coste inferior al de la RM y requerir una inversión mucho menor.

Sin embargo, investigadores y especialistas en radiodiagnóstico nos preguntamos si existen evidencias de que la RM es superior a la TC en el diagnóstico de los trastornos temporomandibulares, especialmente en la definición de las estructuras óseas, como comentan *Ribeiro-Rotta et al*[186] en su publicación. No deberían existir estas dudas. La RM ha sido aceptado como el mejor método para hacer una evaluación diagnóstica del estado de la ATM, ya que tiene la ventaja de poder detallar con claridad tanto los tejidos blandos como las estructuras óseas de la articulación, así como demostrar claramente la morfología del disco articular, como también ratifica el grupo de *Kwang-Joon Koh et al*[66].

La RM de ATM es actualmente la mejor modalidad de imagen para evaluar la posición del disco, ya que permite visualizar los tejidos blandos y el resto de estructuras articulares, posibilitando una mejor comprensión del origen del dolor y resolviendo eventuales discrepancias entre otras técnicas de imagen. Se considera indudablemente el *gold standard* en el tratamiento inicial y el seguimiento de los pacientes con clínica o anomalías en la articulación, siendo los puntos fuertes de dicho método su imagen precisa de los tejidos blandos (detalles estructurales finos de la morfología y posición del disco, así como de la unión posterior del disco), como igualmente describen *Katzberg et*

al[187], *Yang et al*[188], *Ogutcen-Toller et al*[189] o *Drace et al*[190] en sus publicaciones. Pero no sólo nos permite visualizar con fidelidad la posición y morfología del disco, sino que detecta de forma clara otros signos de alerta de inflamación articular como es la presencia de derrame, como tambien ratifica el estudio de *Ahmad et al*[191] o el de *Orlando et al*[192].

Es de resaltar su gran capacidad para detallar la anatomía de todas las estructuras articulares, prácticamente como si se estuviese visualizando un modelo anatómico. Así, estudios clásicos como el de *Crowley et al*[193] en 1996 ponderan la excelente reciprocidad entre las disecciones anatómicas de cadáver humano de las articulaciones temporomandibulares y los hallazgos en imágenes de RM en planos sagitales y coronales. Y *Dergin et al*[194] enfatizan su buena resolución de imagen a la hora de definir al detalle los tejidos blandos, llevando a cabo un estudio de la correlación ente el tipo de inserción del músculo pterigoideo lateral y su relación con los trastornos internos articulares. Sin embargo, en otro estudio de *Westesson et al*[195] de 1987 en el que se comparaban imágenes de TC y RM con disecciones de cadáver, se alegaba que mientras la RM es superior en la definición de tejidos blandos, la TC detecta de forma superior las alteraciones óseas.

Pero si la RM se ha convertido en un pilar fundamental en el estudio de los trastornos de la ATM, ha sido por su capacidad no invasiva de reproducir de forma las principales estructuras anatómicas regionales, proporcionando una información superior al de otras tecnologías de todas las estructuras articulares (tejidos blandos y duros). Y su gran ventaja respecto a otras exploraciones es que no utiliza radiaciones ionizantes. Así lo ratifican publicaciones como la de *Lamot, Strojan and Surlan Popovic*[40]. Además, facilita y es una exploración adecuada para realizar mediciones óseas como demostramos en esta investigación, pese a que la modalidad de imagen usada para esta finalidad haya sido siempre la TC.

Hoy en día se están explorando otras técnicas no invasivas como la ecografía temporomandibular por su fácil accesibilidad, como en el estudio de *Jank et al*[196], donde se comparan la sensibilidad, especificidad, precisión y los

valores predictivos positivo y negativo en del diagnóstico de cambios degenerativos, derrame y subluxación discal, usando como referencia imágenes de RM. Pero sin embargo, la RM tiene otra gran ventaja sobre esta técnica como bien describe la publicación de *Nebbe et al*[197], y es el alto acuerdo o fiabilidad inter-observador a la hora de interpretar las imágenes de RM.

Respecto a la correlación entre las imágenes de RM estudiadas y la sintomatología que presentan los pacientes, podemos afirmar que existe una buena correlación entre los hallazgos de la RM y los síntomas clínicos como el dolor o el chasquido, como también defienden estudios como el de *Güller et al*[198] o investigaciones más antiguas como la de *Cirbus et al*[199] de 1987.

Es indudable que el examen clínico, hoy en día, no es una herramienta suficiente para determinar el estado de la articulación y las causas de la sintomatología orofacial, por lo que el diagnóstico clínico debe estar respaldado por técnicas de imagen como la RM, como también defienden *Kecik et al*[200]. Ya que en muchos casos, y a pesar de la exactitud con la que los estudios de RM detectan la posición del disco, no siempre es fácil determinar el origen de la sintomatología temporomandibular, como describen *Aiken et al*[201].

Y aunque la RM parece suficiente en la investigación del estado de la articulación en pacientes con diferentes enfermedades reumáticas como afirman *Helenius et al*[202], o sea una técnica es superior a la hora de detectar cambios subcondrales mínimos que pasan inadvertidos en la radiografía simple como puntualizan *Offidani et al*[203], a veces puede ser de utilidad unir diversas técnicas de diagnóstico para obtener resultados más fiables. Está comprobado, por ejemplo, que uniendo la RM y la artrografía podemos conseguir una magnífica visualización de las adherencias intraarticulares, como también describen *Yang et al* [204].

Se pueden realizar estudios de RM con secuencias básicas de rutina y en casos específicos añadir secuencias post-contraste intravenoso, que mejoran la visualización del disco y por lo tanto el desplazamiento del mismo, y

permite visualizar con mejor definición los tejidos retrodiscales y sus diferencias en pacientes sintomáticos y voluntarios sanos, como igualmente defienden investigadores como *Tomura*[205] o *Tasali et al*[206]. Así mismo, el realce articular post-contraste nos avisa de la presencia de cambios inflamatorios intraarticulares, nos sirve para detectar sinovitis y diferenciarla del derrame articular (que no realza), como corroboran estudios como los de *Farina et al*[207] o *Abramowicz et al*[208]. También es útil en aquellos pacientes con dolor orofacial cuando la exploración clínica no es suficiente para atribuir ese dolor a la ATM, por lo que grupos como el de *Limchaichana et al*[209] o el de *Dworkin et al*[210] han llevado a cabo revisiones sistemáticas de la literatura para confirmar su eficacia en el diagnóstico de patología degenerativa e inflamatoria de la articulación temporomandibular.

Existen así mismo secuencias de movimiento (secuencias dinámicas como las eco planares son muy útiles a la hora de estudiar el movimiento continuo e ininterrumpido de la mandíbula), que pueden aportarnos información sobre el funcionamiento interno articular en voluntarios sanos. Esto nos hace pensar que dados los avances técnicos en RM, en poco tiempo las exploraciones de RM de ATM pueden ser radicalmente diferentes a las que realizamos hoy en día, como también comparten investigaciones como la de *Abolmaali et al*[211] o *Chen et al*[212].

Y respecto a la potencia de la tecnología utilizada, si comparamos estudios realizados en RM de 1.5 y 3.0 Teslas, llegamos a la conclusión de que la representación de la anatomía es indudablemente mejor en estudios de 3.0 T, ya que nos permite un análisis más detallado de la patología del disco y de la cápsula articular, como también afirman *Stehling et al*[213], *Manoliu et al*[214] o *Schmid-Schwap et al*[215]. No obstante, la disponibilidad de aparatos de 3.0 T en los hospitales es limitada y no debemos olvidar que el tiempo de exploración es mucho mayor, debiendo elegir por lo tanto cuidadosamente los casos que se pueden beneficiar de una modalidad u otra.

POSICIÓN CONDILAR ESTABLE EN RM

Ahora bien, si la RM es la mejor técnica para evaluar la articulación temporomandibular: ¿podemos determinar la posición estable del cóndilo mandibular en la fosa glenoidea en un estudio de RM? *Kazumi Ikeda* nos da la respuesta en su publicación de 2013[56], basada en otra anterior de 2007[55] donde utilizaba la TC de haz cónico para determinar la posición del cóndilo.

En 2013, publica un estudio que tiene como objetivo establecer una línea de referencia en las imágenes de RM en plano sagital de la articulación temporomandibular (ATM) para observar de cerca los cambios tempranos en la posición del disco. Utiliza para ello la línea paralela al suelo (o línea horizontal verdadera) que se traza en los estudios de tomografía computarizada dental de haz cónico, transfiriéndola a la imagen de RM correspondiente. Esta capacidad de poder establecer la línea horizontal verdadera en las imágenes RM nos aporta mucha información acerca del funcionamiento de la articulación, y ayuda a que el técnico de radiología se concentre en el cóndilo durante la adquisición de imágenes, sin la necesidad de prestar mucha atención a la posición de la cabeza del paciente.

En el primer artículo publicado sin embargo, *Ikeda* determina la posición estable del cóndilo mandibular en la fosa glenoidea mediante exploraciones de TC de ATM, obteniendo unos valores medios de 1.3 mm (DS +/- 0.2 mm) para el diámetro anterior; 2.5 mm (DS +/- 0.5 mm) para el diámetro superior; y 2.1 mm (DS +/- 0.3 mm) para el diámetro posterior. En su estudio no observan diferencias significativas en lo relativo al sexo, y los resultados muestran menor variabilidad de la posición condilar en la fosa respecto a la que se suponía previamente en sujetos normales. Nosotros hemos realizado esas mediciones en nuestros pacientes, pero en imágenes de RM en vez de TC, obteniendo diámetros mayores que los obtenidos por Ikeda en los diámetros anterior y superior: 2,4 mm (DS +/- 0,8 mm) para el diámetro anterior y 3,5 mm (DS +/- 1 mm) para el diámetro superior, obteniendo el mismo resultado para el diámetro posterior: 2,1 mm (DS +/- 0,7 mm). Estos diámetros se reducen cuando los comparamos con aquellos pacientes que presentan subluxación

discal, observando que el diámetro anterior pasa a ser 2,1 mm (DS +/- 1 mm), el superior 2,5 mm (DS +/- 0,9 mm) y el diámetro posterior 1,8 mm (DS +/- 0,8 mm).

Y lo lógico es preguntarse: ¿por qué son importantes estas referencias? Pues porque en muchas clínicas odontológicas, los especialistas cuentan con un TC de haz cónico y pueden visualizar de forma rápida y eficaz esos estudios, mientras que el acceso a la RM es muy limitado. Cada vez que necesita determinar la posición y morfología del disco articular debe derivar al paciente a un hospital público donde un especialista en cirugía maxilofacial u otorrinolaringología debe ver de nuevo al paciente, solicitar la exploración, y una vez realizado el estudio hay que esperar al informe médico del especialista en radiodiagnóstico. Esto requiere mucho tiempo, y el diagnóstico del paciente se retrasa. Otra opción en derivarlo a un hospital privado donde quizás los tiempos se reducen, pero las exploraciones de RM son muy caras, por lo que nos encontramos con otro factor en contra. Demostrando que podemos extrapolar los resultados visualizados en una exploración de RM a otra de TC, podemos intuir la posición del disco articular midiendo los diámetros de la posición condilar en la fosa, ya que si estos están reducidos o aumentados la causa sería ese desplazamiento del disco de su posición estable. Ello evitaría el retraso del diagnóstico para muchos pacientes.

Dados los rápidos avances en tecnología en nuestros días, un nuevo enfoque sería reconstruir modelos en 3D de la ATM mediante la fusión de imágenes de resonancia magnética (RM) y de tomografía computarizada de haz cónico (CBCT), como proponen *Al-Saleh et al* en una publicación de 2016[216]. Este grupo afirma que esta fusión es una herramienta fiable para reconstruir tanto los tejidos blandos como los duros de la articulación, lo que permite determinar con detalle la morfología de las estructuras anatómicas y la posición del disco articular, como vuelve a reiterar en otra publicación de 2017[135]. Es probable que sea sólo cuestión de tiempo que se empiecen a realizar con asiduidad en la práctica clínica.

DIFERENCIAS ENTRE SEXOS

Enfocando ahora nuestra atención en las diferencias que encontramos entre ambos sexos, no podemos obviar que en la recogida sistemática de pacientes que hemos realizado para elaborar este estudio (159 en total), 136 son mujeres (el 85,5%) y sólo 23 son varones (14,5%).

Esta diferencia tan significativa viene respaldada por la bibliografía, ya que si analizamos las investigaciones que se han llevado a cabo desde los años 90, no encontramos ninguna donde el porcentaje de pacientes con sintomatología temporomandibular sea menor en mujeres que en hombres.

Como ejemplo podemos citar el estudio de *Witzel et al*[72] donde reclutan a 17 hombres (15%) y a 70 mujeres (85%), o el de *Koh et al*[66] quienes incorporan a la investigación a 62 hombres y a 191 mujeres (ratio 0.3). También se confirma en la publicación de *Lamot et al*[40] donde incluyen a 35 hombres y 109 mujeres, o en la de *Vieira-Quiroz et al*[154] quienes realizan el estudio con 39 hombres y 146 mujeres. También *Amaral et al*[217] en 2013 reclutan 109 pacientes, de los que 88 son mujeres y 21 hombres.

En otros artículos encontramos datos menos llamativos, pero siempre con prevalencia en el número de mujeres, como en el de *Ikeda*[56] de 2013 quien recluta a 19 hombres y 39 mujeres, o el de *Almasan et al*[60] en el que incluyen a 8 hombres (21%) y a 29 mujeres (79%). Otras veces como en la publicación de *Peroz et al*[63] se hace distinción entre los voluntarios sin clínica y los pacientes sintomáticos, siendo siempre más numeroso el grupo de mujeres: 16 hombres y 24 mujeres voluntarios asintomáticos, y 25 hombres y 66 mujeres sintomáticos, donde podemos apreciar que las diferencias son mínimas en el grupo control y muy significativas en el grupo de los pacientes.

Podríamos seguir citando estudios: el de *Cai et al*[71] quienes reclutan a 10 hombres y 52 mujeres, el de *Liu et al*[137] quienes incluyen a 7 hombres y a 30 mujeres, el de *Bertram et al*[128] donde encontramos 6 hombres y 62 mujeres o el de *Yang et al*[79], quienes incluyen únicamente a mujeres; pero la lista sería

interminable, por lo que el siguiente paso es preguntarnos cuál es el motivo de esta diferencia tan sustancial entre ambos sexos.

Uno de los motivos podría ser la subluxación discal, que podría ser más frecuente en mujeres que en hombres, ya que es un factor que sucede en pacientes de todas las edades, pero con una gran prevalencia en mujeres de entre 20 y 40 años, que describen una clínica de chasquido, bloqueo y dolor articular (como también describen *Hu et al*[125]). Parece claro que el sexo tiene una correlación importante con la posición del disco, aunque no se conoce exactamente el motivo ni existe consenso respecto a esta situación. Un estudio de *de Farias et al*[61] describe este hecho demostrando que el 66,7% de los individuos varones presenta una posición discal normal frente al 34,4% de las mujeres, y que por lo tanto los hombres con subluxación discal representan el 33,3% frente al 65,6% de las mujeres, prácticamente el doble.

Otra posibilidad es que ellas demanden más estudios de diagnóstico temporomandibular por síntomas clínicos. Aunque en nuestro estudio los resultados que hemos obtenidos respecto a la relación de la sintomatología y el sexo no han sido estadísticamente significativos, está claro que existe 6 veces más patología temporomandibular en las mujeres que en los varones en nuestra población en el periodo de tiempo estudiado.

Y como sabemos que la sintomatología temporomandibular es prevalente en mujeres (algo también demostrado por un estudio epidemiológico de *Gonçalves et al*[218]), esta afirmación es lo que nos lleva a pensar que las hormonas sexuales femeninas, especialmente los estrógenos, podrían tener un papel importante en esta realidad, como sugieren publicaciones como las de *Warren y Fried*[219] en 2001, la de *Cairns*[220] o la de *Bagis et al*[221].

Estudios muy recientes como el de *Chalkoo et al*[222] encuentran asociación estadísticamente significativa entre la patología temporomandibular y los niveles de beta-estradiol, y sostienen que el estrógeno endógeno afecta a los procesos de remodelación dentro de la articulación, ya sea modificando la matriz extracelular o afectando al volumen óseo, teoría que también defienden

Yasuoka et al[223], *Puri et al*[224] o *Smith*[225]. En este último estudio se aprecia un incremento en el riesgo de padecer trastornos de la ATM en mujeres de entre 20 y 40 años (edad reproductiva), encontrando niveles de estrógeno en sangre significativamente elevados respecto a mujeres postmenopáusicas.

Otras investigaciones como la de *Landi et al*[226] avalan estos datos. Así mismo, este estudio certifica que la probabilidad de sufrir sintomatología temporomandibular es 30% más alta en aquellas mujeres que siguen terapias hormonales en la menopausia (aquellas que reciben estrógenos exógenos). Sin embargo, *Nekora-Azak et al*[227] evalúan la eficacia de la terapia hormonal en mujeres postmenopáusicas a la hora de aliviar los síntomas articulares, no encontrando diferencias significativas entre aquellas mujeres que toman el tratamiento y las que no lo hacen.

Quizás las diferencias encontradas se deben a los cambios en el metabolismo del colágeno asociados a la hiperlaxitud articular de origen genético (más frecuente en mujeres), como dicen *Takatsuka et al*[151]. O puede ser que el estradiol, hormona sexual femenina, induzca a la formación de citoquinas proinflamatorias que agravan la infamación articular, como también publican *Campos et al*[78].

El dismorfismo sexual en la distribución de los receptores estrogénicos en el complejo de la ATM podría también explicar esta mayor prevalencia en mujeres, ya que afectan a la regulación del metabolismo de los proteoglicanos, moléculas responsables de la retención de agua que mantienen la lubricación y protegen las propiedades del cartílago, como publican de *Milam et al*[228]. Investigadores como *Ribeiro-Dasilva et al*[229] profundizan en esta teoría y concluyen que ésta podría ser la base para adaptar el tratamiento y mejorar la sintomatología en estas pacientes.

También existen diferencias de género en la prevalencia, severidad y curso de la enfermedad, ya que es frecuente observar mayor duración de los síntomas en las mujeres que en los hombres, que se recuperan antes, algo que igualmente avalan *Egermark et al*[230] .

Otros estudios como el de *Wang et al*[131] centran su atención en la patología de la osteoartritis, que tiene preponderancia en mujeres y ocurre principalmente durante la pubertad y los años reproductivos (como ya publicaba *Zhao et al*[231] en 2011). Esto sugiere o refuerza de nuevo la posible función de las hormonas femeninas en el proceso de la enfermedad, ya que se sabe que los estrógenos agravan la degradación del cartílago y la destrucción del hueso subcondral. Estos hallazgos no sólo se visualizan en las articulaciones temporomandibulares, sino que como también describe *Felson*[232], se han encontrado asociaciones significativas entre la osteoartritis periférica de rodillas y manos y la prevalencia en el sexo femenino. También se ha descrito relación entre las alteraciones articulares en la rodilla y la patología de la ATM en mujeres jóvenes, lo que sugiere una predisposición sistémica, como afirman *Westling et al*[233].

Pero siempre se oyen voces discordantes, como en este caso la de *Sylvester et al*[234], quienes encuentran la misma prevalencia en mujeres que en hombres. Otros estudios defienden la teoría de que las mujeres demandan más diagnóstico y tratamiento ante la sintomatología temporomandibular que los varones, por lo que existen más datos recogidos de mujeres que de hombres, como comparten *Isberg et al*[235]. Y esto lo ratifican otros autores como *Bush et al*[236], afirmando que la diferencia se debe simplemente a que las mujeres cuidan más su salud en general y por lo tanto acuden más a solicitar diagnóstico y tratamiento que los hombres.

Lo que parece un hecho probado es que no existe hoy en día consenso respecto a las causas de esta mayor prevalencia de patología temporomandibular en las mujeres respecto a los hombres, y que es necesario continuar investigando para poder responder de forma rigurosa a esta cuestión.

PREVALENCIA DE LA DISFUNCIÓN TEMPOROMANDIBULAR

Lo que sí es una realidad indiscutible es la alta prevalencia de la disfunción temporomandibular en nuestra población, y la importancia de un diagnóstico precoz y un tratamiento adecuado para prevenir y resolver la sintomatología y los problemas asociados que se desencadenan de la misma.

Aunque sea aventurado dar cifras concretas, es un trastorno que lo sufre aproximadamente el 40% de la población, asociado a múltiples signos y síntomas como el dolor, el chasquido, la crepitación, el bloqueo o la desviación mandibular, el dolor de cabeza, los vértigos y el tinnitus, como también describen *Lamot et al*[40].

Entre un 20% y un 30% de la población padece dolor relacionado con la articulación temporomandibular (como igualmente afirma *Aiken et al*[201]) y otros autores como *Maizlin et al*[170] puntualizan que la disfunción temporomandibular afecta a más del 28% de la población, focalizando el principal problema en el desplazamiento discal. *Tomas X et al*[14] corroboran esta cifra en su publicación de 2006. *Vieira-Queiroz et al*[154] amplían el rango afirmando que entre el 4% y el 28% de la población padece sintomatología relacionada con la disfunción de la ATM, e *Ingrid-Peroz et al*[63] hablan de un tercio de población con al menos un síntoma relacionado con la ATM, y de nuevo fija la atención en la subluxación discal. Y *Ros et al*[15] refuerzan la idea del 4-28% de la población adulta con sintomatología articular, avalado por estudios epidemiológicos. También matizan que hay una edad predominante entre los 20 y 40 años y que en la actualidad cada vez se diagnostica más en pacientes pediátricos y adolescentes. Hablan en su publicación de una relación 3:1 entre mujeres y hombres.

Son muchas más las investigaciones que describen la alta prevalencia de trastornos articulares y sintomatología relacionada con ellos en la población. Tampoco podemos obviar algunos datos que hemos detectado en las historias clínicas de nuestros pacientes. Hemos descubierto algunas enfermedades

concomitantes al dolor, chasquido y bloqueo temporomandibular, como son la depresión, el hipotiroidismo y la fibromialgia. Un 13,2% de nuestros pacientes sufren depresión; un 8,2% están en tratamiento por hipotiroidismo y un 3,8% padecen fibromialgia. Aunque las cifras pueden no ser especialmente llamativas, sí que encontramos fácil relación entre los síntomas temporomandibulares y estos trastornos. Por ejemplo, sabemos que los pacientes con depresión asocian frecuentemente ansiedad y esto les lleva a apretar la mandíbula a lo largo del día y especialmente durante la noche, lo que condiciona una excesiva carga muscular, alteración de la relación entre el cóndilo mandibular y la fosa glenoidea y degeneración interna de la ATM. En el caso del hipotiroidismo no están claras las causas que pueden condicionar disfunción articular, pero es significativo el número de pacientes que refieren esta sintomatología. La fibromialgia no deja de ser una patología sistémica que cursa con dolores articulares generalizados, por lo que no es extraño que la ATM sea una de las localizaciones afectadas.

Ahora bien, lo que es indiscutible es que esta patología debe ser tomada muy en cuenta por los especialistas por su alta prevalencia en la población y los trastornos asociados que conlleva, así como la disminución de la calidad de vida que provoca en los pacientes que la padecen.

CONCLUSIONES

1. La alteración de la posición y de la morfología del disco de la articulación temporomandibular producen cambios degenerativos tanto en el propio disco como en el resto de las estructuras articulares.

2. La sintomatología estudiada (dolor, chasquido y bloqueo) se asocia al desplazamiento del disco dentro de la articulación, aunque en algunos casos debemos tener en cuenta otros factores para explicar la misma.

3. La posición del disco es determinante en el movimiento del cóndilo mandibular.

4. Las dos articulaciones temporomandibulares funcionan como un complejo funcional único, de forma que los cambios degenerativos en una de ellas afectan a la contralateral.

5. Podemos extrapolar con bastante fidelidad las medidas realizadas en los estudios de resonancia magnética y de tomografía computerizada de haz cónico, lo que facilita el diagnóstico en la práctica clínica.

6. La subluxación discal acelera la degeneración del mismo independientemente de si existe o no recaptura.

7. Existen diferencias significativas entre ambos sexos respecto a la patología de la articulación temporomandibular (prevalencia en mujeres), aunque todavía no se conocen con seguridad las causas de las mismas.

CONCLUSIÓN FINAL

La alteración de la posición del disco articular (que se manifiesta en forma de subluxación) y la alteración de la morfología del mismo (que se manifiesta como cambios degenerativos), condicionan la subluxación y degeneración del cóndilo mandibular y en muchos casos (aunque no en todos) las manifestaciones clínicas temporomandibulares.

BIBLIOGRAFÍA

[1] Vasconcellos HA, Vasconcellos BPH. Andreae Vesalii: The temporomandicular joint. Int J Morphol 2006; 24: 105-9.

[2] Prentiss HJ. A preliminary report upon the temporomandibular articulation in the human type. The Dental Cosmos 1918; 60: 505-12.

[3] Summa R. The importance of the interarticular fibrocartilage of the temporomandibular articulation. The Dental Cosmos 1918; 60: 512-14.

[4] Monson GS. Impaired function as a result of closed bite. Journal of the National Dental Association 1921; 8: 833-39.

[5] Wright WH. Deafness as influenced by malposition of the jaws. Journal of the National Dental Association 1920; 7: 979-92.

[6] Costen JB. A syndrome of ear and sinus symptoms dependent upon disturbed function of the temporomandibular joint. Ann Otol Rhinol Laryngol 1934; 43: 1-15.

[7] Costen JB. Some features of the mandibular articulation asit pertains to medical diagnosis, especially otolaryngology. Journal of the American Dental Association and Dental Cosmos 1937; 24: 1507-11.

[8] Costen JB. Correlation o f x ray findings of the mandibular joint with clinical signs, especially trismus. J Am Dent Assoc 1939; 26: 405-7.

[9] Schwartz LL. Pain associated with temporomandibular joint. J Am Dent Assoc 1955; 51: 394-7.

[10] Schwartz LL. A temporomandibular joint pain-dysfunctionsyndrome. J Chronic Dis 1956; 3: 284-93.

[11] Laskin DM. Etiology of the pain-dysfunction syndrome. J Am Dent Assoc 1969; 79: 147-53.

[12] Langendoen J, Müller J, Jull G. Retrodiscal tissue of the temporomandibular joint: clinical anatomy and its role in diagnosis and treatment of arthropathies. Manual therapy 1997; 2: 191-198.

[13] Walter E, Hüls A, Schmelzle R, Klose U, Küper K, Kalender WA. CT and MR imaging of the temporomandibular joint. Radiographics 1988; 8: 327-33.

[14] Tomas X, Pomes J, Berenguer J, Quinto L, Nicolau C, Mercader JM, Castro V. MR imaging of tempomandibular joint dysfunction: a pictorial review. Radiographics 2006; 26: 765-81.

[15] Ros Mendoza LH, Cañete Celestino E, Velilla Marco O. Resonancia magnética de la articulación temporomandibular. Radiologia 2008; 50 (5): 377-85.

[16] Rao VM, Farole A, Karasick D. Temporomandibular joint dysfunction: correlation of MR imaging, arthrography, and arthroscopy. Radiology 1990; 174: 663-7.

[17] Roberts CA, Tallents RH, Espeland MA, Handelman SL, Katzberg RW. Mandibular range of motion versus arthrografic diagnosis of the temporomandibular joint. Oral Surg Oral Med Oral Pathol 1985; 60: 244-51.

[18] Landes CA, Goral WA, Sader R, Mack MG. Three-dimensional versus two-dimensional sonography of the temporomandibular joint in comparison to MRI. Eur J Radiol 2007; 61: 235-44.

[19] Aoyama S, Kino K, Amagasa T, Sakamoto I, Omura K, Honda E, Kobayashi K, Igarashi C, Yoda T. Estudio de las imágenes clínicas y de la resonancia magnética de los desplazamientos laterales del disco de la articulación

temporomandibular. Revista latinoamericana de ortodoncia y odontopediatría 2003; 2-5.

[20] Testut L, Latarjet A. Anatomía Humana, Salvat Editores S.A. Barcelona, España 1979.

[21] Scott D, Bird H, Wright V. Joint laxity leading to osteoarthrosis. Rheum Rehabil 1979; 18: 167-9.

[22] Sánchez Fuentes M, Gálvez Cervantes J. Imagen Mediante Resonancia Magnética (I): técnica, riesgos y medidas preventivas. Centro Nacional de Nuevas Tecnologías, Instituto Nacional de Seguridad e Higiene en el Trabajo (INSHT) 2015; 1.063: pp.1-5.

[23] Stehling C, Vieth V, Bachmann R, Nassenstein I, Kugel H, Kooijman H, et al. High-resolution magnetic resonance imaging of the temporomandibular joint: image quality at 1.5 and 3.0 Tesla in volunteers. Invest Radiol 2007; 42: 428-34.

[24] Helms CA, Kaban LB, McNeill C, Dodson T. Temporomandibular joint: morphology and signal intensity characteristics of the disk at MR imaging. Radiology 1989; 172: 817-20.

[25] Isberg-Holm AM, Watesson PL. Movement of disc and condyle in temporomandibular joints with and without clicking. A high-speed cinematographic and dissection study on autopsy specimens. Acta Odontol Scand 1982; 40: 167-79.

[26] Johansson AS, Isberg A. The anterosuperior insertion of the temporomandibular joint capsule and condylar mobility in joints with and without internal derangement. J Oral Maxillofacial Surgery 1991; 49: 1142-8.

[27] Solberg WK, Woo MW, Houston JB. Prevalence of mandibular dysfunction in young adults. J Am Dent assoc 1797; 98: 25-34.

[28] Pullman L. Sounds produced by the mandibular joint in a sample of healthy workers. J Orofacial Pain 1993; 7: 359-61.

[29] Tasaki MM, Westesson PL, Isberg AM, Ren YF, Tallents RH. Classification and prevalence of temporomandibular joint disk displacement in patients and symptom-free volunteers. Am I Orthod Dentfac Orthop 1996; 109: 249-62.

[30] Rao VM, Liem MD, Farole A, Razek AA. Elusive "stuck" disk in the temporomandibular joint: diagnosis with MR imaging. Radiology 1993; 189: 823-7.

[31] Westesson PL, Brooks SL. Temporomandibular joint: relationship between MR evidence of effusion and the presence of pain and disk displacement. AJR Am J Roentgenol 1992; 159: 559-63.

[32] Schellhas KP, Wilkes CH, Fritts HM, Lagrotteria LB. MR of osteochondritis dissecans and avascular necrosis of the mandibular condyle. Am I Roentgenol 1989; 152: 551-60.

[33] Westesson PL. Structural hard-tissue changes in temporomandibular joints with internal derangement. Oral Surg Oral Med Oral Pathol 1985; 59: 220-4.

[34] Brand JW, Whinery JG Jr, Anderson QN, Keenan KM. Condylar position as a predictor of temporomandibular joint internal derangement. Oral Surg Oral Med Oral Pathol 1989; 67: 469-76.

[35] Ren YF, Isberg A, Westesson PL. Condyle position in the temporomandibular joint. Comparison between asymptomatic volunteers with normal disc position and patients with disc displacement. Oral Surg Oral Med Oral Pathol Oral Radiol Endod 1995; 80: 101-7.

[36] Salorni C, Palla S. Condylar rotation and anterior translation in healthy human temporomandibular joints. Schweiz Monatsschr Zahnmed 1994; 104: 415-22.

[37] Isberg A, Westesson PL. Steepness of articular eminence and movement of the condyle and disk in asymptomatic temporomandibular joints. Oral Surg Oral Med Oral Pathol Oral Radiol Endod 1998; 86: 152-7.

[38] Scott D, Bird H, Wright V. Joint laxity leading to osteoarthrosis. Rheum Rehabil 1979; 18: 167-9.

[39] Okesson JP. Bell's orofacial pains. 5th ed. Chicago: Quintessence Publishing Co, Inc.; 1995; pp. 295-343.

[40] Lamot U, Strojan P, Surlan Popovic K. Magnetic resonance imaging of temporomandibular joint dysfunction-correlation with clinical symptoms, age, and gender; Oral Surg Oral Med Oral Pathol Oral Radiol 2013; 116: 258-63.

[41] Nebbe B, Major PW. Prevalence of TMJ disc displacement in a pre-orthodontic adolescent sample. Angle Orthod 2000; 70: 454-63.

[42] Dias IM, Coelho PR, Picorelli Assis NM, Pereira Leite FP, Devito KL. Evaluation of the correlation between disc displacements and degenerative bone changes of the temporomandibular joint by means of magnetic resonance image. Int J Oral Maxillofac Surg 2012; 41: 1051–7.

[43] Warren MP, Fried JL. Temporomandibular disorders and hormones in women. Cells Tissues Organs 2001; 169: 187-92.

[44] Senna BR, Marques LS, Franc¸a JP, Ramos-Jorge ML, Pereira LJ, Condyle-disk-fossa position and relationship to clinical signs and symptoms of temporomandibular disorders in women. Oral Surg Oral Med Oral Pathol Oral Radiol Endod 2009; 108: e117-24.

[45] Abubaker AO, Hebda PC, Gunsolley JN. Effects of sex hormones on protein and collagen content of the temporomandibular joint disc of the rat. J Oral Maxillofac Surg 1996; 54: 721-7.

[46] Holmdahl R. Female preponderance for development of arthritis in rats is influenced by both sex chromosomes and sex steroids. Scand J Immunol 1995; 42: 104-9.

[47] Dworking SF, Kimberly HH, LeResche L, Von Korff M, Howard J, Truelove E, Sommers E. Epidemiology of signs and symptoms in temporomandibular disorders: clinical signs in cases and controls. J Am Dent Assoc 1990; 120: 273-81.

[48] Koidis PT, Zarifi A, Grigorisdou E, Garefis P. Effect of age and sex on craniomandibular disorders. J Prosthet Dent 1993; 69: 93-101.

[49] Bell WE. Temporomandibular disorders. 3rd ed. Chicago: Year Book Medical Publishers 1990.

[50] Brooks SL, Westesson PL. Temporomandibular joint: value of coronal MR images. Radiology 1993; 188: 317-21.

[51] Westling L, Mattiasson A. Background factors in craniomandibular disorders: reported symptoms in adolescents with special reference to general joint hypermobility and oral parafunctions. Scand J Dent Res 1991; 99: 48-54.

[52] Westling L. Temporomandibular joint dysfunction and systemic joint laxity. Swedish Dentist Journal 1992; 81: 1-79.

[53] Larheim TA, Kolbenstvedt A. High-resolution computed tomography of the osseous temporomandibular joint. Some normal and abnormal appearances. Acta Radiol 1984; 25: 465-9.

[54] Steenks MH, Bleys RLAW, Witkamp TD. Temporomandibular joint structures: A comparison between anatomic and magnetic resonance findings in a sagittal and an angulated plane. J Orofac Pain 1994; 8: 120-35.

[55] Ikeda K, Kawamura A. Assessment of optimal condylar position with limited cone-beam computed tomography. American Association of Orthodontist 2009; 135: 495-501.

[56] Ikeda K. A reference line on temporomandibular joint MRI. Journal of Prosthodontics 2013; 22: 603-7.

[57] Lundström A, Lundström F, Lebret LM, Moorrees CF. Natural head position and natural head orientation: basic considerations in cephalometric analysis and research. Eur J Orthod 1995; 17: 111-20.

[58] Milano V, Desiate A, Bellino R, Garofalo T. Magnetic resonance imaging of temporomandibular disorders: classification, prevalence and interpretation of disc displacement and deformation. Dentomaxillofac Radiol 2000; 29: 352-61.

[59] Santos KC, Dutra ME, Warmling LV, Oliveira JX. Correlation among the changes observed in temporomandibular joint internal derangements assessed by magnetic resonance in symptomatic patients. J Oral Maxillofac Surg 2013; 71: 1504-12.

[60] Almasan OC, Hedesiu M, Baciut¸ G, Leucuta DC, Baciut¸ M. Disk and joint morphology variations on coronal and sagittal MRI in temporomandibular joint disorders. Clin Oral Investig 2013; 17: 1243-50.

[61] de Farias JF, Melo SL, Bento PM, Oliveira LS, Campos PS, de Melo DP. Correlation between temporomandibular joint morphology and disc displacement by MRI. Dentomaxillofac Radiol 2015; 44(7): abstract.

[62] Orsini MG, Yatani H, Kuboki T, Yamashita A. Relationship between temporomandibular joint disc position and configuration on magnetic resonance imaging. Oral Radiol 1996; 12: 39-47.

[63] Peroz I, Seidel A, Griethe M, Lemke AJ. MRI of the TMJ: Morphometric comparison of asymptomatic volunteers and symptomatic patients. Quintessence Int 2011; 42: 659-67.

[64] Wang XD, Cui SJ, Liu Y, Luo Q, Du RJ, Kou X, Zhang JN, Zhou YH, Gan YH. Deterioration of mechanical properties of discs in chronically inflamed TMJ. J Dent Res 2014; 93: 1170-6.

[65] Murakami S, Takahashi A, Nishiyama H, Fujishita M, Fuchihata H. Magnetic resonance evaluation of the temporomandibular joint disc position and configuration. Dentomaxillofac Radiol 1993; 22: 205-7.

[66] Koh KJ, Park HN, Kim KA. Relationship between anterior disc displacement with/without reduction and effusion in temporomandibular disorder patients using magnetic resonance imaging. Imaging Science in Dentistry 2013; 43: 245-51.

[67] Westesson PL, Bronstein SL, Liedberg J. Internal derangement of the temporomandibular joint: morphologic description with correlation to joint function. Oral Surg Oral Med Oral Pathol 1985; 59: 323-31.

[68] Westesson PL, Rohlin M. Internal derangement related to osteoarthrosis in temporomandibular joint autopsy specimens. Oral Surg Oral Med Oral Pathol 1984; 57: 17-22.

[69] de Bont LG, Boering G, Liem RS, Eulderink F, Westesson PL. Osteoarthritis and internal derangement of the temporomandibular joint: a light microscopic study. J Oral Maxillofac Surg 1986; 44: 634-43.

[70] Kondoh T, Westesson PL, Takahashi T, Seto K. Prevalence of morphological changes in the surfaces of the temporomandibular joint disc associated with internal derangement. J Oral Maxillofac Surg 1998; 56: 339-43.

[71] Cai XY, Jin JM, Yang C. Changes in disc position, disc length and condylar height in the temporomandibular joint with anterior disc displacement: a longitudinal retrospective magnetic resonance imaging study. J Oral Maxillofac Surg 2011; 69: 340-6.

[72] Witzel AL, da Silva JE, Bolzan MC, Carli ML, Nunes TB, di Matteo RC, de Luca CP, da Silveira FX. Correlation between gender, temporomandibular joint disc position and clinical findings in patients with temporomandibular disorder. (http://www.dx.doi.org/10.5935/MedicalExpress.2015.04.02.)

[73] Rasmussen OC. Description of population and progress of symptoms in a longitudinal study of temporomandibular arthropathy. Scand J Dent Res 1981; 89(2): 196-203.

[74] Wilkes CH. Internal derangement of the temporomandibular joint: pathologic variations. Arch Otolaryngol Head Neck Surg 1989; 115(4): 469-77.

[75] Poveda R, Díaz Fernández JM, Hernández, Bazán S, Jiménez Soriano Y, Margaix M, Sarrión G. A review of temporomandibular joint disease (TMJD). Part II: clinical and radiological semiology. Morbidity processes. Med Oral Patol Oral Cir Bucal 2008; 13: 102-9.

[76] Emshoff R, Innerhofer K, Rudish A, Bertram, S. Relationship between temporomandibular joint pain and magnetic resonance imaging findings of internal derangement. Int J Oral Maxillofac Surg 2001; 30: 118–22.

[77] Karacayli U, Mumcu G, Cimilli H, Sisman N, Sur H, Gunaydin Y. The effects of chronic pain on oral health related quality of life in patients with anterior disc displacement with reduction. Community Dent Health 2011; 28(3): 211-5.

[78] Campos MI, Campos PS, Cangussu MC, Guimaraes RC, Line SR. Analysis of magnetic resonance imaging characteristics and pain in temporomandibular

joints with and without degenerative changes of the condyle. Int J Oral Maxillofac Surg 2008; 37: 529-34.

[79] Yang IH, Moon BS, Lee SP, Ahn SJ. Skeletal differences in patients with temporomandibular joint disc displacement according to sagittal jaw relationship. J Oral Maxillofac Surg 2012; 70: 349-60.

[80] Dolwick MF, Riggs RR. Diagnosis and treatment of internal derangements of the temporomandibular joint. Dent Clin North 1983; 27: 561-72.

[81] Sato S, Sakamoto M, Kawamura H, Motegi K. Long-term changes in clinical signs and symptoms and disc position and morphology in patients with nonreducing disc displacement in the temporomandibular joint. J Oral Maxillofac Surg 1999; 57: 23-9.

[82] Sato S, Kawamura H, Nagasaka H, Motegi K. The natural course of anterior disc displacement without reduction in the temporomandibular joint: Follow-up at 6, 12, and 18 months. J Oral Maxillofac Surg 1997; 55: 234-8.

[83] Sato S, Goto S, Kawamura H, Motegi K. The natural course of non reducing disc displacement of the TMJ: Relationship of clinical findings at initial visit to outcome after 12 months without treatment. J Orofac Pain 1997; 11: 315-20.

[84] Sato S, Nasu F, Motegi K. Natural course of non reducing disc displacement of the temporomandibular joint: Changes in chewing movement and masticatory efficiency. J Oral Maxillofac Surg 2002; 60: 867-72.

[85] Sato S, Goto S, Nasu F, Motegi K. Natural course of disc displacement with reduction of the temporomandibular joint: Changes in clinical signs and symptoms. J Oral Maxillofac Surg 2003; 61: 32-4.

[86] Sato S, Kawamura H. Natural course of non-reducing disc displacement of the temporomandibular joint: Changes in electromyographic activity during chewing movement. J Oral Rehabil 2005; 32: 159-65.

[87] Salé H, Bryndahl F, Isberg A. Temporomandibular joints in asymptomatic and symptomatic non patient volunteers: a prospective 15-year follow-up clinical and MR imaging study. Radiology 2013; 267: 183-94.

[88] Bevilaqua-Grossi D, Chaves TC, de Oliveira AS, Monteiro-Pedro V. Anamnestic index severity and signs and symptoms of TMD. J Craniomandib Pract 2006; 24(2): 112-8.

[89] Summa S, Ursini R, Manicone PF, Molinari F, Deli R. MRI assessment of temporomandibular disorders: an approach to diagnostic and therapeutic setting. Cranio 2014; 32(2): 131-8.

[90] Hall HD. Intra-articular disc displacement Part II: Its significant role in temporomandibular joint pathology. J Oral Maxillofac Surg 1995; 53: 1073-9.

[91] Leibur E, Jagur O, Müürsepp P, Veede L, Voog-Oras U. Long-term evaluation of arthroscopic surgery with lysis and lavage of TMJ. J Craniomaxillofac Surg 2010; 38: 615-20.

[92] Emshoff R, Brandlmaier I, Gerhard S, Strobl H, Bertram S, Rudisch A. Magnetic resonance imaging predictors of temporomandibular joint pain. J Am Dent Assoc 2003; 134: 705-14.

[93] Emshoff R, Brandlmaier I, Bertram S, Rudisch A. Relative odds of temporomandibular joint pain as a function of magnetic resonance imaging findings of internal derangement, osteoarthrosis, effusion, and bone marrow edema. Oral Surg Oral Med Oral Pathol Oral Radiol Endod 2003; 95: 437-45.

[94] Taskaya-Yylmaz N, Ogutcen-Toller M. Clinical correlation of MRI findings of internal derangements of the temporomandibular joints. Br J Oral Maxillofac Surg 2002; 40(4): 317-21.

[95] Katzberg RW, Westesson PL, Tallents RH, Drake CM. Anatomic disorders of the temporomandibular joint disc in asymptomatic subjects. J Oral Maxillofac Surg 1996; 54: 147-53.

[96] Matsuda S, Yoshimura Y, Lin Y. Magnetic resonance imaging assessment of the temporomandibular temporomandibular joint. Int J Oral Maxillofac Surg 1994; 23: 166-70.

[97] Larheim TA, Westesson P, Sano T. Temporomandibular joint disk displacement: comparison in asymptomatic volunteers and patients. Radiology 2001; 218: 428-32.

[98] Larheim TA. Role of magnetic resonance imaging in the clinical diagnosis of the temporomandibular joint. Cells Tissues Organs 2005; 180: 6-21.

[99] Ohlmann B, Rammelsberg P, Henschel V, Kress B, Gabbert O, Schmitter M. Prediction of TMJ arthralgia according to clinical diagnosis and MRI findings. Int J Prosthodont 2006; 19(4): 333-8.

[100] Palconet G, Ludlow JB, Tyndall DA, Lim PF. Correlating cone beam CT results with temporomandibular joint pain of osteoarthritic origin. Dentomaxillofac Radiol 2012; 41(2): 126-30.

[101] Schiffman EL, Anderson GC, Fricton JR, Lindgren BR. The relationship between level of mandibular pain and dysfunction and stage of temporomandibular joint internal derangement. J Dent Res 1992; 71(11): 1812-15.

[102] Paesani D, Westesson PL, Hatala MP, Tallents RH, Brooks SL. Accuracy of clinical diagnosis for TMJ internal derangement and arthrosis. Oral Surg Oral Med Oral Pathol 1992; 73: 360-3.

[103] Cholitgul W, Nishiyama H, Sasai T, Uchiyama Y, Fuchihata H, Rohlin M. Clinical and magnetic resonance imaging findings in temporomandibular joint disc displacement. Dentomaxillofac Radiol 1997; 26(3): 183-8.

[104] Emshoff R, Brandlmaier I, Bertram S, Rudisch A. Risk factors for temporomandibular joint pain in patients with disc displacement without reduction – a magnetic resonance imaging study. J Oral Rehabil 2003; 30(5): 537-43.

[105] Abramowicz S, Cheon J, Kim S, Bacic J, Lee E. Magnetic resonance imaging of temporomandibular joints in children with arthritis. J Oral Maxillofac Surg 2011; 69: 2321-8.

[106] Ringold S, Cron RQ. The temporomandibular joint in juvenile idiopathic arthritis: Frequently used and frequently arthritic. Pediatr Rheumatol 2009. 7: 11.

[107] Pedersen TK, Küseler A, Gelineck J, Herlin T. A prospective study of magnetic resonance and radiographic imaging in relation to symptoms and clinical findings of the temporomandibular joint in children with juvenile idiopathic arthritis. J Rheumatol 2008; 35: 1668-75.

[108] Cooper BC, Kleinberg I. Examination of a large patient population for the presence of symptoms and signs of Temporomandibular Disorders. J Craniomandib Pract 2007; 25(2): 114-26.

[109] Okeson JP. Orofacial pain: guidelines for assessment, classification and management. Chicago (IL): Quintessence; 1996; pp. 119–27.

[110] Tjakkes GH, Reinders JJ, Tenvergert EM, Stegenga B. TMD pain: the effect on health related quality of life and the influence of pain duration. Health Qual Life Outcomes 2010; 46(8): 1-8.

[111] Wright EF, North SL. Management and treatment of Temporomandibular Disorders: a clinical perspective. J Man Manip Ther 2009; 17(4): 247-54.

[112] Silver FH, Bradica G, Tria A. Elastic energy storage in human articular cartilage: estimation of the elastic modulus for type II collagen and changes associated with osteoarthritis. Matrix Biol 2002; 21: 129-37.

[113] Tomas X. Estudio por resonancia magnética mediante secuencias GE T2 (flash 2D) y SE T1 de la detección de patología disfuncional a nivel de la articulación temporomandibular (Tesis Doctoral). Universidad de Barcelona 1999, España.

[114] Major PW, Kinniburgh RD, Nebbe B, Prasad NG, Glover KE. Tomographic assessment of temporomandibular joint osseous articular surface contour and spatial relationships associated with disc displacement and disc length. Am J Orthod Dentofacial Orthop 2002; 121: 152-61.

[115] Hansson LG, Westesson PL, Eriksson L. Comparison of tomography and middle magnetic resonance imaging for osseous changes of the temporomandibular joint. Oral Surg Oral Med Oral Pathol Oral Radiol Endod 1996; 82: 698-703.

[116] Müller J, Schmid C, Vogl T, Bruckner G, Randzio J. Vergleichende anatomische und MR-tomographische Untersuchung an explantierten Kiefergelenken. Dtsch Zahnärztl Z 1992; 47: 303-8.

[117] Müller-Leisse C, Augthun M, Bauer W, Roth A, Günther RW. Kiefergelenkmorphologie und morphometrische Befunde in Abhängigkeit vom Grad der Diskusverlagerung. Radiologe 1997; 37: 152-8.

[118] Nebbe B, Major PW, Prasad NG. Male adolescent facial pattern associated with TMJ disk displacement and reduction in disk length: Part II. Am J Orthod Dentofacial Orthop 1999; 116: 301-7.

[119] Emshoff R, Puffer P, Rudisch A, Gassner R. Temporomandibular joint pain: relationship to internal derangement type, osteoarthrosis, and synovial fluid mediator level of tumor necrosis factor-alpha. Oral Surg Oral Med Oral Pathol Oral Radiol Endod 2000; 90: 442-9.

[120] Guler N, Uckan S, Imirzalioglu P, Acikgozoglu S. Temporomandibular joint internal derangement: relationship between joint pain and MR grading of effusion and total protein concentration in the joint fluid. Dentomaxillofac Radiol 2005; 34: 175-81.

[121] de Leeuw R, Boering G, Stegenga B, de Bont LG. Radiographic signs of temporomandibular joint osteoarthrosis and internal derangement 30 years after nonsurgical treatment. Oral Surg Oral Med Oral Pathol Oral Radiol Endod 1995; 79(3): 382-92.

[122] Westesson PL, Lundh H. Arthrographic and clinical characteristics patients with disk displacement who progressed to closed lock during a 6-month period. Oral Surg Oral Med Oral Pathol 1989; 67(6): 654-7.

[123] Hasegawa H, Saitoh I, Nakakura-Ohshima K, Shigeta K, Yoshihara T, Suenaga S. Condylar shape in relation to anterior disk displacement in juvenile females. Cranio 2011; 29: 100-10.

[124] Lemke AJ, Griethe M, Peroz I, Lange KP, Félix R. Morphometrische Analyse des Kiefergelenkes anhand von 320 Gelenken mit der MRT. Fortschr Röntgenstr 2005; 177: 217-28.

[125] Hu YK, Yang C, Xie QY. Changes in disc status in the reducing and non-reducing anterior disc displacement of temporomandibular joint: a longitudinal retrospective study. Sci Rep 2016; 6: 342-53.

[126] Xie Q, Yang C, He D, Cai X, Ma Z. Is mandibular asymmetry more frequent and severe with unilateral disc displacement? J Craniomaxillofac Surg 2015; 43: 81-6.

[127] Kurita H, Ohtsuka A, Kobayashi H, Kurashina K. Resorption of the postero-superior corner of the lateral part of the mandibular condyle correlates with progressive TMJ internal derangement. Int J Oral Maxillofac Surg 2003; 32: 363-7.

[128] Bertram S, Moriggl A, Rudisch A, Emshoff R. Structural characteristics of bilateral temporomandibular joint disc displacement without reduction and osteoarthrosis are important determinants of horizontal mandibular and vertical ramus deficiency: a magnetic resonance imaging study, J Oral Maxillofac Surg 2011; 69: 1898-1904.

[129] Hegde S, Praveen BN, Shetty SR. Morphological and radiological variations of mandibular condyles in health and diseases: a systematic review. Dentistry 2013; 3: 154. (doi: 10.4172/2161-1122.1000154).

[130] Tanaka E, Detamore MS, Mercuri LG. Degenerative disorders of the temporomandibular joint: etiology, diagnosis, and treatment. J Dent Res 2008; 87(4): 296-307.

[131] Wang XD, Zhang JN, Gan YH, Zhou YH. Current Understanding of Pathogenesis and Treatment of TMJ Osteoarthritis. J Dent Res 2015; 94(5): 666-73.

[132] Sülün T, Cemgil T, Duc JM, Rammelsberg P, Jäger L, Gernet W. Morphology of the mandibular fossa and inclination of the articular eminence in patients with internal derangement and in symptom-free volunteers. Oral Surg Oral Med Oral Pathol Oral Radiol Endod 2001; 92: 98-107.

[133] Hirata F, Guimarães A, de Oliveira J, Ruffeil C, Terra E, Paraiso M, Evaluation of TMJ articular eminence morphology and disc patterns in patients with disc displacement in MRI. Braz Oral Res 2007; 21(3): 265-71.

[134] Ren YF, Isberg A, Westesson PL. Condyle position in the temporomandibular joint. Comparison between asymptomatic volunteers with normal disc position and patients with disc displacement. Oral Surg Oral Med Oral Pathol Oral Radiol Endod 1995; 80: 101-7.

[135] Al-Saleh MA, Punithakumar K, Lagravere M, Boulanger P, Jaremko JL, Major PW, Three-Dimensional Assessment of Temporomandibular Joint Using MRI-CBCT Image Registration. PLoS One 2017; 12(1). (doi: 10.1371/journal.pone.0169555).

[136] Pullinger AG, Seligman DA. Multifactorial analysis of differences in temporomandibular joint hard tissue anatomic relationships between disk displacement with and without reduction in women. J Prosthet Dent 2001; 86(4): 407-19.

[137] Liu MQ, Lei J, Han JH, Yap AU, Fu KY. Metrical analysis of disc-condyle relation with different splint treatment positions in patients with TMJ disc displacement. J Appl Oral Sci 2017; 25(5): 483-9.

[138] Gateno J, Anderson PB, Xia JJ, Horng JC, Teichgraeber JF, Liebschner MA. A comparative assessment of mandibular condylar position in patients with anterior disc displacement of the temporomandibular joint. J Oral Maxillofac Surg 2004; 62: 39-43.

[139] Kurita H, Ohtsuka A, Kobayashi H, Kurashina K. A study of the relationship between the position of the condylar head and displacement of the temporomandibular joint disk. Dentomaxillofac Radiol 2001; 30: 162-5.

[140] Tasaki MM, Westesson PL. Temporomandibular joint: Diagnostic accuracy with sagittal and coronal MR imaging. Radiology 1993; 186(3): 723-9.

[141] Pereira LJ, Gavião M, Bonjardim LR, Castelo PM. Ultrasound and tomographic evaluation of temporomandibular joints in adolescents with and without signs and symptoms of temporomandibular disorders: a pilot study. Dentomaxillofac Radiol 2007; 36: 402-8.

[142] Rammelsberg P, Jäger L, Duc J-M. Magnetic resonance imaging-based joint space measurements in temporomandibular joints with disk displacements and in controls. Oral Surg Oral Med Oral Pathol Oral Radiol Endod 2000; 90: 240-8.

[143] Haghigaht A, Davoudi A, Rybalov O, Hatami A. Condylar distances in hypermobile temporomandibular joints of patients with excessive mouth openings by using computed tomography. J Clin Exp Dent 2014; 6(5): e509-13.

[144] Oral K, Bal Kucuk B, Ebeoglu B, Dincer S, Etiology of temporomandibular disorder pain. Agri 2009; 21: 89-94.

[145] Pasinato F, Souza JA, Corrêa EC, Silva AM. Temporomandibular disorder and generalized joint hypermobility: Application of diagnostic criteria. Braz J Otorhinolaryngol 2011; 77(4): 418-25.

[146] Hirsch C, John MT, Stang A. Association between generalized joint hypermobility and signs and diagnoses of temporomandibular disorders. Eur J Oral Sci 2008; 116: 525-30.

[147] Nosouhian S, Haghighat A, Mohammadi I, Shadmehr E, Davoudi A, Badrian H. Temporomandibular Joint Hypermobility Manifestation Based on Clinical Observations. J Int Oral Health 2015; 7(8): 1-4.

[148] Michalak M, Paulo M, Bozyk A, Zadrozny L, Wysokinska-Miszczuk J, Michalak I, Borowicz J. Incidence of abnormalities in temporomandibular joints in a population of 1,100 urban and rural patients lacking teeth and other parafunctions in 2003-2008. An international problem. Ann Agric Environ Med 2013; 20(1): 86-90.

[149] Ozdemir-Karatas M, Peker K, Balik A, Uysal O, Tuncer EB. Identifying potential predictors of pain-related disability in Turkish patients with chronic temporomandibular disorder pain. J Headache Pain 2013; 14(1). (https://doi.org/10.1186/1129-2377-14-17).

[150] Davoudi A, Haghighat A, Rybalov O, Shadmehr E, Hatami A. Investigating activity of masticatory muscles in patients with hypermobile temporomandibular joints by using EMG. J Clin Exp Dent 2015; 7: 310-5.

[151] Takatsuka S, Yoshida K, Ueki K, Marukawa K, Nakagawa K, Yamamoto E. Disc and condyle translation in patients with temporomandibular disorder. Oral Surg Oral Med Oral Pathol Oral Radiol Endod 2005; 99: 614-21.

[152] Winocur E, Gavish A, Halachmi M, Bloom A, Gazit E. Generalized joint laxity and its relation with oral habits and temporomandibular disorders in adolescent girls. J Oral Rehabil 2000; 27(7): 614-22.

[153] Adair SM, Hecht C. Association of generalized joint hypermobility with history, signs, and symptoms of temporomandibular joint dysfunction in children. Pediatr Dent 1993; 15(5): 323-6.

[154] Vieira-Queiroz I, Gomes Torres MG, de Oliveira-Santos C, Flores Campos PS, Crusoé-Rebello IM. Biometric parameters of the temporomandibular joint

and association with disc displacement and pain: a magnetic resonance imaging study. Int J Oral Maxillofac Surg 2013; 42(6): 765-70.

[155] Mariz AC, Campos PS, Sarmento VA, Gonzalez MO, Panella J, Mendes CM. Assessment of disk displacements of the temporomandibular joint. Braz Oral Res 2005; 19: 63-8.

[156] Tegelberg A, Kopp S. Clinical findings in the stomatognathic system for individuals with rheumatoid arthritis and osteoarthrosis. Acta Odontol Scand 1987; 45(2): 65-75.

[157] Kurita H, Uehara S, Yokochi M, Nakatsuka A, Kobayashi H, Kurashina K. A long-term follow-up study of radiographically evident degenerative changes in the temporomandibular joint with different conditions of disk displacement. Int J Oral Maxillofac Surg 2006; 35(1): 49-54.

[158] Kinniburgh RD, Major PW, Nebbe B, West K, Glover KE. Osseous morphology and spatial relationships of the temporomandibular joint: Comparisons of normal and anterior disc positions. Angle Orthod 2000; 70: 70-80.

[159] Galante G, Paesani D, Tallents RH, Hatala MA, Katzberg RW, Murphy W. Angle of the articular eminence in patients with temporomandibular joint dysfunction and asymptomatic volunteers. Oral Surg Oral Med Oral Pathol Oral Radiol Endod 1995; 80: 242-9.

[160] Pullinger AG, Solberg WK, Hollender L, Guichet D. Tomographic analysis of mandibular condyle position in diagnostic subgroups of temporomandibular disorders. J Prosthet Dent 1986; 55: 723-9.

[161] Brand JW, Whinery JGJ, Anderson QN, Keenan KM. The efects of temporomandibular joint internal derangement and degenerative joint disease on tomographic and arthrotomographic images. Oral Surg Oral Med Oral Pathol 1989; 67: 220-3.

[162] Katzberg RW, Westesson PL, Tallents RH, Anderson R, Kurita K, Manzione JV, Totterman S. Temporomandibular joint: MR assessment of rotational and sideways disk displacements. Radiology 1988; 169: 741-8.

[163] Incesu L, Taskaya-Yilmaz H, Ögütcen-Toller M, Uzun E. Relationship of condylar position to disc position and morphology. Eur J Radiol 2004; 51: 269-73.

[164] Katzberg RW, Keith DA, Ten Eick WR, Guralnick WC. Internal derangements of the temporomandibular joint: An assessment of condylar position in centric occlusion. J Prosth Dent 1983; 49: 250-4.

[165] Taskaya-Yylmaz N, Ogutcen-Toller M. Clinical correlation of MRI findings of internal derangements of the temporomandibular joints. Br J Oral Maxillofac Surg 2002; 40(4): 317-21.

[166] Zhuo Z, Cai X, Xie Q. Is anterior disc displacement without reduction associated with temporomandibular joint condylar height in juvenile patients younger than 20 years? J Oral Maxillofac Surg 2015; 73: 843-9.

[167] Manfredini D, Basso D, Arboretti R, Guarda-Nardini L. Association between magnetic resonance signs of temporomandibular joint effusion and disk displacement. Oral Surg Oral Med Oral Pathol Oral Radiol Endod 2009; 107: 266-71.

[168] Huh JK, Kim HG, Ko JY. Magnetic resonance imaging of temporomandibular joint synovial fluid collection and disk morphology. Oral Surg Oral Med Oral Pathol Oral Radiol Endod 2003; 95: 665-71.

[169] Styles C, Whyte A. MRI in the assessment of internal derangement and pain within the temporomandibular joint: a pictorial essay. Br J Oral Maxillofac Surg 2002; 40: 220-8.

[170] Maizlin ZV, Nutiu N, Dent PB, Vos PM, Fenton DM, Kirby JM, Vora P, Gillies JH, Clement JJ. Displacement of the temporomandibular joint disk: correlation between clinical findings and MRI characteristics. J Can Dent Assoc 2010; 76: 3.

[171] Chantaracherd P, John MT, Hodges JS, Schiffman EL. Temporomandibular Joint Disorders' Impact on Pain, Function, and Disability. J Dent Res 2015; 94(3): 79-86.

[172] Kurita K, Westesson PL, Yuasa H, Toyama M, Machida J, Ogi N. Natural course of untreated symptomatic temporomandibular joint disc displacement without reduction. J Dent Res 1998; 77(2): 361-5.

[173] Campos PS, Sobrinho JM, Crusoe-Rebello IM, Pena N, Dantas JA, Mariz AC, Oliveira C. Temporomandibular joint disc adhesion without mouth-opening limitation. J Oral Maxillofac Surg 2008; 66: 551-4.

[174] Emshoff R, Innerhofer K, Rudisch A, Bertram S. Clinical versus magnetic resonance imaging findings with internal derangement of the temporomandibular joint: an evaluation of anterior disc displacement without reduction. J Oral Maxillofac Surg 2002; 60(1): 36-41.

[175] Imoto K, Otonari-Yamamoto M, Nishikawa K, Sano T, Yamamoto A. Potential of fluid attenuated inversion recovery (FLAIR) in identification of temporomandibular joint effusion compared with T2-weighted images. Oral Surg Oral Med Oral Pathol Oral Radiol Endod 2011; 112: 243-8.

[176] Marpaung CM, Kalaykova SI, Lobbezoo F, Naeije M. Validity of functional diagnostic examination for temporomandibular joint disc displacement with reduction. Journal of Oral Rehabilitation 2014; 41: 243-9.

[177] Kalaykova S, Lobbezoo F, Naeije M. Two-year natural course of anterior disc displacement with reduction. J Orofac Pain 2010; 24: 373-8.

[178] Reissmann DR, John MT, Schierz O, Wassell RW. Functional and psychosocial impact related to specific temporomandibular disorder diagnoses. J Dent 2007; 35(8): 643-50.

[179] Lin WC, Lo CP, Chiang IC, Hsu CC, Hsu WL, Liu DW, Juan YH, Liu GC. The use of pseudo-dynamic magnetic resonance imaging for evaluating the relationship between temporomandibular joint anterior disc displacement and joint pain. Int J Oral Maxillofac Surg 2012; 41: 1501-4.

[180] Okeson JP. Management of temporomandibular disorders and occlusion. 7th ed. Saint Louis: Mosby; 2012.

[181] Kurita H, Kurashina K, Baba H, Ohtsuka A, Kotani A, Kopp S. Evaluation of disk capture with a splint repositioning appliance: clinical and critical assessment with MR imaging. Oral Surg Oral Med Oral Pathol Oral Radiol Endod 1998; 85: 377-80.

[182] Kurita H, Kurashina K, Ohtsuka A, Kotani A. Change of position of the temporomandibular joint disk with insertion of a disk-repositioning appliance. Oral Surg Oral Med Oral Pathol Oral Radiol Endod 1998; 85: 142-5.

[183] Conti PC, Miranda JE, Conti AC, Pegoraro LF, Araújo CR. Partial time use of anterior repositioning splints in the management of TMJ pain and dysfunction: a one-year controlled study. J Appl Oral Sci 2005; 13(4): 345-50.

[184] Santacatterina A, Paoli M, Peretta R, Bambace A, Beltrame A. A comparison between horizontal splint and repositioning splint in the treatment of “disc dislocation with reduction”. Literature meta-analysis. J Oral Rehabil 1998; 25(2): 81-8.

[185] Tecco S, Festa F, Salini V, Epifania E, D'Attilio M. Treatment of joint pain and joint noises associated with a recent TMJ internal derangement: a

comparison of an anterior repositioning splint, a full arch maxillary stabilization splint, and an untreated control group. Cranio 2004; 22: 209-19.

[186] Ribeiro-Rotta R, Marques K, Pacheco M, Leles C. Do computed tomography and magnetic resonance imaging add to temporomandibular joint disorder treatment? A systematic review of diagnostic efficacy. J Oral Rehabil 2010; 38: 120-35.

[187] Katzberg RW, Tallents RH. Normal and abnormal temporomandibular joint disc and posterior attachment as depicted by magnetic resonance imaging in symptomatic and asymptomatic subjects. J Oral Maxillofac Surg 2005; 63: 1155-61.

[188] Yang ZJ, Song DH, Dong LL, Li B, Tong DD, Li Q, Zhang FH. Magnetic resonance imaging of temporomandibular joint: morphometric study of asymptomatic volunteers. J Craniofac Surg 2015; 26(2): 425-9.

[189] Ogutcen-Toller M, Taskaya-Yılmaz N, Yılmaz F. Magnetic resonance imaging of the temporomandibular joint: interobserver agreement in subjective classification of disc status. Int JOral Maxillofac Surg 2002; 31: 603-7.

[190] Drace JE, Enzmann DR. Defining the normal temporomandibular joint: closed-, partially open-, and open-mouth MR imaging of asymptomatic subjects. Radiology 1990; 177: 67-71.

[191] Ahmad M, Hollender L, Anderson Q, Kartha K, Ohrbach R, Truelove EL, John MT, Schiffman EL. Research diagnostic criteria for temporomandibular disorders (RDC／TMD): development of image analysis criteria and examiner reliability for image analysis. Oral Surg Oral Med Oral Pathol Oral Radiol Endod 2009; 107: 844-60.

[192] Orlando B, Chiappe G, Landi N, Bosco M. Risk of temporomandibular joint effusion related to magnetic resonance imaging signs of disc displacement. Med Oral Patol Oral Cir Bucal 2009; 14: 188-93.

[193] Crowley C, Wilkinson T, Piehslingher E, Wilson D, Czerny C. Correlations between anatomic and MRI sections of human cadaver temporomandibular joints in the coronal and sagittal planes. J Orofac Pain 1996; 10(3): 199-216.

[194] Dergin G, Kilic C, Gozneli R, Yildirim D, Garip H, Moroglu S. Evaluating the correlation between the lateral pterygoid muscle attachment type and internal derangement of the temporomandibular joint with an emphasis on MR imaging findings. J Craniomaxillofac Surg 2012; 40: 459-63.

[195] Westesson PL, Katzberg RW, Tallents RH, Sanchez-Woodworth RE, Svensson SA, Espeland MA. Temporomandibular joint: comparison of MR images with cryosectional anatomy. Radiology 1987; 164: 59-64.

[196] Jank S, Emshoff R, Norer B, Missmann M, Nicasi A, Strobl H, Gassner R, Rudisch A, Bodner G. Diagnostic quality of dynamic high-resolution ultrasonography of the TMJ-a pilot study. Int J Oral Maxillofac Surg 2005; 34: 132-7.

[197] Nebbe B, Brooks SL, Hatcher D, Hollender LG, Prasad NG, Major PW. Interobserver reliability in quantitative MRI assessment of temporomandibular joint disk status. Oral Surg Oral Med Oral Pathol Oral Radiol Endod 1998; 86(6): 746-50.

[198] Guler N, Yatmaz PI, Ataoglu H, Emlik D, Uckan S. Temporomandibular internal derangement: correlation of MRI findings with clinical symptoms of pain and joint sounds in patients with bruxing behavior. Dentomaxillofac Radiol 2003; 32: 304-31.

[199] Cirbus MT, Smilack MS, Beltran J, Simon DC. Magnetic resonance imaging in confirming internal derangement of the temporomandibular joint. J Prosthet Dent 1987; 57(4): 488-94.

[200] Kecik D, Kocadereli I, Saatci I. Condylar disc relationship and vibration energy in asymptomatic class I 9- to 12- year olds. Angle Orthod 2005; 75: 54-62.

[201] Aiken A, Bouloux G, Hudgins P. MR imaging of the temporomandibular joint. Magn Reson Imaging Clin N Am. 2012; 20: 397-412.

[202] Helenius LM, Tervahartiala P, Helenius I, Al-Sukhun J, Suuronen R, Kautiainen D, Lindqvist C, Leirisalo-Repo M. Clinical, radiographic and MRI findings of the temporomandibular joint in patients with different rheumatic diseases. Int J Oral Maxillofac Surg 2006; 35: 983-9.

[203] Offidani A, Cellini A, Valeri G, Giovagnoni A. Subclinical joint involvement in psoriasis: Magnetic resonance imaging and X-ray findings. Acta Derm Venereol 1998: 78: 463-5.

[204] Yang C, Zhang SY, Wang XD, Fan XD. Magnetic resonance arthrography applied to the diagnosis of intraarticular adhesions of the temporomandibular joint. Int J Oral Maxillofac Surg 2005; 34: 733-8.

[205] Tomura N, Otani T, Narita K, Sakuma I, Takahashi S, Watarai J, Ohnuki T. Visualization of anterior disc displacement in temporomandibular disorders on contrast-enhanced magnetic resonance imaging: comparison with T2-weighted, proton density–weighted, and precontrast T1-weighted imaging. Oral Surg Oral Med Oral Pathol Oral Radiol Endod 2007; 103: 260-6.

[206] Tasali N, Cubuk R, Aricak M, Ozarar M, Saydam B, Nur H, Tuncbilek N. Temporomandibular joint (TMJ) pain revisited with dynamic contrast-enhanced magnetic resonance imaging (DCE-MRI). Eur J Radiol 2012; 81: 603-8.

[207] Farina D, Bodin C, Gandolfi S, de Gasperi W, Borghesi A, Maroldi R. TMJ disorders and pain: assessment by contrast enhanced MRI. Eur J Radiol 2009; 70: 25-30.

[208] Abramowicz S, Cheon JE, Kim S, Bacic J, Lee EY. Magnetic Resonance Imaging of temporomandibular joints in children with arthritis. J Oral Maxillofac Surg 2011; 69: 2321-8.

[209] Limchaichana N, Petersson A, Rohlin M. The efficacy of magnetic resonance imaging in the diagnosis of degenerative and inflammatory temporomandibular joint disorders: a systematic literature review. Oral Surg Oral Med Oral Pathol Oral Radiol Endod 2006; 102: 521-36.

[210] Dworkin SF, LeResche L. Research diagnostic criteria for temporomandibular disorders: review, criteria, examination and specifications, critique. J Craniomandib Disord Facial Oral Pain 1992; 6: 302-55.

[211] Abolmaali ND, Schmitt J, Schwarz W, Toll DE, Hinterwimmer S, Vogl TJ. Visualization of the articular disk of the temporomandibular joint in near-real-time MRI: feasibility study. Eur Radiol 2004; 14: 1889-94.

[212] Chen YJ, Gallo LM, Meier D. Dynamic magnetic resonance imaging technique for the study of the temporomandibular joint. J Orofac Pain 2000; 14: 65-73.

[213] Stehling C, Vieth V, Bachmann R, Nassenstein I, Kugel H, Kooijman H, et al. High-resolution magnetic resonance imaging of the temporomandibular joint: image quality at 1.5 and 3.0 Tesla in volunteers. Invest Radiol 2007; 42: 428-34.

[214] Manoliu A, Spinner G, Wyss M, Erni S, Ettlin DA, Nanz D, Ulbrich EJ, Gallo LM, Andreisek G. Quantitative and qualitative comparison of MR imaging of the temporomandibular joint at 1.5 and 3.0 T using an optimized high-resolution protocol. Dentomaxillofac Radiol 2016; 45(1). (doi: 10.1259/dmfr.20150240).

[215] Schmid-Schwap M, Drahanowsky W, Bristela M, Kundi M, Piehslinger E, Robinson S. Diagnosis of temporomandibular dysfunction syndrome-image quality at 1.5 and 3.0 Tesla magnetic resonance imaging. Eur Radiol 2009; 19: 1239-45.

[216] Al-Saleh MA, Alsufyani NA, Saltaji H, Jaremko JL, Major PW. MRI and CBCT image registration of temporomandibular joint: a systematic review. J Otolaryngol Head Neck Surg 2016; 45(1): 30 (doi: 10.1186/s40463-016-0144-4).

[217] Amaral Rde O, Damasceno NN, de Souza LA, Devito KL. Magnetic resonance images of patients with temporomandibular disorders: prevalence and correlation between disk morphology and displacement. Eur J Radiol 2013; 82: 990-4.

[218] Gonçalves DA, Dal Fabbro AL, Campos JA, Bigal ME, Speciali JG. Symptoms of temporomandibular disorders in the population: an epidemiological study. J Orofac Pain 2010; 24(3): 270-8.

[219] Warren MP, Fried JL. Temporomandibular disorders and hormones in women. Cells Tissues Organs 2001; 169: 187-92.

[220] Cairns BE. Pathophysiology of TMD pain-basic mechanisms and their implications for pharmacotherapy. J Oral Rehabil 2010; 37(6): 391-410.

[221] Bagis B, Ayaz EA, Turgut S, Durkan R, Ozcan M. Gender difference in prevalence of signs and symptoms of temporomandibular joint disorders: a retrospective study on 243 consecutive patients. Int J Med Sci 2012; 9(7): 539-44.

[222] Chalkoo AH, Ahmad MB. Possible role of estrogen in temporomandibular disorders in female subjects: A research study. Journal of Indian Academy of Oral Medicine and Radiology 2014; 26: 30-3.

[223] Yasuoka T, Nakashima M, Okuda T, Tatematsu N. Effect of estrogen replacement on temporomandibular joint remodeling in ovariectomized rats. J Oral Maxillofac Surg 2000; 58: 189-97.

[224] Puri J, Hutchins B, Bellinger LL, Kramer PR. Estrogen and inflammation modulate estrogen receptor alpha expression in specific tissues of the temporomandibular joint. Reprod Biol Endocrinol 2009; 7: 155 (doi: 10.1186/1477-7827-7-155).

[225] Smith GN Jr. The role of collagenolytic matrix metalloproteinases in the loss of articular cartilage in osteoarthritis. Front Biosci 2006; 11: 3081-95.

[226] Landi N, Manfredini D, Lombardi I, Casarosa E, Bosco M. 17-betaestradiol and progesterone serum levels in temporomandibular disorders patients. Minerva Stomatol 2004; 53: 651-60.

[227] Nekora-Azak A, Evlioglu G, Ceyhan A, Keskin H, Berkman S, Issever H. Estrogen replacement therapy among postmenopausal women and its effects on signs and symptoms of temporomandibular disorders. Cranio 2008; 26(3): 211-5.

[228] Milam SB, Aufdemorte TB, Sheridan PJ, Triplett RG, van Sickels JE, Holt GR. Sexual dimorphism in the distribution of estrogen receptors in the temporomandibular joint complex of the baboon. Oral Surg Oral Med Oral Pathol 1987; 64: 527-32.

[229] Ribeiro-Dasilva MC, Peres Line SR, Leme Godoy dos Santos MC, Arthuri MT, Hou W, Fillingim RB, Rizzatti Barbosa CM. Estrogen receptor-alpha polymorphisms and predisposition to TMJ disorder. J Pain 2009; 10(5): 527-33.

[230] Egermark I, Carlsson GE, Magnusson T. A 20-year longitudinal study of subjective symptoms of temporomandibular disorders from childhood to adulthood. Acta Odontol Scand 2001; 59(1): 40-8.

[231] Zhao YP, Zhang ZY, Wu YT, Zhang WL, Ma XC. Investigation of the clinical and radiographic features of osteoarthrosis of the temporomandibular joints in

adolescents and young adults. Oral Surg Oral Med Oral Pathol Oral Radiol Endod 2011; 111(2): 27-34.

[232] Felson DT. Epidemiology of hip and knee osteoarthritis. Epidemiol Rev 1988; 10: 1-78.

[233] Westling L, Holm S, Wallentin I. Temporomandibular joint dysfunction: connective tissue variations in skin biopsy and mitral valve function. Oral Surg Oral Med Oral Pathol 1992; 74: 702-18.

[234] Sylvester DC, Exss E, Marholz C, Millas R, Moncada G. Association between disk position and degenerative bone changes of the temporomandibular joints: an imaging study in subjects with TMD. Cranio 2011; 29(2): 117-26.

[235] Isberg A, Hägglund M, Paesani D. The effect of age and gender on the onset of symptomatic temporomandibular joint disk displacement. Oral Surg Oral Med Oral Pathol Oral Radiol Endod 1998; 85: 252-7.

[236] Bush FM, Harkins SW, Harrington WG, Price DD. Analysis of gender effects on pain perception and symptom presentation in temporomandibular pain. Pain 1993; 53(1): 73-80.